



УДК: 616.153.922-008.61

DOI: 10.17802/2306-1278-2017-6-4-155-168

## КЛИНИЧЕСКОЕ НАБЛЮДЕНИЕ ПАЦИЕНТА С СЕМЕЙНОЙ ГЕТЕРОЗИГОТНОЙ ГИПЕРХОЛЕСТЕРИНЕМИЕЙ

Т.Б. ПЕЧЕРИНА<sup>1,2</sup>, А.А. ХОРЛАМПЕНКО<sup>1</sup>, Е.В. ГОРБУНОВА<sup>1,2</sup>, И.Л. СТРОКОЛЬСКАЯ<sup>1,2</sup>, В.В. КАШТАЛАП<sup>1</sup><sup>1</sup> ФГБНУ «Научно-исследовательский институт комплексных проблем сердечно-сосудистых заболеваний», Кемерово, Россия<sup>2</sup> ГБУЗ КО «Кемеровский областной клинический кардиологический диспансер имени академика Л.С. Барбараша», Кемерово, Россия

### Резюме

В статье представлено клиническое наблюдение пациентки с семейной гетерозиготной гиперхолестеринемией с ретроспективным анализом динамики развития данного заболевания. Пациентка с тяжелым нарушением липидного обмена обратилась в липидный центр Кемеровского областного клинического кардиологического диспансера имени академика Л.С. Барбараша, в котором ей проводилась диагностика и коррекция нарушений липидного обмена. Проведена оценка по Голландским диагностическим критериям, в основе которых лежат фенотипические проявления гиперхолесте-

ринемии, собственный и семейный анамнез, а также генетические факторы. Для пациентки В. общая суммарная оценка по голландским критериям составила 30 баллов, что делает диагноз семейной гиперхолестеринемии (СГХС) в данном клиническом случае – определенным. Пациентке были назначены максимально переносимые дозы статинов. Однако ввиду их низкой эффективности лечение было скорректировано в пользу комбинированной гиполипидемической терапии.

**Ключевые слова:** семейная гетерозиготная гиперхолестеринемия, дислипидемия, ишемическая болезнь сердца.

**Для цитирования:** Печерина Т.Б., Хорлампенко А.А., Горбунова Е.В., Строкольская И.Л., Кашталап В.В. Клиническое наблюдение пациента с семейной гетерозиготной гиперхолестеринемией. Комплексные проблемы сердечно-сосудистых заболеваний. 2017;6(4):155-168. DOI:10.17802/2306-1278-2017-6-4-155-168

Eng

## CLINICAL CASE OF A PATIENT WITH HETEROZYGOUS FAMILY HYPERCHOLESTEROLEMIA

Т.Б. PECHERINA<sup>1,2</sup>, А.А. KHORLAMPENKO<sup>1</sup>, Е.В. GORBUNOVA<sup>1,2</sup>, И.Л. STROKOLSKAYA<sup>1,2</sup>, В.В. KASHTALAP<sup>1</sup><sup>1</sup>Federal State Budgetary Institution «Research Institute for Complex Issues of Cardiovascular Diseases», Kemerovo, Russia<sup>2</sup>State Budgetary Healthcare Institution of the Kemerovo Region «Kemerovo Regional Clinical Cardiology Dispensary n.a. Academician L.S. Barbarash», Kemerovo, Russia

### Abstract

The article presents the clinical case of a patient with heterozygous family hypercholesterolemia with a retrospective review of the disease progression. The patient with severe lipid metabolism disorder was referred to the Center of Lipid Disorders at the Kemerovo Regional Clinical Cardiac Dispensary n. a. Academician L.S. Barbarash. The patient underwent selective screening according to the Dutch diagnostic criteria comprising of hypercho-

lesterolemia phenotype, personal and family history, as well as genetic factors. For patient N. the total cumulative score by the Dutch criteria was 30. The diagnosis of familial hypercholesterolemia (CGS) was confirmed. The patient was given maximum tolerated doses of statins. However, the statin therapy was switched to combined lipidlowering therapy due to its low effectiveness.

**Keywords:** heterozygous family hypercholesterolemia, dyslipidemia, coronary artery disease.

**For citation:** Pecherina T.B., Khorlampenko A.A., Gorbunova E.V., Strokolskaya I.L., Kashtalap V.V. Clinical case of a patient with heterozygous family hypercholesterolemia. Complex Issues of Cardiovascular Diseases. 2017;6(4): 155-168. (In Russ.) DOI:10.17802/2306-1278-2017-6-4-155-168



### Список сокращений:

АД – артериальное давление  
АСТ – аспартатаминотрансфераза  
АЛТ – аланинаминотрансфераза  
ВСА – внутренняя сонная артерия  
ВТК – ветвь тупого края  
геСГХС – гетерозиготная семейная гиперхолестеринемия  
гоСГХС – гомозиготная семейная гиперхолестеринемия  
ГХС – гиперхолестеринемия  
ЗМЖА – задняя межжелудочковая артерия  
ИБС – ишемическая болезнь сердца  
ИМ – инфаркт миокарда  
ИМТ – индекс массы тела  
КАГ – коронарная ангиография  
КФК – креатинфосфокиназа  
КФК-МВ – креатинфосфокиназа МВ-фракция  
ЛКА – левая коронарная артерия  
ЛПВП – липопротеины высокой плотности  
ЛПНП – липопротеины низкой плотности

За последние десятилетия данные многочисленных исследований указывают на увеличение распространенности нарушений липидного обмена, а также связанных с ними заболеваниями сердечно-сосудистой системы. Ранее определено, что дислипидемия является одним из лидирующих факторов риска сердечно-сосудистых заболеваний, которые, в свою очередь, являются первой причиной смертности и инвалидизации в развитых странах [1]. В ряде случаев нарушения липидного обмена связаны с наследственными мутациями в генах, ответственных за синтез холестерина. Семейная гиперхолестеринемия (СГХС) является наиболее частой причиной преждевременной смерти от ишемической болезни сердца (ИБС) и одним из наиболее распространенных наследственных заболеваний, сопровождающимся повышением уровня холестерина липопротеинов низкой плотности (ЛПНП) [2, 3]. В большинстве случаев СГХС характеризуется аутомно-доминантным типом наследования, и в редких случаях – аутомнорецессивным [2]. Распространенность гетерозиготной формы в общей популяции составляет 1 из 500 человек и гомозиготной формы – 1 на 1000 000 наблюдений [2]. В России расчетное число больных гетерозиготной формой СГХС (геСГХС) может составлять около 287 000, гомозиготной формой СГХС (гоСГХС) – 150-300 больных. Однако истинная распространенность заболевания остается неизвестной. Невысокая осведомленность об СГХС среди населения и врачей сопровождается крайне низким процентом диагностированных случаев и, соответственно, отсутствием необходимого и своевременного лечения [3]. В настоящей статье будет представлено клиническое наблюдение пациентки с тяжелым нарушением липидного обмена. Материал для статьи собран и проанализирован по итогам подписанного

ЛПОНП – липопротеины очень низкой плотности  
МНО – международное нормализованное отношение  
ОА – огибающая артерия  
ОКС6ST – острый коронарный синдром без подъема сегмента ST  
ПКА – правая коронарная артерия  
ПНА – передняя нисходящая артерия  
ПТИ – протромбиновый индекс  
ОХС – общий холестерин  
СГХС – семейная гиперхолестеринемия  
СД – сахарный диабет  
ССЗ – сердечно-сосудистые заболевания  
ТГ – триглицериды  
ХБП – хроническая болезнь почек  
ЧКВ – чрескожное коронарное вмешательство  
ЭКГ – электрокардиография  
ЭхоКГ – эхокардиография  
PCSK9 – пропротеиновая конвертаза субтилизин-кексина типа 9

пациенткой информированного согласия, а также в соответствии со стандартами надлежащей клинической практики (Good Clinical Practice) и принципами Хельсинской декларации.

В липидный центр ГБУЗ КО «Кемеровский областной клинический кардиологический диспансер имени академика Л.С. Барбараша» обратилась пациентка В., 58 лет, с целью уточнения этиологии нарушений липидного обмена и коррекции их лечения. При осмотре предъявляла жалобы на давящие, сжимающие боли за грудиной, возникающие при умеренной физической нагрузке, купирующиеся приемом нитроглицерина в течение 5 мин., одышку смешанного характера при умеренной физической нагрузке.

История настоящего заболевания. Артериальная гипертензия в течение 17 лет, максимальное повышение артериального давления (АД) до 240/180 мм рт. ст., адаптирована к 125/75 мм. рт.ст. В амбулаторных условиях установлен диагноз «гипертоническая болезнь». В возрасте 27 лет субъективно стала отмечать появление отложений белого цвета в виде дуги на периферии роговицы. За медицинской помощью не обращалась. В 1999 г. при прохождении периодического медицинского осмотра по данным анализов крови впервые выявлено повышение содержания холестерина (ОХС) плазмы до 12.8 ммоль/л. Медикаментозная терапия для коррекции нарушений липидного обмена не назначалась. С того же времени у пациентки отмечались клинические проявления гиперхолестеринемии в виде ксантом в области пястно-фалангового сустава левой руки. С 2015 г. впервые появились давящие боли загрудинной локализации при интенсивной физической нагрузке, а также во время повышения артериального давления, иррадиирующие в левое надплечье, купирующиеся в состоянии покоя через 5-10 мин. и после снижения



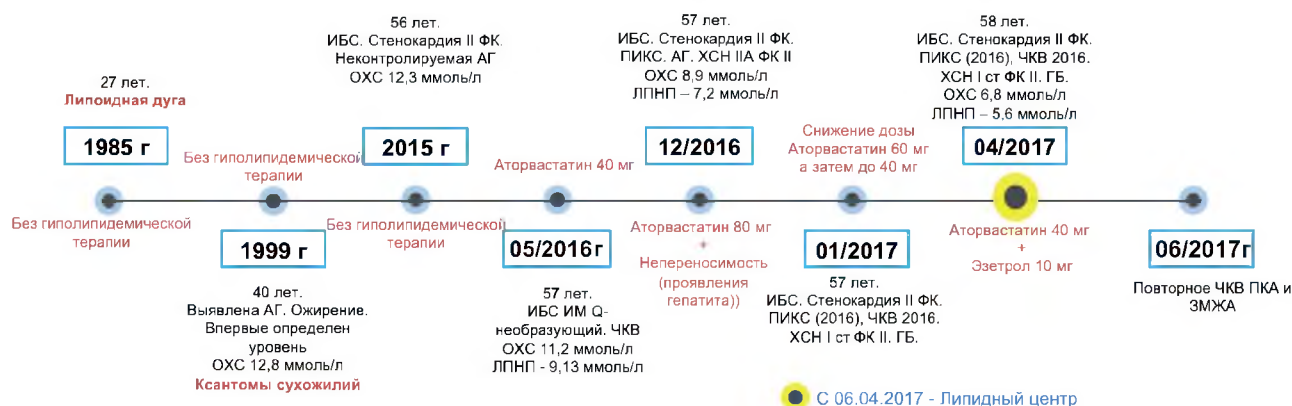АД до целевых значений, по поводу чего обратилась в поликлинику по месту жительства. По результатам проведенного лабораторного исследования обнаружено повышение ОХС до 12,3 ммоль/л, однако рекомендованную гиполипидемическую терапию не принимала. Для контроля АД регулярно принимала лозартан 25 мг в сутки, бисопролол 5 мг в сутки. Регулярно наблюдается у пульмонолога; в связи со стойкой ремиссией терапию по контролю и лечению бронхиальной астмы не получает.

С начала мая 2016 г. пациентка стала отмечать увеличение продолжительности приступов стенокардии. 10 мая 2016 г. при ходьбе почувствовала давящую боль за грудиной с иррадиацией в шею, длительностью около 20 минут, с незначительным

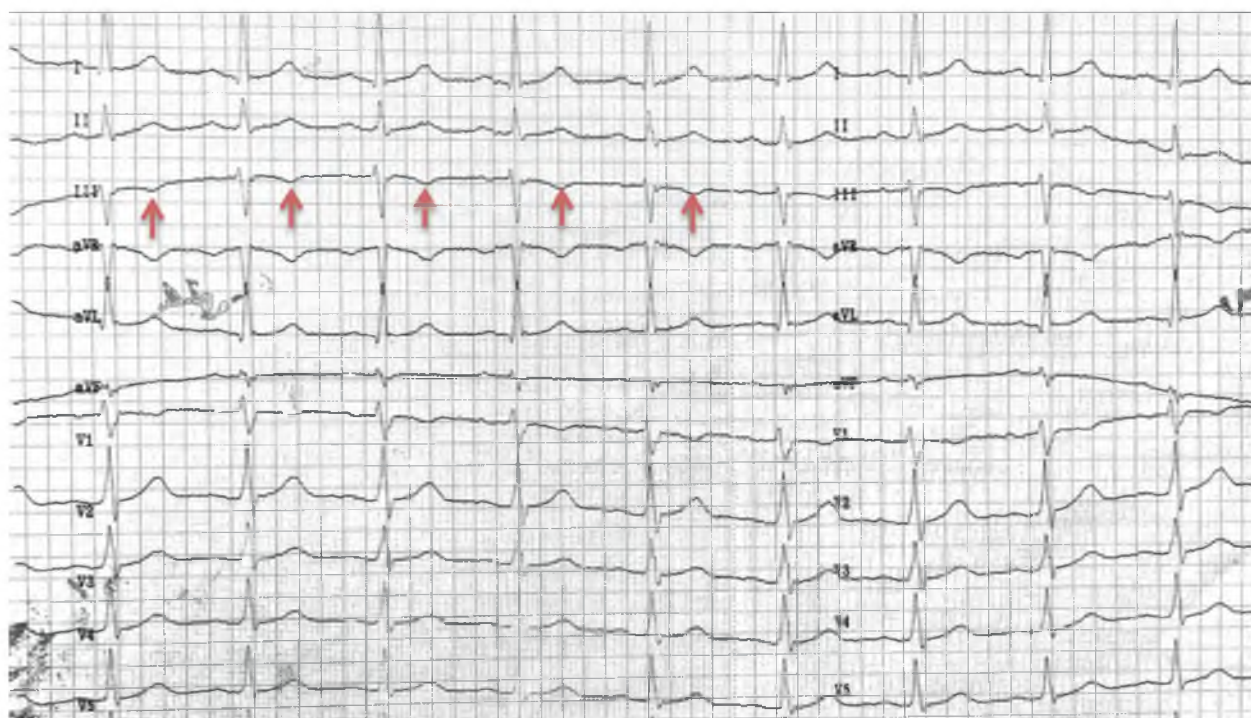
эффектом от нитроглицерина, сопровождающуюся общей слабостью, одышкой, потливостью. С диагнозом острый коронарный синдром без подъема сегмента ST (ОКСбпST) была госпитализирована в ГБУЗ КО «Кемеровский областной клинический кардиологический диспансер имени академика Л.С. Барбараша». На рисунке 1 – графическое представление истории заболевания.

По данным электрокардиографии на момент ОКСбпST (май 2016) регистрировалась субэндокардиальная ишемия задне-нижних, передне-верхушечных отделов левого желудочка (рис.2).

По данным эхокардиографии на момент индексной госпитализации (май 2016 г.): систолическая функция левого желудочка сохранна (фракция вы-



**Рисунок 1.** Графическое представление анамнеза заболевания  
**Figure 1.** History of the present disease



**Рисунок 2.** Данные электрокардиографии при поступлении с диагнозом ОКСбпST, май 2016 г.  
**Figure 2.** ECG record at a time of admission with non-ST-segment elevation ACS, May, 2016

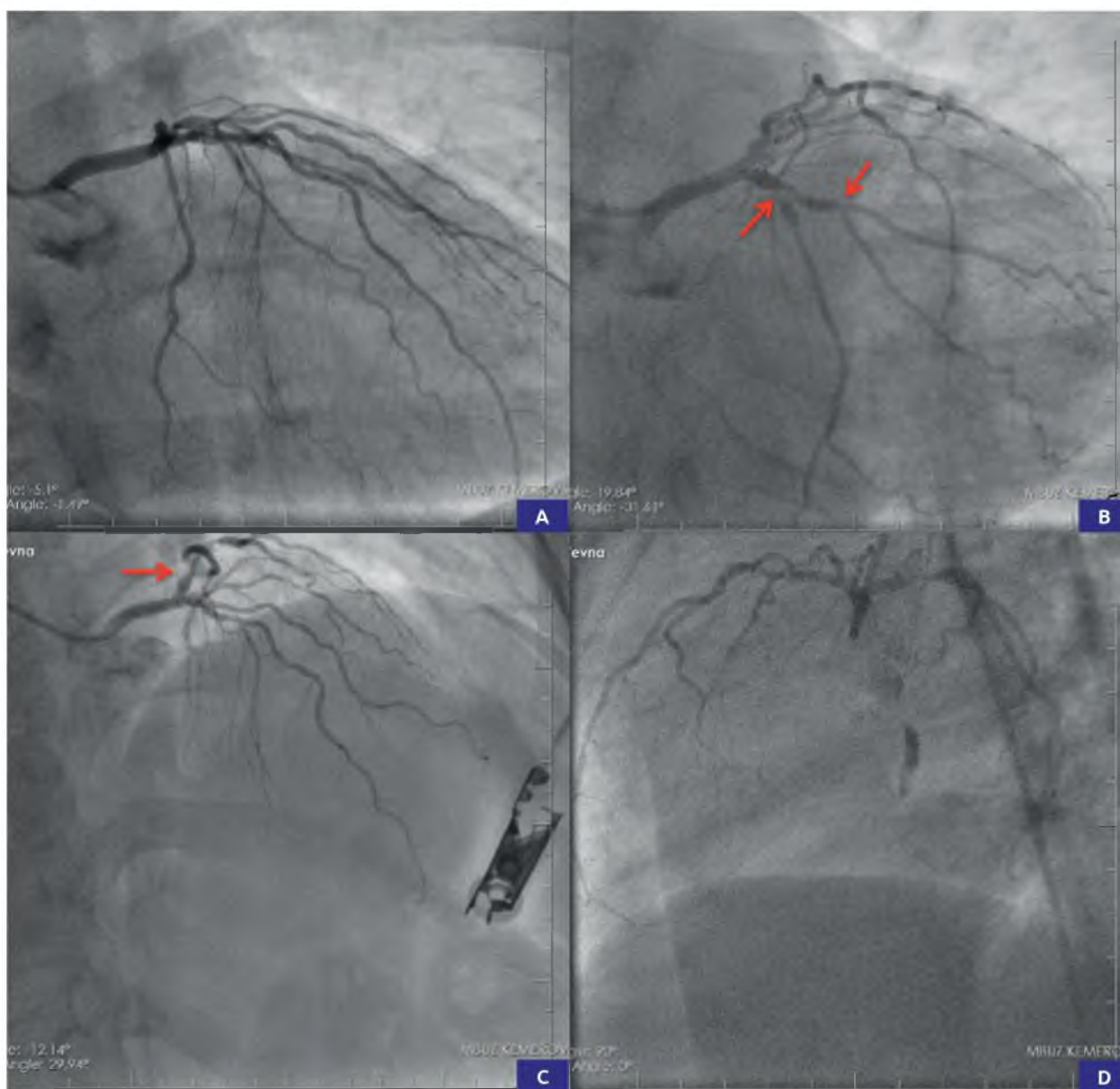
Изображение: архив НИИ КПССЗ  
Images: the archive of the Federal State Budgetary Institution  
"Research Institute for Complex Issues of Cardiovascular Diseases"



броса левого желудочка - 65%), визуализированы признаки гипертрофии левого желудочка, локальных нарушений сократимости миокарда не выявлено. Диагностирована диастолическая дисфункция левого желудочка 1 типа.

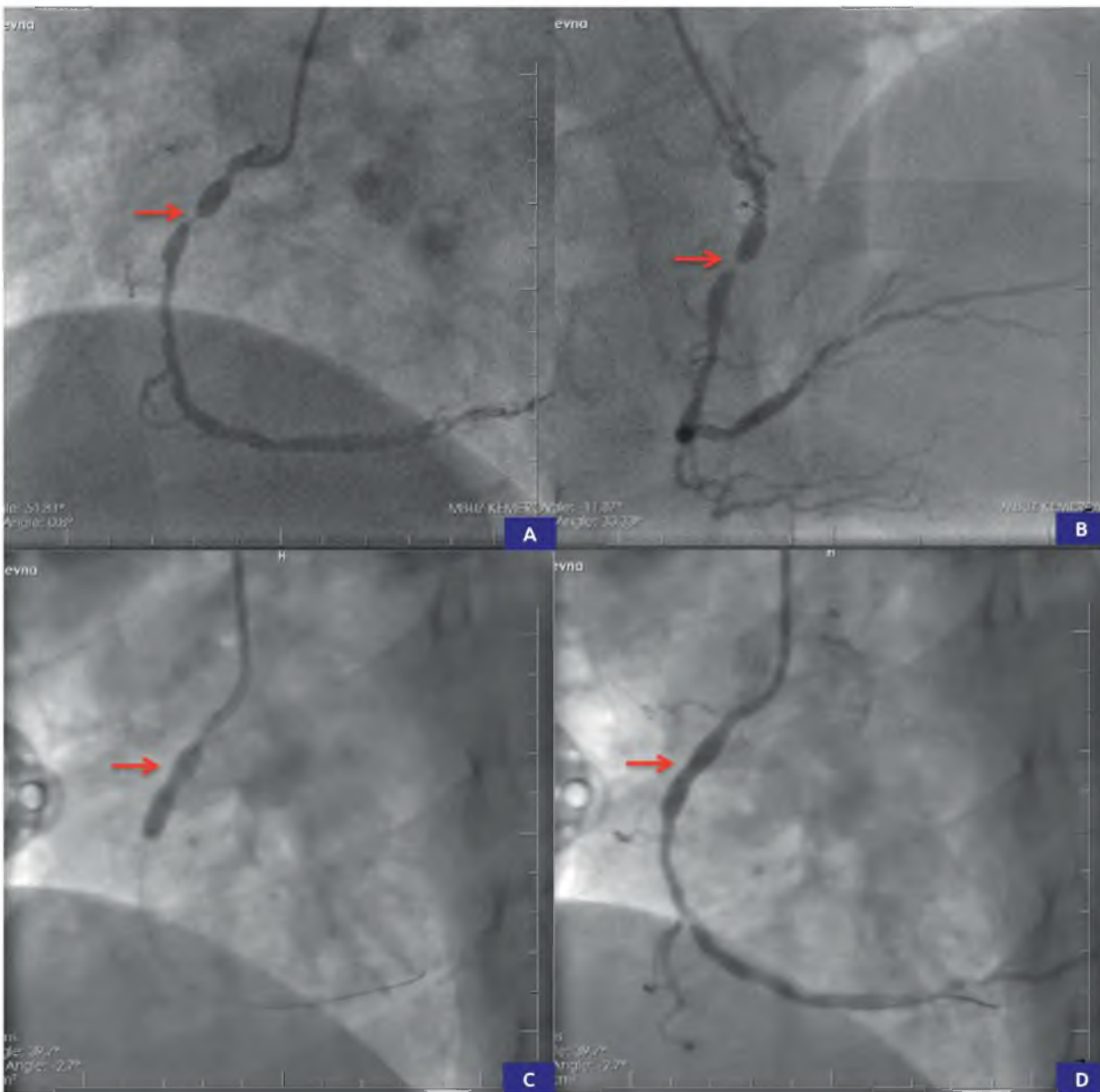
С целью определения характера поражения коронарного русла в рамках острого коронарного синдрома была выполнена коронароангиография (КАГ), при проведении которой выявлено многососудистое поражение. На серии коронароангиограмм визуализированы: субтотальный стеноз (90%) на границе проксимальной и средней трети правой коронарной артерии (ПКА); ствол левой коронарной артерии (ЛКА) – без окклюзионно-стенотических изменений; передняя нисходящая артерия (ПНА) – с признаками поражения в виде неровности контуров; в бассейне

оггибающей артерии (ОА) на границе проксимальной и средней трети выявлен гемодинамически значимый стеноз (80%); установлено наличие бифуркационного поражения с переходом на устье 1 ветви тупого края (ВТК) (стеноз устья 75%). Тип коронарного кровоснабжения правый (рис. 3, 4). Учитывая клиническую картину, данные электрокардиографии и коронароангиографии, было принято решение о проведении чрескожного коронарного вмешательства (ЧКВ): баллонной ангиопластики и стентирования проксимального сегмента. В зону стеноза имплантирован стент с лекарственным покрытием (Resolute Integrity). После стентирования кровотока по ПКА – 3 по классификации TIMI (рис. 4). Стентирование ОА не проводилось ввиду анатомической сложности проведения процедуры (бифуркация и извитость).



**Рисунок 3.** Коронароангиограмма бассейна левой коронарной артерии, 2016 г. Стеноз ОА - 80% (B, C), стеноз 1-й ВТК - 75% (B, C)  
**Figure 3.** Coronary angiogram of the left coronary artery, 2016. Cx stenosis - 80% (B, C), and obtuse marginal I stenosis - 75% (B, C)

Изображение: архив НИИ КПССЗ  
Images: the archive of the Federal State Budgetary Institution  
"Research Institute for Complex Issues of Cardiovascular Diseases"



**Рисунок 4.** Коронароангиограмма и чрескожное коронарное вмешательство бассейна правой коронарной артерии, 2016 г. Субтотальный стеноз проксимального сегмента ПКА (А, В); ЧКВ со стентированием проксимального сегмента ПКА (С); КАГ ПКА после реваскуляризации (D)  
**Figure 4.** Coronary angiogram and percutaneous coronary intervention to the right coronary artery, 2016. Subtotal occlusion of the proximal segment of the RCA (A, B); PCI with stent to the proximal segment of the RCA (C); CAG of the RCA after revascularization (D)

Изображение: архив НИИ КПССЗ  
 Images: the archive of the Federal State Budgetary Institution  
 "Research Institute for Complex Issues of Cardiovascular Diseases"

С целью выявления атеросклеротического поражения некоронарного сосудистого бассейна выполнено цветное дуплексное сканирование брахиоцефальных артерий. Выявлены начальные проявления атеросклероза церебральных сосудов в виде утолщения комплекса интима-медиа (0,11 см), а также умеренные извитости внутренней сонной артерии (ВСА) с обеих сторон.

По результатам лабораторных исследований во время индексной госпитализации определено значимое повышение кардиоспецифических маркеров миокарда. Выявлен высокий уровень: ОХС – 11,2 ммоль/л, ЛПНП – 9,13 ммоль/л, коэффициента ате-

рогенности – 10 (табл. 1). Для коррекции нарушений липидного обмена в госпитальном периоде назначен аторвастатин в дозе 80 мг.

По результатам клинических, анамнестических, лабораторных и инструментальных данных был установлен диагноз Q-необразующего инфаркта миокарда [4].

При выписке из стационара была рекомендована двойная антитромбоцитарная, антигипертензивная, антиангинальная и гиполипидемическая терапия (аторвастатин 80 мг) согласно современным руководствам по ведению пациентов с ОКСбпСТ. В декабре 2016 г. на фоне приема высокоинтенсивной дозы

**Таблица 1.** Результаты лабораторных исследований в периоде госпитализации с инфарктом миокарда (май 2016 г.)  
**Table 1.** Laboratory data in the in-hospital period after myocardial infarction (May, 2016)

Показатель	Результат	Единица измерения	Референсные значения	Показатель	Результат	Единица измерения	Референсные значения
Глюкоза	5,3	ммоль/л	3,9-6,4	ПТИ	90,3	%	85-105
Креатинин	0,096	ммоль/л	59-104	МНО	1,22	-	0,7-1,3
Билирубин общ.	8,2	мкмоль/л	5-21	ОХС	11,2	ммоль/л	3,3-5,5
Билирубин прям.	2,9	мкмоль/л	1-7	ТГ	1,46	ммоль/л	1,0-2,29
АСТ	22	ммоль/л	0-31	ЛПНП	9,13	ммоль/л	1-4
АЛТ	27	ммоль/л	0-31	ЛПВП	1,03	ммоль/л	1,0-2,1
К	4,4	ммоль/л	3,5-5,3	Козф. атероген.	10	-	2-3
На	146	ммоль/л	135-190	Тропонин Т	0,17	г/л	0-0,01
КФК	150	Е/л	15-145	Тропонин Т	0,19	г/л	0-0,01
КФК	224	Е/л	15-145	КФК МВ	21	е/л	0-25
				КФК МВ	52	е/л	0-25

**Примечание:** АСТ – аспаратаминотрансфераза, АЛТ – аланинаминотрансфераза, КФК – креатинфосфокиназа, КФК МВ – МВ-фракция креатинфосфокиназы, ПТИ – протромбиновый индекс, МНО – международное нормализованное отношение, ОХС – общий холестерин, ТГ – триглицериды, ЛПНП – липопротеины низкой плотности, ЛПВП – липопротеины высокой плотности

**Note:** AST – aspartate aminotransferase, ALT – alanine aminotransferase, CPK – creatine phospho-kinase, CPK-MB – creatine phosphokinase-MB, PTI – prothrombin index, INR – international nor-malized ratio, TC – total cholesterol, TG – triglycerides, LDL – low density lipoproteins, HDL – high density lipoproteins

аторвастатина стала отмечать тошноту, горечь во рту, тяжесть в правом подреберье. При определении степени активности печеночных ферментов определено повышение АСТ – 40 е/л, АЛТ – 50 е/л (табл. 2). В течение последующих четырех недель по рекомендации участкового терапевта проводилось снижение дозы статина до 60 мг, а затем до 40 мг. Так, на дозе 40 мг купировались диспепсические симптомы, а актив-

ность трансаминаз снизилась до нормальных значений (АСТ – 16 е/л, АЛТ – 17 е/л). В апреле 2017 г. участковым терапевтом была направлена в липидный центр ГБУЗ КО «Кемеровский областной клинический кардиологический диспансер имени академика Л.С. Барбараша», где в дополнение к основной терапии назначен эзетимиб в дозе 10 мг. Кроме того, рекомендовано: повторное проведение КАГ в плановом поряд-

**Таблица 2.** Динамика показателей биохимического анализа крови  
**Table 2.** Serial biochemical blood testing

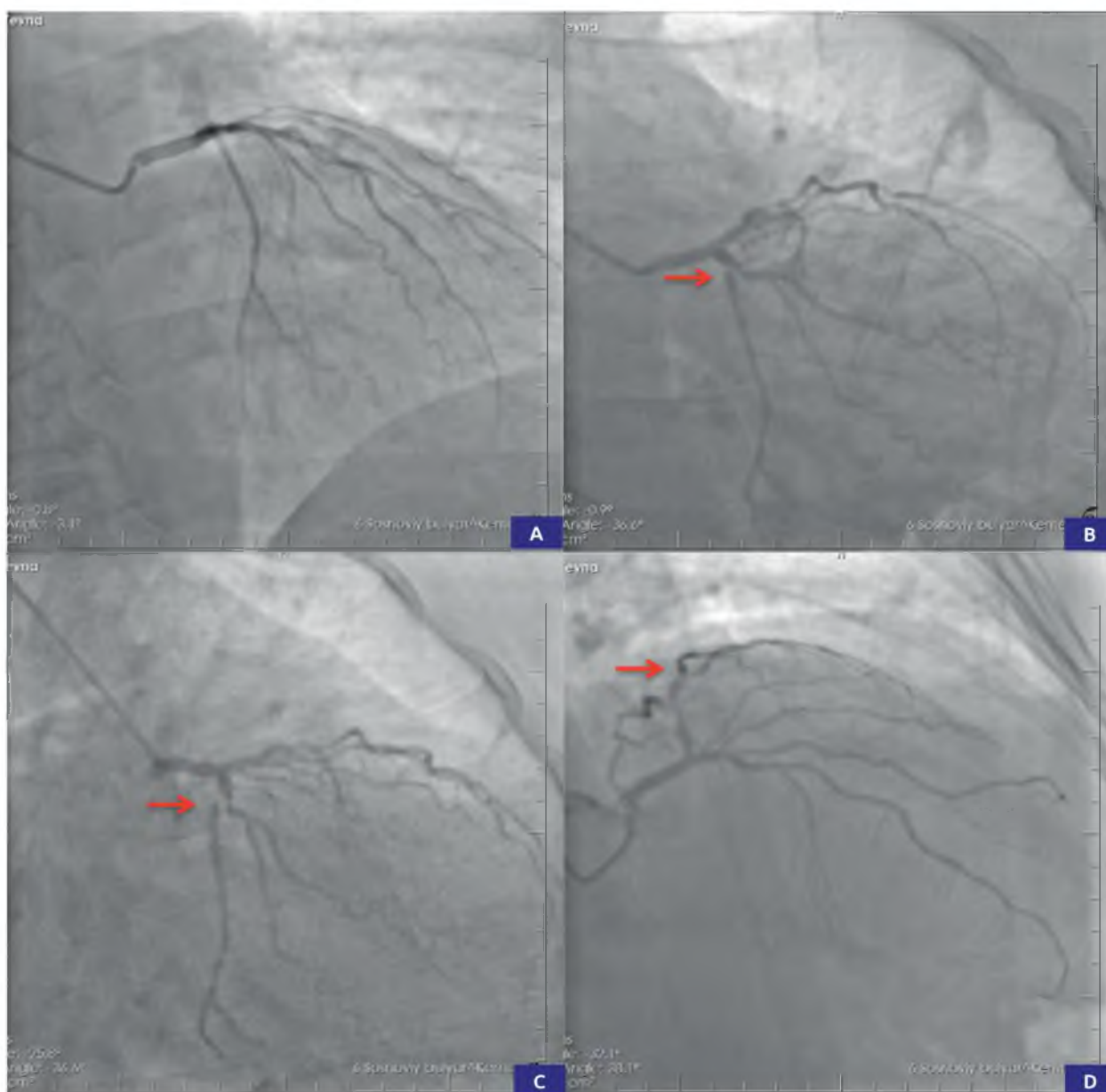
Параметры	Май 2016	Декабрь 2016	Февраль 2017	Май 2017
ОХС, ммоль/л	11,2	8,9	-	6,8
ТГ, ммоль/л	1,46	1,83	-	1,55
ЛПНП, ммоль/л	9,13	7,2	-	5,6
ЛПВП, ммоль/л	1,03	0,9	-	0,95
Кoeffициент атерогенности	10	9	-	6,2
АСТ, Ед/л	18	40	17	16
АЛТ, Ед/л	15	50	18	17
КФК, Ед/л	150	115	102	112
Креатинин, мкмоль/л	102	89	96	92
Липидснижающая терапия	Без статинов	Аторвастатин 80 мг	Аторвастатин 40 мг	Аторвастатин 40 мг Эзетимиб 10 мг
Симптомы, связанные с приемом статинов	-	тошнота, боли в правом подреберье	-	-



ке, скрининг (липидограмма) родственников первой линии, проведение генотипирования на выявление наиболее распространенных мутаций в полиморфизмах генов: апо-белка В (АРОВ), рецептора ЛПНП (LDLR), пропротеин конвертазы субтилизин кексин 9 (PCSK9), белка адаптера 1 рецептора ЛПНП (LDLRAP1), транспортера анионов (SLCO1B1) [5-7]. Показатели липидного профиля, на фоне комбинированной липидснижающей терапии (аторвастатин 40 мг, эзетимиб 10 мг): ОХС – 6,8 ммоль/л, ТГ – 1,55 ммоль/л, ЛПНП – 5,60 ммоль/л, ЛПОНП – 0,71 ммоль/л, ЛПВП – 0,95 ммоль/л, коэффициент атерогенности – 6,2.

В июне 2017 г. в плановом порядке проведена повторная КАГ. Выявлены стенозы: ОА/ВТК (бифуркация) – 80%, стеноз устья ПКА – 75%, стеноз

задней межжелудочковой артерии (ЗМЖА) – 99%. Стент в проксимальном сегменте ПКА без признаков рестеноза (рис. 5, 6). Во время проведения КАГ возник ангиозный болевой синдром в грудной клетке с ишемическими изменениями в задней группе отведений (депрессия сегмента ST в III, aVF). Коллегиально (кардиолог, анестезиолог, рентгенохирург) принято решение о проведении ЧКВ ПКА и ЗМЖА. По итогам КАГ выполнено успешное ЧКВ со стентированием ПКА и ЗМЖА с имплантацией двух стентов с антипролиферативным лекарственным покрытием (стент Biomime – устье ПКА и стент Calipso – в ЗМЖА) (рис. 6). В последующем периоде наблюдения пациентка продолжает отмечать клинику стенокардии II функционального класса.



**Рисунок 5.** Коронароангиограмма бассейна левой коронарной артерии, июнь 2017 г. Стеноз ОА – 80% (B, C, D), стеноз 1-й ВТК – 75% (B, C, D)  
**Figure 5.** Coronary angiogram of the left coronary artery, June, 2017. Cx stenosis of 80%(B, C, D), obtuse marginal I stenosis of 75%(B, C, D)

Изображение: архив НИИ КПССЗ  
Images: the archive of the Federal State Budgetary Institution  
"Research Institute for Complex Issues of Cardiovascular Diseases"



Дыхание жесткое, хрипов нет во всех точках аускультации. В легких дыхание - везикулярное, частота дыхания - 16 в минуту. При перкуссии - ясный легочный звук.

Тоны сердца приглушены, ритмичные, патологические шумы не выслушиваются. Верхушечный толчок не пальпируется. Артериальное давление и пульс измерены трехкратно с интервалом 2 минуты на ведущей (левой) руке через 5 минут отдыха в положении сидя: 124/77 мм.рт.ст., ЧСС = пульс = 76 ударов в мин.

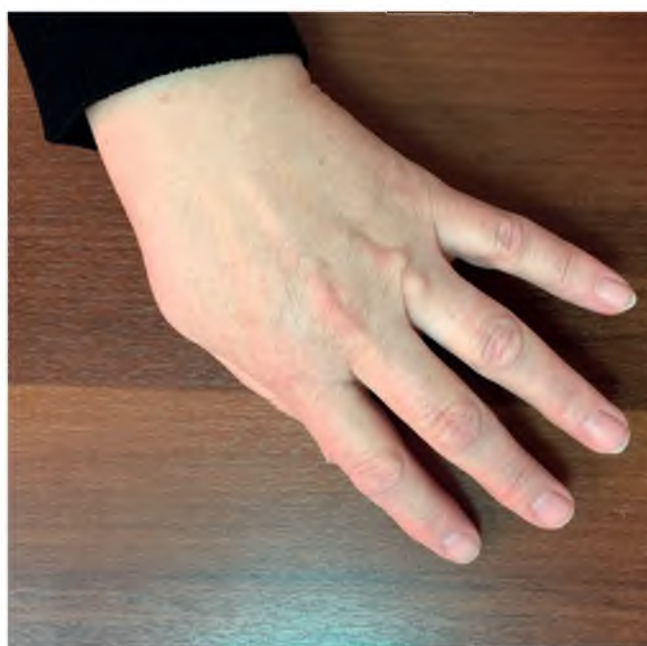
Язык нормальной величины, чистый. Живот при пальпации мягкий, безболезненный, симптомы раздражения брюшины - отрицательные. Печень, селезенка в размерах не увеличены. Поясничная область без видимых изменений, почки не пальпируются. Симптом поколачивания отрицательный с обеих сторон. Нарушений со стороны других органов и систем (неврологической системы, скелетно-мышечного аппарата, нарушений обмена веществ, новообразований) - не выявлено.

**Локальный статус.** Визуально на тыльной поверхности кисти, в области 4-го пястно-фалангового сустава левой руки определяются ксантомы (округлые опухолевидные образования, возвышающиеся над поверхностью кожи, диаметром 0,7-0,8 мм, кожа над ними не изменена, безболезненные при пальпации, спаянные с сухожилием) (рис. 7). Наблюдается липоидная дуга роговицы - круговое помутнение роговицы белого или серого цвета, расположенное у лимба (рис 8.).

Поскольку СГХС является генетически обусловленным заболеванием, то после выявления пациента с установленным диагнозом СГХС необходимо проводить обследование среди родственников 1-й, 2-й и 3-й линии родства (так называемый каскадный скрининг).

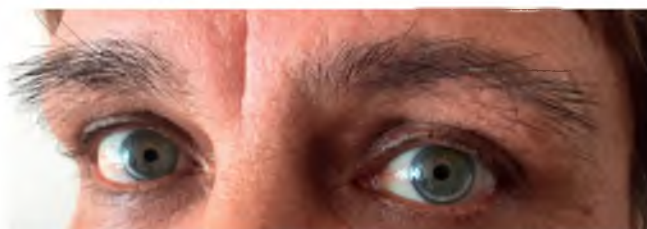На первом этапе было проведено определение показателей липидного профиля родственников первой линии пациентки (сыновей). Для первого сына (38 лет) уровень ОХС составил 8,8 ммоль, а ЛПНП - 7,0 ммоль/л, ТГ - 3,61 ммоль/л, ЛПОНП - 1,66 ммоль/л, ЛПВП - 0,74 ммоль/л, коэффициент атерогенности - 10,8. У второго сына (34 лет) ОХС - 5,7 ммоль/л, ЛПНП - 4,54 ммоль/л, ТГ - 1,06 ммоль/л, ЛПОНП - 0,49 ммоль/л, ЛПВП - 1,0 ммоль/л, коэффициент атерогенности - 4,7.

Для подтверждения генетической природы заболевания пациентка В. предоставила свои результаты и результаты сыновей на рекомендованное ранее генотипирование. Проведенное генотипирование по полиморфизму генов APOB, LDLR, PCSK9, LDLRAP1, SLCO1B1 определило гетерозиготную патогенную мутацию p.W443\* в гене LDLR как для пациентки В., так и для ее сыновей. Этот результат согласуется с диагнозом семейной гетерозиготной гиперхолестеринемии.



**Рисунок 7.** Ксантомы в области пястно-фалангового сустава левой руки

**Figure 7.** Xanthomas over the metacarpophalangeal (MP) joints of the left hand



**Рисунок 8.** Липоидная дуга роговицы

**Figure 8.** Corneal arcus

По результатам анамнеза, проведенных клинических и лабораторных данных составлена родословная пациентки (рис. 9).

На сегодняшний день для диагностики СГХС в клинической практике используются следующие критерии: британские (Simon Broome Registry), голландские (Dutch Lipid Clinic Network Criteria) и американские (MEDPED - Make Early Diagnosis to Prevent Early Deaths) [2, 3]. Согласно рекомендациям Европейского (от 2016 г.) и Российского (от 2017 г.) обществ кардиологов, все пациенты с подозрением на семейную форму гиперхолестеринемии должны быть оценены по Голландским диагностическим критериям, в основе которых лежат фенотипические проявления гиперхолестеринемии, собственный и семейный анамнез, а также генетические факторы (табл. 3). Так, для пациентки В. общая суммарная оценка по голландским критериям составила 30 баллов, что делает диагноз семейной гиперхолестеринемии (СГХС) в данном клиническом случае - определенным.



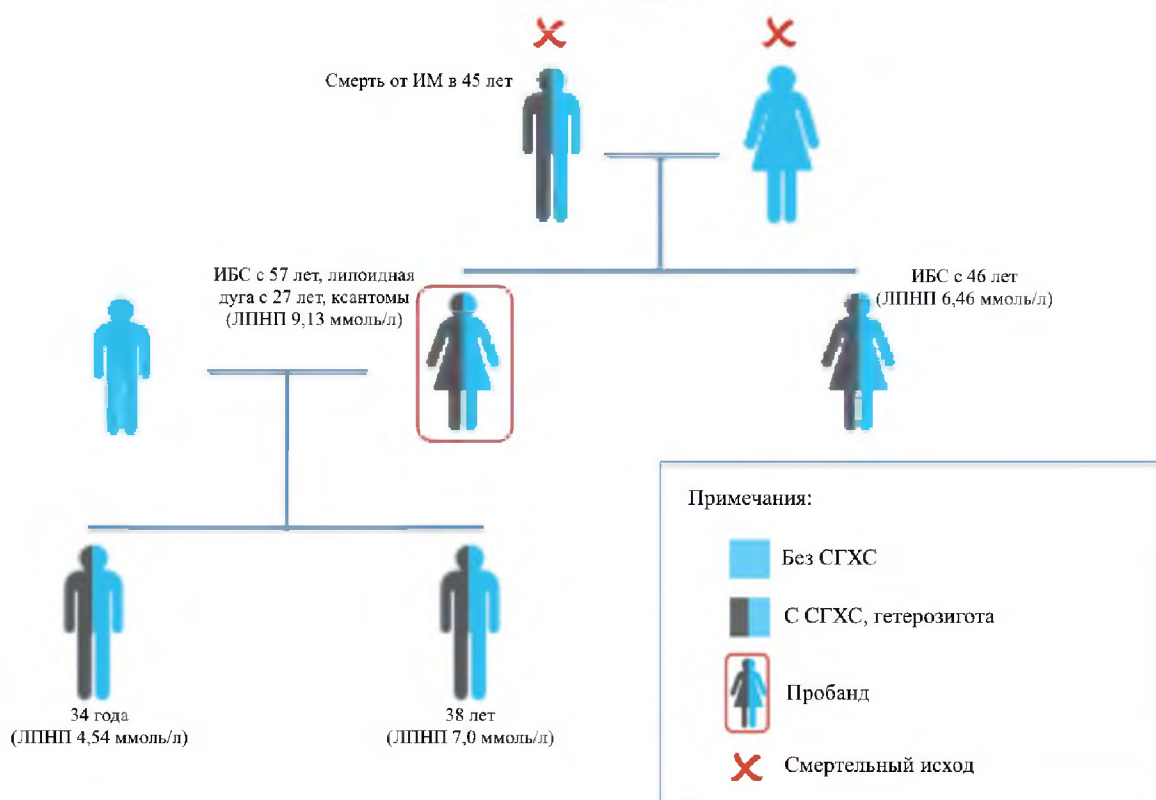


Рисунок 9. Родословная пациентки В  
Figure 9. Three-generation family tree of the patient N

Таблица 3. Голландские диагностические критерии для диагностики гетерозиготной формы семейной гиперхолестеринемии (Dutch Lipid Clinic Network Criteria)

Table 3. Dutch Lipid Clinic Network Criteria for heterozygous family hypercholesterolemia

Критерии		Баллы
Семейный анамнез	А. Родственник 1-й степени родства с ранней (мужчины <55 лет, женщины < 60 лет) ИБС или другим сосудистым заболеванием или родственник 1-й степени родства с ХС-ЛНП > 95-й перцентиля	1
	Б. Родственник 1-й степени родства с ксантомами сухожилий и/или липоидной дугой роговицы или дети до 18 лет с ХС-ЛНП > 95-й перцентиля	2
История заболевания	А. Пациент с ранним (мужчины <55 лет, женщины < 60 лет) развитием ИБС	2
	Б. Пациент с ранним развитием (мужчины <55 лет, женщины < 60 лет) развитием атеросклеротического поражения церебральных/периферических сосудов	1
Физикальное обследование	А. Ксантоматоз	6
	Б. Липоидная дуга роговицы в возрасте <45 лет	4
Лабораторный анализ	А. ХС-ЛНП > 8,5 ммоль/л	8
	Б. ХС-ЛНП 6,5 – 8,5 ммоль/л	5
	В. ХС-ЛНП 5,0 – 6,4 ммоль/л	3
	Г. ХС-ЛНП 4,0 – 4,9 ммоль/л	1
Анализ ДНК	А. Мутация гена, кодирующего синтез рецепторов к ЛПНП	8
	Б. Мутация гена, кодирующего синтез апоВ	8
	В. Мутация гена, кодирующего синтез PCSK9	8
Диагноз СГХС	Определенный	>8 б
	Вероятный	6 – 8 б
	Возможный	3 – 5 б



Согласно классификации гиперлипидемии, предложенной Дональдом Фредриксоном в 1965 г. и принятой Всемирной организацией здравоохранения, выделяют 5 типов гиперлипидемии: I тип – повышение уровня хиломикрон, IIa тип – повышение уровня ЛПНП, IIb тип – повышение ЛПНП, ЛПОНП и ТГ, III тип – повышение липопротеинов промежуточной плотности, IV тип – повышение ЛПОНП, V тип – повышение ЛПОНП и хиломикрон [8]. С учетом лабораторных данных в данном клиническом случае был определен IIa тип гиперлипидемии по Фредриксону.

Таким образом, был сформулирован окончательный диагноз.

#### **Основной диагноз.**

Семейная гетерозиготная гиперхолестеринемия (DLCNC 30), IIa тип по Фредриксону. Ксантоматоз сухожилий. Липоидная дуга роговицы.

Ишемическая болезнь сердца. Стенокардия II функционального класса. Постинфарктный кардиосклероз (май 2016). ЧКВ со стентированием ПКА (май 2016). ЧКВ со стентированием ПКА, ЗМЖА (июнь 2017). Хроническая сердечная недостаточность I стадии по классификации Василенко-Стражеско, II функционального класса по классификации NYHA. Гипертоническая болезнь III стадии, риск 4. Нестенозирующий церебральный атеросклероз. Умеренные извитости ВСА с обеих сторон. Ожирение II ст.

#### **Сопутствующий диагноз.**

Бронхиальная астма, эндогенная. Дыхательная недостаточность 0.

Фокальное образование щитовидной железы. Клинический эутиреоз.

Хронический гастрит, ремиссия.

Рекомендовано:

- модификация образа жизни (регулярные физические нагрузки (ходьба) по 30-40 минут не менее 4 раз в неделю; гипохолестериновая диета в виде увеличения растительной пищи и уменьшения употребления животных жиров; снижение употребления поваренной соли до 5 г/сутки)

- контроль АД и ЧСС
- контроль липидограммы, а также КФК, АСТ, АЛТ, креатинина каждые 3 месяца
- медикаментозная терапия:
  - ацетилсалициловая кислота 75 мг в обед;
  - тикагрелор 90 мг – два раза в день не менее года от проведения ЧКВ;
  - периндоприл 10 мг – 1 раз в день, на ночь;
  - метопролола сукцинат 50 мг – 1 раз в день, утром;
  - аторвастатин 40 мг – 1 раз в день, вечером;
  - эзетимиб 10 мг – 1 раз в день, вечером;
  - алирокумаб 150 мг подкожно каждые 2 недели.

**Обсуждение.** Семейная гиперхолестеринемия,

как правило, является моногенным заболеванием, характеризующимся чрезвычайно высокими уровнями ЛПНП в сыворотке крови, приводящее к образованию атеросклеротических бляшек в артериях и, следовательно, значительно повышенному риску развитию сердечно-сосудистых событий в молодом и среднем возрасте. По данным британского регистра Саймона Брума, больные с СГХС в возрасте 20-39 лет имеют 100-кратное увеличение риска смерти от коронарных осложнений и 10-кратное увеличение риска общей смертности [5, 9]. Принято выделять гомо- и гетерозиготные формы СГХС [5]. Распространенность гомозиготной формы СГХС составляет 1 на 500 тыс.–1 млн. Гомозиготная СГХС, как правило, сопровождается отсутствием рецепторов к ЛПНП а также 6-кратным увеличением ЛПНП в сыворотке крови с манифестацией ИБС в детском возрасте (в 5-10 лет); гетерозиготная форма – частота распространенности 1 на 500 тыс. у населения [2, 5, 9]. Наиболее распространенные мутации: рецептора ЛПНП (LDLR, 19p13.2), апобелка В (APOB, 2p24-p23), пропротеин конвертазы субтилизин кексин 9 (PCSK9, 1p32.3), белка адаптера 1 рецептора ЛПНП (LDLRAP1, 1p36-p35), а также гена транспортера анионов (SLCO1B1) [10]. Фенотип любого типа мутации характеризуется повышенными уровнями общего холестерина и холестерина ЛПНП, а также повышенным риском развития ишемической болезни сердца [11]. Так, в представленном клиническом случае определена мутация (p.W443) в гене LDLR, что фенотипически проявляется аномально функционирующим рецептором к ЛПНП и приводит к отложению холестерина не только в интима артериальной стенки, но и в других локализациях [12]. Ген LDLR (NM\_000527.4) расположен на хромосоме 19p13.2, содержит 18 кодирующих экзонов и кодирует рецептор ЛПНП, который, в свою очередь, связывает плазменные ЛПНП. Мутации в LDLR могут вызывать гиперхолестеринемиию. Патогенная мутация p.W443 (также известная как c.1329G> A), расположенная в кодировании экзона 9 гена LDLR, является результатом замещения аминокислот гуанина (G) на аргинин (A) [12 - 14]. К фенотипическим проявлениям гиперхолестеринемии, помимо атеросклероза, относят отложения холестерина в виде: липоидной дуги роговицы (arcus senilis) – круговое помутнение роговицы белого или серого цвета, расположенное у лимба; ксантелазмы – образования желтого цвета на веках, периорбитальной области, представляющие собой депозиты холестерина; ксантомы (сухожильные, туберозные) – плотные опухолевидные образования желтого или физиологического цвета по ходу сухожилий, чаще на разгибательной поверхности суставов. Кроме того, в редких случаях встречаются: пальмарные ксантомы, расположенные на ладонной поверхности кистей, эруптивные ксантомы – множественная узелковая сыпь с



тенденцией к слиянию, которая может быть локализована на разных частях тела [15, 16]. Однако к специфичным проявлениям тяжелых нарушений липидного обмена можно отнести только ксантоматоз и липоидную дугу роговицы, возникшую в возрасте до 45 лет, ввиду чего данные фенотипические проявления вошли в диагностические шкалы по выявлению наследственного генеза гиперхолестеринемии. В представленном клиническом случае у пациентки регистрируются ксантомы в области сухожилия 4-го пястно-фалангового сустава слева; липоидные дуги (с возраста 27 лет); коронарный атеросклероз, диагностированный в 57 лет, ввиду чего данные клинические проявления у пациентки В. были учтены при расчете суммы баллов по Голландским критериям диагностики геСГХС.

Важным аспектом в начале лечения пациентов с тяжелыми нарушениями липидного обмена является стратификация риска пациента, в зависимости от которой будут определены целевые значения уровня ЛПНП. Выделяют 4 категории сердечно-сосудистого риска: очень высокий, высокий, умеренный и низкий [8]. Так, для пациентов очень высокого сердечно-сосудистого риска (как в случае, представленном в статье), к которым относятся пациенты с зарегистрированным ССЗ или стенозирующим ( $\geq 50\%$ ) атеросклерозом любой локализации, а также пациенты с сахарным диабетом с поражением органов-мишеней, с хронической болезнью почек со скоростью клубочковой фильтрации  $< 30$  мл/мин/1,73 м<sup>2</sup>) или 10-летним риском фатального исхода ССЗ по SCORE  $\geq 10\%$ , целевой уровень ЛПНП составляет менее 1,5 ммоль/л [8], в то время как для пациентов высокого сердечно-сосудистого риска – менее 2,5 ммоль/л и для людей с умеренным и низким риском значения ЛПНП должны составлять менее 3,0 ммоль/л. Стоит обратить внимание, что для пациентов с вероятным или установленным (генотипированием) диагнозом семейной формой гиперхолестеринемии, в отсутствие манифестации ИБС и других проявлений атеросклероза или СД и ХБП, целевой уровень ЛПНП составляет  $< 2,5$  ммоль/л [8].

Современные подходы к ведению пациентов с наследственными нарушениями липидного обмена включают в себя: немедикаментозное (коррекция имеющихся факторов риска, диета с ограничением потребления животных жиров), медикаментозное и экстракорпоральное лечение (терапевтический ЛПНП-аферез) [8]. В настоящее время существует единообразный консенсус в отношении того, что липидснижающая медикаментозная терапия является краеугольным камнем управления ГХС и осложнениями, связанными с ее агрессивным течением. Алгоритмы медикаментозного лечения пациентов с тяжелыми нарушениями липидного обмена базируются на патогенетических механиз-

мах возможных причин нарушения липидного обмена [17, 18]. С точки зрения механизмов действия принято выделять препараты: ингибирующие активность гидроксиметилглутарил-кофермент А редуктазы (ГМГ-КоА редуктазы) – статины; ингибиторы всасывания ХС в кишечнике – эзетимиб; секвестранты желчных кислот, фибраты, ниацин, препараты содержащие омега 3-полиненасыщенные жирные кислоты, а также ингибиторы пропротеиновой конвертазы субтилизин-кексина типа 9 (PCSK9) [19 - 21]. Ретроспективный анализ клинического случая демонстрирует необходимость раннего назначения гиполипидемической терапии с момента выявления высоких значений ЛПНП, ОХС, а также появления вторичных проявлений ГХС в молодом возрасте (липоидные дуги роговицы). Ввиду доказанной эффективности статинов как с позиции гиполипидемического эффекта, так и плеотропных эффектов, для пациентки В. с очень высоким сердечно-сосудистым риском были назначены максимально переносимые дозы аторвастатина. Однако ввиду наследственного нарушения липидного обмена (мутация в гене рецептора ЛПНП), наблюдалась ожидаемая недостаточная эффективность от приема статинов (на дозе аторвастатина 80 мг: ЛПНП – 7,2 ммоль/л, ОХС – 8,9 ммоль/л). В последующем доза аторвастатина была снижена до 40 мг в связи с возникшей непереносимостью статинов. Показатели липидограммы явились основанием к назначению комбинированной гиполипидемической терапии: аторвастатин 40 мг и ингибитор всасывания ОХС в кишечнике (эзетимиб в дозе 10 мг). На фоне комбинированной терапии была отмечена положительная динамика по сравнению с показателями липидного профиля на монотерапии аторвастатином в дозе 40 мг: ХС – на 23,6 %, ЛПНП – на 22,2 %, ТГ – на 15,3%. Однако достигнутые показатели липидограммы не являются целевыми с позиции вторичной профилактики, что обуславливает необходимость назначения тройной комбинированной гиполипидемической терапии: аторвастатин (40 мг в сутки), эзетимиб (10 мг в сутки) и ингибитор PCSK9 (алерокумаб в дозе 150 мг подкожно 1 раз в две недели). Статины в высокоинтенсивных дозах являются стандартным лечением для пациентов с семейной ГХС, но, по данным ранее проведенных исследований, уровни ЛПНП у большинства пациентов с семейной ГХС, получающих монотерапию статинами, остаются выше рекомендованных значений [22]. Комбинированная терапия для снижения уровня ЛПНП является успешной в комбинации с высокими дозами статинов, эзетимиба и ингибиторов PCSK9 или афереза как у пациентов с гомозиготной, так и гетерозиготными формами наследственной ГХС. Препараты, ингибирующие PCSK9 (алерокумаб или эвалокумаб) не только значительно снижают уровни ЛПНП у пациентов с тяжелыми



нарушениями липидного обмена, но и снижают частоту жестких и комбинированных конечных точек как в группах пациентов первичной, так и вторичной профилактики. Кроме того, имеются данные по эффективности перспективных исследуемых препаратов (мипомерсен, ингибитор синтеза апополипротеина В-100, ломитапид, микросомальный ингибитор переноса триглицеридов) в данной когорте пациентов [22]. Помимо эффективно подобранного лечения, важным аспектом в ведении пациентов с СГХС остается сохранение высокой приверженности к проводимым лечебным мероприятиям. По данным многочисленных исследований, низкая комплаентность к лечению может ухудшить прогноз пациента с тяжелыми нарушениями липидного обмена за счет прогрессирования атеросклероза и развития сердечно-сосудистых событий [23]. В связи с этим, повышенный врачебный контроль, организация возможных обучающих семинаров, направленных на первичную и вторичную профилактику у пациентов с тяжелыми нарушениями липидного обмена, позволят более эффективно и обоюдно, как с позиции врача, так и с позиции пациента, подходить к лечебному процессу. Пациентка В. регулярно проходит обу-

чение в организованной на базе ГБУЗ КО «КОККД им. акад. Л.С. Барбараша» «Школе здоровья», в которой обсуждаются вопросы, связанные со здоровьем, определяющими его факторами, самооценке здоровья, с принципами рационального питания, двигательной активностью и повышением приверженности к принимаемой терапии. Кроме того, подготовлены документы по оказанию адресной помощи для льготного получения ингибитора PCSK9, а также запланировано ее участие в поисковом научном исследовании «Комплексное лечение пациентов с тяжелыми нарушениями липидного обмена с применением плазмафереза и ингибиторов PCSK9» (на базе НИИ КПССЗ).

### Заключение

Несмотря на то, что семейная ГХС является одним из наиболее распространенных генетических нарушений, это заболевание остается в большей степени не диагностированным, а его управление часто бывает неоптимальным, ввиду чего перво-степенное значение для пациентов с признаками наследственного нарушения липидного обмена имеет ранняя диагностика и более агрессивная современная гиполипидемическая терапия.

### СПИСОК ЛИТЕРАТУРЫ/REFERENCES

- Najafipour H., Shokoohi M., Yousefzadeh G., Azimzadeh B.S., Kashanian G.M., Bagheri M.M. et al. Prevalence of dyslipidemia and its association with other coronary artery disease risk factors among urban population in Southeast of Iran: results of the Kerman coronary artery disease risk factors study (KERCADRS). *J Diabetes Metab Disord.* 2016; 15: 49. doi: 10.1186/s40200-016-0268-0
- Singh S., Bittner V. Familial hypercholesterolemia-epidemiology, diagnosis, and screening. *Curr Atheroscler Rep.* 2015; 17(2):482. doi: 10.1007/s11883-014-0482-5
- Карпов Ю.А., Кухарчук В.В., Бойцов С.А. Заключение совета экспертов национального общества по изучению атеросклероза (НОА). Семейная гиперхолестеринемия в Российской Федерации: нерешенные проблемы диагностики и лечения. *Атеросклероз и дислипидемии.* 2015; 2: 5-15. [Karpov Ju.A., Kuharchuk V.V., Bojcov S.A. Zakljuchenie soveta jekspertov nacional'nogo obshhestva po izucheniju ateroskleroza (NOA). Semejnaja giperholesterinemija v Rossijskoj Federacii: nereshennye problemy diagnostiki i lechenija. *Ateroskleroz i dislipidemii.* 2015; 2: 5-15. (In Russ)].
- Youngblom E., Pariani M., Knowles J.W. Familial Hypercholesterolemia. *GeneReviews* [In-ternet]. 2014 Jan 2. Available at: <https://www.ncbi.nlm.nih.gov/books/NBK174884/>
- Ramsey L.B., Johnson S.G., Caudle K.E., Haidar C.E., Voora D., Wilke R.A. et al. The Clinical Pharmacogenetics Implementation Consortium guideline for SLCO1B1 and simvas-tatin-induced myopathy: 2014 update. *Clin Pharmacol Ther.* 2014 Oct; 96(4): 423-428. doi: 10.1038/clpt.2014.12
- Goldberg A.C., Hopkins P.N., Toth P.P., Ballantyne C.M., Rader D.J., Robinson J. G. et al. Familial Hypercholesterolemia: Screening, diagnosis, and management of pediatric and adult patients: clinical guidance from the National Lipid Association Expert Panel on Familial Hypercholesterolemia. *J Clin Lipidol.* 2011 Jun; 5(3 Suppl): S1-S8. doi: 10.1016/j.jacl.2011.04.003
- Ежов М.В., Сергиенко И.В., Кухарчук В.В., Карпов Ю.А., Бубнова М.Г., Гуревич В. С. и др. Диагностика и коррекция нарушений липидного обмена с целью профилактики и лечения атеросклероза. Российские рекомендации VI пересмотр. *Атеросклероз и дислипидемии.* 2017; 3: 5-22. [Ezhov M.V., Sergienko I.V., Kuharchuk V.V., Karpov Ju.A., Bubnova M.G., Gurevich V. S. i dr. Diagnostika i korrekcija narushenij lipidnogo obmena s cel'ju profilaktiki i lechenija ateroskleroza. Rossijskie rekomendacii VI peresmotr. *Ateroskleroz i dislipidemii.* 2017; 3: 5-22. (In Russ)].
- Huxley R.R., Hawkins M.H., Humphries S.E., Karpe F., Neil H.A. Simon Broome Familial Hyperlipidaemia Register Group and Scientific Steering Committee. Risk of fatal stroke in patients with treated familial hypercholesterolemia: a prospective registry study. *Stroke.* 2003 Jan; 34(1): 22-25. doi.org/10.1161/01.STR.0000047123.14312.3E
- Fahed A.C., Nemer G.M. Familial Hypercholesterolemia: The Lipids or the Genes? *Nutr Metab (Lond).* 2011; 8:23. doi: 10.1186/1743-7075-8-23. Available at: <https://nutritionandmetabolism.biomedcentral.com/articles/10.1186/1743-7075-8-23>.
- Tybjærg-Hansen A., Jensen H.K., Benn M., Steffensen R, Jensen G. Phenotype of Heterozygotes for Low-Density Lipoprotein Receptor Mutations Identified in Different Background Populations. *Arterioscler Thromb Vasc Biol.* 2005; 25: 211-215. doi: 10.1161/01.ATV.0000149380.94984.f0
- Abecasis G.R., Auton A., Brooks L.D., DePristo M.A., Durbin R.M., Handsaker R.E. et al. The 1000 Genomes Project Consortium. An integrated map of genetic variation from 1092 human genomes. *Nature.* 2012; 491: 56-65.
- ACMG Standards and guidelines for the interpretation of sequence variants. *Genet Med.* 2015 May; 17(5): 405-423. doi: 10.1038/gim.2015.30
- Futema M., Plagnol V., Li k., Whittall R.A., Neil H.A., Seed M. et al. Whole exome sequencing of familial hypercholesterolemia patients negative for LDLR/APOB/PCSK9 mutations. *J Med Genet.* 2014 Aug; 51(8): 537-544. doi: 10.1136/jmedgenet-2014-102405
- Bansal M., Manchanda K., Pandey S.S. Familial type IIa hyperlipoproteinemia presenting with different types of xanthomas. *Indian J Paediatr Dermatol.* 2014; 15: 39-41 doi: 10.4103/2319-7250.151841
- Pai V.V., Shukla P., Bhoje M. Combined planar and eruptive xanthoma in a patient with type IIa hyperlipoproteinemia. *Indian J Dermatol Venereol Leprol.* 2014; 80: 467-470. doi: 10.4103/0378-6323.140523



16. DeGoma E.M., Ahmad Z.S., O'Brien E.C., Kindt I., Shrader P., Newman C.B., Pokharel Y. et al. Treatment gaps in adults with heterozygous familial hypercholesterolemia in the United States: Data From the CASCADE-FH Registry. *Circ Cardiovasc Genet.* 2016 Jun; 9(3): 240-249. doi: 10.1161/CIRCGENETICS.116.001381
17. Hovingh G.K., Davidson M.H., Kastelein J.J.P., O'Connor A.M. Diagnosis and treatment of familial hypercholesterolaemia. *European Heart Journal.* Volume 34; Issue 13; 1 April 2013: 962-971. <https://doi.org/10.1093/eurheartj/ehv015>.
18. Catapano A.L., Graham I., Backer G.D., Wiklund O., Chapman J.M., Drexel H. et al. 2016 ESC/EAS Guidelines for the Management of Dyslipidaemias. *European Heart Journal.* 2016; 37: 2999-3058.
19. Piepoli M.F., Hoes A.W., Agewall S., Albus C., Brotons C., Catapano A.L. et al. 2016 European Guidelines on cardiovascular disease prevention in clinical practice. *European Heart Journal.* 2016; 37(29): 2315-2381. doi: 10.1093/eurheartj/ehw106
20. Feldman D.I., Blaha M.J., Santos R.D., Jones S.R., Blumenthal R.S., Toth P.P. et al. Recommendations for the management of patients with familial hypercholesterolemia. *Curr Ath-eroscler Rep.* 2015 Jan; 17(1): 473. doi: 10.1007/s11883-014-0473-6.
21. Reiner Z. Management of patients with familial hypercholesterolaemia. *Nat Rev Cardiol.* 2015 Oct; 12(10): 565-575. doi: 10.1038/nrcardio.2015.92.
22. Эрлих А.Д., Барбараш О.Л., Кашталап В.В., Грацианский Н.А. Степень следования клиническим руководствам при остром коронарном синдроме без подъема ST: связь с исходами, предикторы «плохого» лечения (результаты регистра «Рекорд-3»). Комплексные проблемы сердечно-сосудистых заболеваний. 2016; 2: 75-82. [Ehrlich A.D., Barbarash O.L., Kashtalap V.V., Gratsiansky N.A. on behalf of all participants of the REC-ORD-3 registry. Compliance with clinical practice guidelines for non ST-segment elevation acute coronary syndrome: association between outcomes and predictors of poor management (RECORD-3 Registry data) Complex issues of cardiovascular diseases. 2016; 2: 75-82. (in Russ)].

**Для корреспонденции:**

*Печерина Тамара Борзалиевна*

*Адрес: 650002, г. Кемерово, Сосновый бульвар, д. 6*

*Тел. +7(905)919-79-79, e-mail: tb.pechorina@gmail.com*

**For correspondence:**

*Pecherina Tamara*

*Address: 6, Sosnovyblvd., Kemerovo, 650002, Russian Federation*

*Tel/ +7(905)919-79-79, e-mail: tb.pechorina@gmail.com*

**Конфликт интересов:**

*Авторы заявляют об отсутствии конфликта интересов.*

**Источник финансирования:**

*Работа выполнена за счет средств, выделенных ФАНО для финансирования Поисковой научной темы «Комплексное лечение пациентов с тяжелыми нарушениями липидного обмена с применением плазмафереза и ингибиторов PССК9», внутренний № НИИ КПССЗ 12\_2017.*

ПОСТУПИЛА В РЕДАКЦИЮ: 09.10.2017  
ПРИНЯТА К ПЕЧАТИ: 12.10.2017