

Случай из практики

КЛИНИЧЕСКИЙ СЛУЧАЙ ХИРУРГИЧЕСКОГО ЛЕЧЕНИЯ БОЛЬНОГО С ИНФИЦИРОВАННОЙ МИКОТИЧЕСКОЙ АНЕВРИЗМОЙ НИСХОДЯЩЕГО ОТДЕЛА ГРУДНОЙ АОРТЫ ПОСЛЕ ПЕРЕНЕСЕННОГО САЛЬМОНЕЛЛЕЗА

В. С. АРАКЕЛЯН, Н. Р. ГАМЗАЕВ, И. В. ЧШИЕВА, Г. Р. ГРИГОРЯН,
В. Г. ПАПИТАШВИЛИ, Н. А. ГИДАСПОВ, А. В. ПЫШАКОВ,
И. Н. ЩАНИЦЫН, И. В. СИРАДЗЕ

*Федеральное государственное бюджетное учреждение
«Научный центр сердечно-сосудистой хирургии имени А. Н. Бакулева»
Российской академии медицинских наук, Москва, Россия*

THE CLINICAL CASE PRESENTS SURGICAL TREATMENT FOR A PATIENT WITH INFECTED MYCOTIC ANEURYSM OF THE DESCENDING THORACIC AORTA AFTER SUFFERING FROM SALMONELLA

V. S. ARAKELYAN, N. R. GAMZAYEV, I. V. CHSHIEVA, G. R. GRIGORYAN, V. G. PAPITASHVILI,
N. A. GIDASPOV, A. V. PYSHAKOV, I. N. SCHANITSYN, I. V. SIRADZE

*Federal State Budgetary Institution «Bakoulev Center for Cardiovascular Surgery»
Russian Academy of Medical Sciences, Moscow, Russia*

Микотическая аневризма нисходящего отдела грудной аорты – редко встречающаяся патология в клинической практике, впервые описанная Вильямом Ослером в 1885 году. Смертность от этого заболевания без оперативного лечения остается очень высокой, несмотря на своевременную диагностику и хирургическое вмешательство [4, 8]. Следует отметить, что от 50 до 85 % случаев аневризмы разрываются на период диагностического осмотра [2]. Хорошо известно, что прямое протезирование аорты синтетическим протезом противопоказано у больных с данной патологией, что чревато инфекцией протеза в ранний послеоперационный период, поэтому методом выбора для таких пациентов являются экстраанатомические шунтирования.

Приводим пример клинического случая пациента с инфицированной микотической аневризмой нисходящего отдела грудной аорты.

Больной Д., 67 лет, 11 октября 2006 года в тяжелом состоянии был госпитализирован в отделение реанимации и интенсивной терапии Научного центра сердечно-сосудистой хирургии им. А. Н. Бакулева РАМН, Институт коронарной и сосудистой хирургии с диагнозом «ложная инфицированная аневризма дистального отдела дуги аорты. Хронический пиелонефрит». Два месяца назад возникли

боли в межлопаточной области с иррадиацией в левую половину грудной клетки. С июля 2006 года лечился в инфекционной больнице с диагнозом сальмонеллез. После выписки из больницы лихорадка возобновилась.

При поступлении состояние тяжелое, кожные покровы бледно-серого цвета, с желтушным оттенком. Отмечается лихорадка с подъемом температуры до 39–40 °С. Выполнена плевральная пункция справа с эвакуацией 1100 мл геморрагической жидкости. В посевах роста не обнаружено.

Данные инструментального обследования.

Компьютерная томография: обнаружено аневризматическое выпячивание стенки аорты овоидной формы в области дистального отдела дуги аорты диаметром 65 см. Брюшная аорта, висцеральные ветви, подвздошно-бедренный сегмент без патологии (рис. 1).

Рентгенография грудной клетки: значительное количество жидкости в обеих плевральных полостях.

Клинический диагноз. Инфицированная микотическая аневризма дистального отдела дуги аорты, двусторонний гидроторакс, экссудативный осумкованный перикардит, хронический пиелонефрит, киста левой почки, хронический калькулезный холецистит, хронический гастродуоденит, хронический простатит.

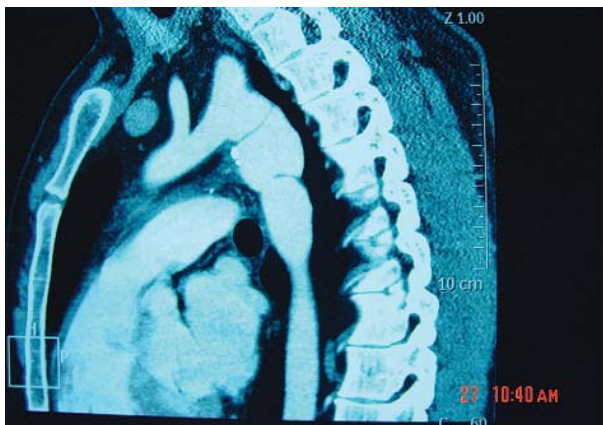


Рис. 1. Компьютерная томография больного с аневризмой нисходящего отдела грудной аорты

12 октября 2006 года. Операция – резекция аневризмы дистального отдела дуги аорты, аорто-аортальное шунтирование от восходящей аорты к нисходящей эксплантатом БАСЭК в условиях вспомогательного искусственного кровообращения по схеме «бедренная артерия – бедренная вена» (рис. 2).

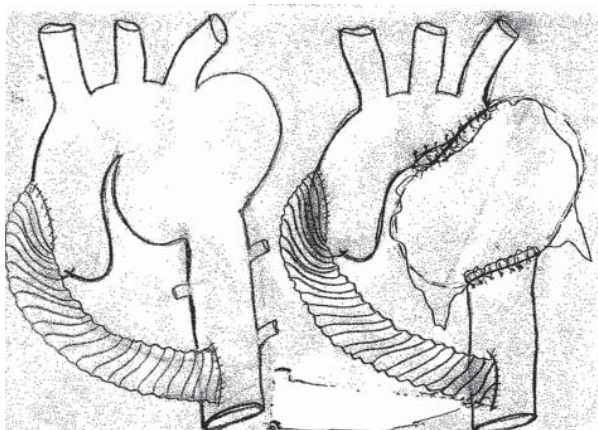


Рис. 2. Интраоперационный снимок операции аорто-аортального шунтирования от восходящей аорты к нисходящей

Техника операции: первым этапом, доступом по четвертому межреберью справа выполнена торакотомия. Из правой плевральной полости удалено около 700 мл светло-желтого, опалесцирующего содержимого. С техническими сложностями из-за выраженного перипроцесса выделены нисходящий отдел грудной аорты и восходящая аорта. Полость перикарда промыта раствором миромистина. Боковым отжатием пережата восходящая аорта, наложен проксимальный анастомоз эксплантатом Васкутек БАСЭК 20 мм. После проверки анастомоза на герметичность наложен дистальный анастомоз с нисходящим отделом грудной аорты. Больной перевернут на правый бок. Выделены и взяты на держалку общая бедренная артерия и общая бедренная вена слева и подготовлены к подключению к аппарату искусственного кровообращения. Торакотомия по пятому

межреберью слева. После рассечения перикарда из его полости удалена мутная жидкость, содержащая фибрин. Подключен аппарат искусственного кровообращения через бедренную артерию и вену. В спячном инфильтрате выделены левая подключичная артерия, левая общая сонная артерия и дуга аорты, проксимальнее левой общей сонной артерии. Аневризма располагается по передней верхней стенке аорты. Пережатие левой подключичной артерии и аорты. Аорта пересечена и прошита в нисходящем отделе проксимально и дистально (рис. 3).

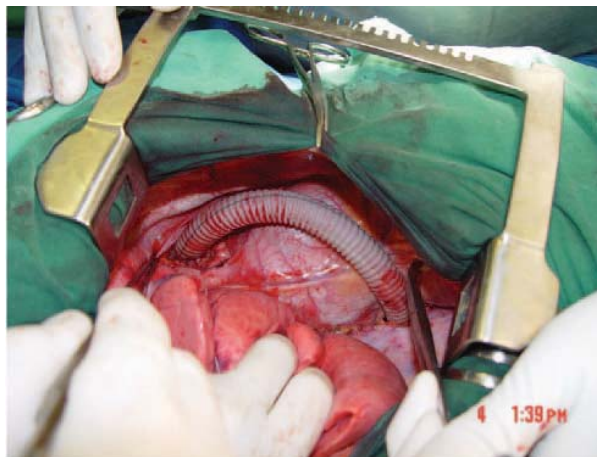


Рис. 3. Схема операции экстраанатомического аорто-аортального шунтирования с пересечением и перевязкой аорты дистальнее и проксимальнее аневризмы

При бактериологическом исследовании крови и фрагмента участка пораженного нисходящего отдела аорты был обнаружен возбудитель инфекции *Salmonella Enteritidis*.

В послеоперационном периоде проводилась массивная детоксикационная, антибактериальная и иммунокорректирующая терапия согласно стандартам терапии, принятой в клинике.

Выписан из стационара на 15-е сутки после операции в удовлетворительном состоянии с улучшением показателей клинического анализа крови, нормализацией температуры тела, первичным натяжением раны.

Через 2 года после операции больной был повторно обследован в отделении хирургии артериальной патологии. На компьютерной томографии с контрастированием экстраанатомический шунт полностью проходим, общее состояние больного удовлетворительное. Признаков повторных вспышек инфекции после выписки пациента не наблюдалось.

Обсуждение

Микотические аневризмы грудной аорты составляют 0,7–1,3 % из всех аневризм грудного отдела аорты [5, 7]. Механизм возникновения микотических аневризм до конца не выяснен. По данным некоторых авторов, наличие атеросклеротических

бляшек в области дуги и нисходящего отдела грудной аорты может провоцировать инфекционное поражение стенок аорты со стороны ряда бактерий, вызывая впоследствии ее разрушение и образование аневризмы [1, 4]. В описанном нами клиническом случае симптомы аневризмы возникли через 3 месяца после перенесенного пациентом сальмонеллеза и проведенного лечения в инфекционной клинике. В среднем весь процесс от инфицирования до образования микотической аневризмы длится 110 дней. De Salazar и соавт. описали клинический случай микотической аневризмы перешейка аорты через 4 месяца после дренирования абсцесса поджелудочной железы, вызванной сальмонеллой [8]. Таким образом, во многих клинических случаях от начала инфекции до появления симптомов аневризмы грудной аорты в среднем проходит от 2 до 4 месяцев.

Основными бактериями, приводящими к возникновению микотической аневризмы грудной аорты, как показали многочисленные исследования, являются: стафилококки, стрептококки, сальмонеллы и кишечная палочка [3,10]. Следует отметить, что мощная антибиотикотерапия до и после операции является очень важным фактором для успешного лечения больных с этой тяжелой патологией [6]. Тем не менее в основном во всех случаях недостаточно времени ожидания результатов посева крови для дальнейшего подбора антибиотиков, так как необходимо ожидать несколько дней. Для этого некоторые авторы предлагают выполнять интраоперационное исследование содержимого аневризматического мешка, микроскопически определять виды штаммов микроорганизмов и подбирать необходимые антибиотики. После подбора начинается антибиотикотерапия в течение 4 недель до полной нормализации лейкоцитов и С-реактивного белка [1, 9].

Таким образом, методом выбора хирургического лечения больных с инфицированными микотическими аневризмами грудной аорты, по нашему мнению, после выключения инфицированного отдела нисходящей грудной аорты являются экстраанатомические шунтирования – от восходящей аорты к нисходящей. Экстраанатомические операции в сочетании

с активной до и послеоперационной антибиотикотерапией являются эффективным методом коррекции гемодинамики у больных с инфицированными аневризмами грудной аорты, а также более безопасным и менее травматичным, чем существующие виды прямых операций у больных с данной патологией.

ЛИТЕРАТУРА

1. Acute nontyphoid Salmonella mycotic aneurysm of the thoracic aorta / E. J. van Geenen [et al.] // *J. Gastrointest Liver Dis.* 2009. Vol. 18, № 2. P. 255–256.
2. Hsu R. B., Lin F. Y. Surgery for infected aneurysm of the aortic arch // *J. Thorac. Cardiovasc. Surg.* 2007. Vol. 134, № 5. P. 1157–1162.
3. Infected aortic aneurysm: aggressive presentation, complicated early outcome, but durable results / G. S. Oderich [et al.] // *J. Vasc. Surg.* 2001. Vol. 34. P. 900–908.
4. Infected aortic aneurysm: clinical outcome and risk factor analysis / R. B. Hsu [et al.] // *J. Vasc. Surg.* 2004. Vol. 40. P. 30–35.
5. Mycotic aneurysm of the descending aorta due to *Aspergillus* species / K. C. Mettananda [et al.] // *Ceylon. Med. J.* 2010. Vol. 55, № 1. P. 20–21.
6. Mycotic aneurysm of the descending thoracic aorta caused by *Haemophilus influenzae* / Y. Tsutsumi [et al.] // *J. Card. Surg.* 2010. Vol. 25, № 2. P. 218–220.
7. Mycotic aneurysm of the thoracic and abdominal aorta and iliac arteries: experience with anatomic and extra-anatomic repair in 33 cases / B. T. Muller [et al.] // *J. Vasc. Surg.* 2001. Vol. 33. P. 106–113.
8. Salazar de A. O., Izaguirre J. L., Zubero Z. Surgical treatment of multiple mycotic aneurysm // *Tex. Heart Inst. J.* 2003. Vol. 30. P. 225–228.
9. Salmonella infection complicated with suppurative thyroiditis and ruptured aortic mycotic aneurysm in a renal transplant recipient / S. W. Wu [et al.] // *Transplant Proc.* 2008. Vol. 40, № 10. P. 3759–3763.
10. Schneider S., Krull-Munch J., Knorig J. Mycotic aneurysm of the ascending aorta and aortic arch induced by salmonella enteritidis // *A. Z. Kardiol.* 2004. Vol. 93. P. 964–967.
11. Successful treatment of a mycotic aortic aneurysm associated with an isolated left vertebral artery / Y. Naito [et al.] // *J. Thorac. Cardiovasc. Surg.* 2003. Vol. 126. P. 883–885.

Статья поступила 23.07.2012.