

IMPLANTE CARGA IMEDIATA: Uma Revisão de Literatura

Thays Zatti COSTA¹

Lucas Henrique de Faria BRAGA²

Patrícia Guedes Maciel VIEIRA³

Sérgio Ricardo MAGALHÃES⁴

¹Acadêmico do curso de Odontologia da Universidade Vale do Rio Verde – UninCor, *campus* Belo Horizonte. E-mail: thays.zcosta@hotmail.com

²Acadêmico do curso de Odontologia da Universidade Vale do Rio Verde – UninCor, *campus* Belo Horizonte. E-mail: lucashfb@yahoo.com.br

³Mestre em Clínica Odontológica. Docente do curso de Odontologia da Universidade Vale do Rio Verde – UninCor, *campus* Belo Horizonte. E-mail: direcaobhposgraduacao.

⁴Doutor em Engenharia Biomédica. Docente do curso de Odontologia da Universidade Vale do Rio Verde – UninCor, *campus* Belo Horizonte. E-mail: sergio.magalhaes@unincor.br

RESUMO: O implante imediato tem se tornado um tratamento cada vez mais procurado nos consultórios odontológicos, por simplificar o tratamento, minimizando o tempo de cicatrização, reduzindo o custo e conforto ao paciente. Assim com uma alta taxa de sucesso, reabilita o paciente funcional e esteticamente. Por haver algumas variações dos autores em relação ao implante imediato, tendo esse trabalho com objetivo de realizar uma revisão de literatura mostrando o protocolo ideal para alcançar a reabilitação oral satisfatória, através de um diagnóstico e planejamento adequado.

PALAVRAS CHAVE: Implante, carga imediata, implante imediato, implante com carga imediata, reabilitação oral.

LOAD IMMEDIATE IMPLANT; A literature review

ABSTRACT: The immediate implant treatment has become an increasingly sought in dental offices, to simplify the treatment, minimizing the healing time, reducing cost and patient comfort. So with a high success rate, patient rehabilitation functional and aesthetically. Because there are some variations of the authors in relation to immediate implant having this work in order to conduct a literature review showing the ideal to achieve satisfactory oral rehabilitation protocol, through diagnosis and proper planning.

KEYWORDS: Implantation, immediate loading, immediate implant whit immediate loading implants, oral rehabilitation.

INTRODUÇÃO

O início da história moderna do implante começou a cerca de 40 anos, porém o implante vem desde a época do Egito Antigo.

Quando no século XVIII os dentes perdidos eram substituídos por dentes doadores. Na fase inicial foram realizados vários experimentos, usando ligas de diferentes metais e tipos de porcelanas, que não apresentaram sucesso em longo prazo.

A implantodontia teve grande avanço em 1952 com a equipe de pesquisa do Dr. Per Ingvar Branemark, que estudou a cicatrização óssea por microscopia óptica, fenômeno introduziu o conceito de osseointegração.

Através do conceito de osseointegração é possível reabilitar parcialmente ou totalmente edentados, repondo os dentes perdidos. Em 1999, Branemark realizou um estudo instalando implante pós-exodontia. Dessa forma a técnica de implante imediato diminuiu o tempo de tratamento minimiza a reabsorção óssea, ou seja, maior satisfação ao paciente.

Segundo o autor Pañarrocha (2004) fizeram uma classificação relacionada com a área receptora.

Imediata- Quando o osso remanescente é suficiente para garantir a estabilidade primária do implante.

Recente ou mediata- Quando entre a extração e a colocação ocorre aproximadamente 6-8 semanas.

Tardia ou diferida- Quando a área receptora a área receptora não é ideal para uma colocação recente ou imediata.

Madura- Quando o implante é colocado num período superior a 9 meses.

A carga imediata, o implante instalado recebe a prótese em oclusão até 48 após o ato cirúrgico, sem que tenha a osseointegração (WORHLE,1998).

A estabilidade primária do implante imediato é um dos fatores principais para seu sucesso, assim cercado de tecido ósseo de boa qualidade para que ocorra a osseointegração.

Os implantes são feitos de titânio, que estimula a neoformação óssea ao redor do implante e tem uma biocompatibilidade com tecido ósseo e o meio bucal. Já os implantes rosqueados possuem uma área de superfície maior, promovendo um contato maior osso-implante criando uma estabilidade primária.

A fixação do implante no osso pode ser feito por dois princípios básicos, o primeiro rosqueamento e o outro sobre pressão. De acordo com Clanpanis (2005) o guia cirúrgico deve ser colocado sobre o local da cirurgia, com a broca cirúrgica penetrar na tábua palatina no alvéolo dentário, observando e respeitando a posição para instalação do implante.

Após a colocação imediata do implante pós-exodontia, a cicatrização ocorre simultaneamente com a osseointegração (AMLER *et al* 1960). O implante imediato é indicado de acordo com um diagnóstico e planejamento adequado, com prognóstico correto, definindo o sucesso do tratamento. O índice de sucesso é muito grande podendo

chegar a 95%, porém o fracasso acontece de acordo com planejamento e diagnóstico inadequado.

REVISÃO DE LITERATURA

Histórico

A história do implante dentário iniciou desde a época do Egito antigo. Já no século XVIII os dentes perdidos eram substituídos por de doadores humanos, de acordo com alguns relatos. Em 1809, Maggiolo fabricou implante de ouro, que era instalado no alvéolo fresco. Em 1887, Harris realizou o mesmo procedimento, porém com pilar de platina. Em 1887, Edmuns implantou um disco de platina no osso mandibular fixando uma coroa de porcelana, sendo apresentando a experiência na Primeira Sociedade Odontológica de Nova York.

Na fase inicial foram realizados vários experimentos utilizando ligas diferentes de metais e tipos de porcelanas, portanto não apresentava sucesso em longo prazo (TAYLOR, AGAR, 2002).

O início da história moderna dos implantes dentários começou a cerca de 40 anos, (GUSTAV DAHI *et al.*, 1942). Criou um tipo de implante subperiosteal, este mesmo implante com a estrutura em forma de rede, porém com baixo índice de sucesso, sabendo que removido causava danos na região.

Em 1962, Leonardo Lincon, revolucionou a implantodontia na América, utilizando implantes laminados colocado no osso.

O grande avanço na implandontia ocorreu em 1952 na Universidade de Lund na Suécia, por uma equipe de pesquisadores Suecos pelo Dr. Per Ingvar Branemark, cirurgião ortopédico, que estudou a cicatrização óssea por microscopia óptica em coelhos. A equipe desenvolveu uma câmara óptica de titânio, que foi parafusada no fêmur para observação da osteogênese. Depois de alguns meses constataram que o titânio estava

fusionado ao osso, sendo fenômeno conhecido como osseointegração.

Em 1965, foi realizada a primeira aplicação prática, sendo instalado titânio em forma de raiz no rebordo edêntulo. Após 30 anos a prótese permanecia com uma função adequada (SULLIVAN, 2001).

Na conferência de Toronto, em 1982, foi estimulado e reafirmado o uso de implantes dentários, baseada na pesquisa do grupo de Branemark a tecnologia americana adaptou-se o princípio da osseointegração, com desenho em forma de raiz do implante, com tratamento da superfície e desenho de rosca (TAYLOR e AGAR, 2002).

Com a introdução do conceito da osseointegração, por Branemark, é possível reabilitar pacientes parcialmente ou totalmente edentados, repondo os dentes perdidos.

Schulte *et al.*, em 1978 relatou “implante imediato”, sendo após a extração dentária a instalação do implante. Dessa forma a técnica do implante imediato diminui o tempo de tratamento e minimiza a reabsorção óssea, ou seja, satisfação do paciente que reduz a tensão psicológica, e por não ocorrer outro procedimento cirúrgico para instalação do implante (PAÑARROCHA, 2004).

Implantes realizados após exodontia têm apresentado altos índices de sucesso, de acordo com estudos realizados, porém utilizando o protocolo e a técnica adequada. (ROSENQUIST, GRENTHE, 1996; GELB, 1993; WATZEK *et al.*, 1995).

Branemark em 1999 realizou um estudo instalando implantes imediatamente pós-exodontia. Assim os defeitos ósseos foram preenchidos com pequenas lascas de osso autógeno vindas do rebordo edêntulo adjacente. Um ano após aplicação de carga, o índice de sobrevida foi de 93.3% com insignificante perda da crista óssea clinicamente.

Atualmente 500 mil implantes dentários estão sendo colocados anualmente. Através de planejamento adequado e a técnica

bem executada, o índice de sucesso do Implante varia em torno de 95% (SULLIVAN, 2001).

Definição

Entende-se por carga imediata o implante que foi instalado pós-extração, recebendo prótese em oclusão até 48 horas após o ato cirúrgico, sem que ocorra a osseointegração (WORHLE, 1998). Sendo submetido a forças funcionais, podendo ser do contato direto com antagonista, pela pressão dos alimentos ou músculos peribucais.

Através de alguns estudos realizados, em animais e humanos confirmaram a previsibilidade da instalação de implantes pós-exodontia (GELB, 1993; LANG *et al.*, 1994; ROSENQUIST, GRENTHE, 1996), mostrando que ocorre a osseointegração em implantes instalados em alvéolos frescos.

Um dos pré-requisitos para a osseointegração é que o implante esteja cercado por tecido ósseo de boa qualidade. Osseointegração é o processo de conexão direta estrutural e funcional entre o osso vivo e a superfície do implante. (BRANEMARK *et al.*, 1969).

Skalak (2001) refere-se a implantes submetidos a ativação imediata, com a capacidade de recepção de carga no osso alveolar na mandíbula, sem que ocorra a micromovimentações.

A estabilidade inicial do implante imediato é um dos fatores principais para o sucesso do implante.

Imediata possui osso remanescente para uma estabilidade primária do implante, sendo colocado no mesmo ato cirúrgico (PEÑARROCHA, 2004).

Material Utilizado

Os implantes são feitos de titânio, com uma biocompatibilidade com tecido ósseo e o meio bucal, resistente as forças mastigatórias. A superfície do implante deve ser tratada, de acordo com alguns autores.

Pois, a superfície do titânio estimula a neoformação óssea ao redor dos implantes, mais rapidamente que a superfície lisa. Gerando a curto e médio prazo, um torque maior para a remoção do implante.

Os implantes rosqueados (projeto parafuso), possuem uma área de superfície maior, cerca de 30%, que os implantes cilíndricos, devido a presença das roscas. Dessa forma, promovem, no ato da cirurgia, uma maior porcentagem de contato osso-implante, criando uma estabilidade primária melhor em relação aos implantes cilíndricos. Assim os implantes cônicos ou anatômicos permite uma maior fixação primária, com menor trauma cirúrgico.

Técnica

Schulte (1978) denominam a técnica implante imediato na qual o implante é colocado no alvéolo após exodontia, com esse procedimento o tempo de tratamento foi reduzido, proporcionando uma satisfação ao paciente e com menor reabsorção óssea otimizando a função e estética.

Através de alguns estudos foi confirmado que a técnica tem grande sucesso, quando respeita o protocolo e a técnica cirurgia correta, considerando a anatomia do alvéolo dentário pós-exodontia.

Sabendo-se que pode ser feito a fixação do implante em dois princípios básicos no osso, o primeiro por rosqueamento (para um melhor entendimento um tipo de parafuso) e o outro sobre pressão (ou seja por penetração, como um prego batido).

O protocolo proposto por Becker (2005), diz que, após anestesia local podemos realizar vários tipos de retalhos para acessar o dente a ser extraído. Em regiões estéticas devemos optar por incisões relaxantes. Deve ser feito uma exodontia menos traumática, luxando a raiz no sentido mesio-distal, prevenindo a perda da cortical óssea vestibular. Já em dentes multirradiculares optar pela odontosseção, removendo as raízes separadamente. Após a remoção do dente,

remover todo tecido granuloso e fibras do ligamento periodontal.

Antes da exodontia é de grande importância avaliar o periodonto do paciente. Que de acordo com a classificação de Maynard e Wilson (1979), há quatro tipos de periodonto, variando de acordo com a espessura da mucosa ceratinizada e do osso alveolar.

Periodonto tipo 1

Mucosa ceratinizada de 3 a 5 mm e arquitetura óssea grossa.

Periodonto tipo 2

Mucosa ceratinizada inferior a 2mm e osso espesso.

Periodonto tipo 3

Mucosa ceratinizada de 3mm ou mais e osso fino.

Periodonto tipo 4

Mucosa ceratinizada inferior a 2mm e osso fino.

Caplanis (2005), destaca que se deve realizar um mapeamento do alvéolo, através da sonda periodontal para um melhor resultado estético do implante.

Alvéolo tipo 1

- Paredes do alvéolo intactas e periodonto de biótipo grosso.
- Distância da margem gengival ao osso 3mm.
- Carga imediata indicada, sem alteração do tecido mole

Alvéolo tipo 2

- Perda óssea de 2 mm e periodonto do tipo fino ou grosso.
- Distância da margem gengival ao osso de 3 a 5 mm

- Carga imediata indicada, mas resultado estético não é previsível.

Alvéolo tipo 3

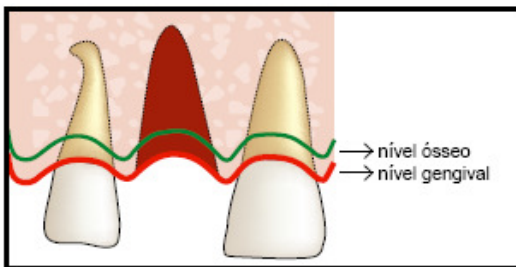
- Perda óssea moderada, vertical ou transversal de 3 a 5 mm
-Distância da margem gengival ao osso de 6 a 8 mm
-Carga imediata não recomendada, instalação de implante de 4 a 6 meses depois.

Alvéolo tipo 4

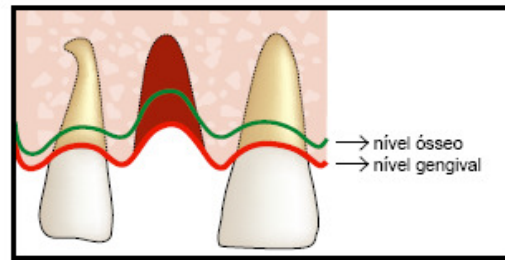
-Perda óssea maior ou igual a 6 mm e tecido mole comprometido
-Recomendada regeneração de osso e tecido mole.
-Instalação do implantes em uma segunda cirurgia.
-Resultado estético comprometido ou imprevisível.

Segundo alguns autores MARCANTONIO e GRISI;BIANCHINI et al; BEZERRA e LENHARO, DINATO e POLIDO; VASCONCELOS et al; GOMES, alguns requisitos são necessários para técnica cirúrgica para carga imediata,como:

- Implantes fixados com 40 N/cm;
- Implante de no mínimo 3,75x10 cm, projeto parafuso
- Osso tipo I e II; alvéolo costuma ser do tipo III.
- As cargas oclusais devem ser direcionadas no sentido do longo eixo do implante, evitando as forças horizontais.



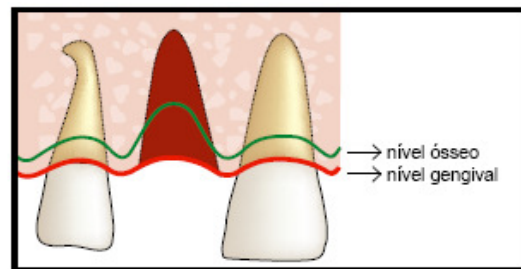
Alvéolo tipo 1



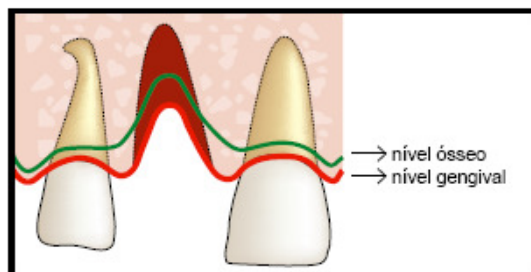
Alveolo tipo 3

- Utilização de próteses parafusadas
- Implantes com tratamentos de superfícies;
- Ferulização dos implantes, quando for reter uma overdenture. ◦Os micromovimentos não devem exceder 150 micrômetros, quando testados no Periostest
- Dieta líquida - pastosa nas primeiras 4-6 semanas.

De acordo com a classificação de Clapanis (2005), o guia cirúrgico deve ser colocado sobre o local da cirurgia e utilizar a broca cirúrgica penetrando na tábua palatina do alvéolo dentário.



Alvéolo tipo 2



Alveolo tipo 4

Para que ocorra uma boa adaptação do implante, deve observar a região anterior da maxila, evitando a instalação do implante no longo eixo do alvéolo dentário, pois pode causar perfuração na tábua vestibular do alvéolo, comprometendo a sobrevivência do implante. O eixo do implante deve ter como referência a borda incisal do dente adjacente com inclinação para palatina (BECKER, 2005).

Um torque de 40 N/cm é indicativo de estabilidade inicial do implante. O torque excessivo não deve ser aplicado ao implante, pois a risco de comprimir o osso adjacente, podendo gerar necrose óssea e perda do implante (LANGER e SULLIVAN, 1989).

Após a colocação de o implante realizar preservação das papilas, com sutura simples sem que tenha tensão.

Fisiologia Óssea

Um requisito importante para reabilitação com implante dentário é a estabilidade primária, permitindo o processo de osseointegração (CORNELINI *et al.*, 2005).

Quando ocorre a colocação imediata do implante pós-exodontia, a cicatrização ocorre simultaneamente com a osseointegração. (AMLER *et al.*, 1960)

A cicatrização ou reparação inicia a partir de uma célula progenitora. Durante a cirurgia implantológica, com a incisão ocorre a quebra da continuidade celular, separando a fina camada osteoblástica periosteal de o osso laminar.

Outra agressão acontece através da osteotomia, após a cirurgia o sangue invade a ferida e libera seus elementos normais, entre eles as plaquetas que são encarregadas de liberar o fator de crescimento ósseo. Simultaneamente ocorre a formação do coágulo, os monócitos se unem formando osteoclastos, que são responsáveis pela limpeza e remodelação.

Assim durante o processo os osteoclastos liberam um fator de crescimento,

que estimula as células mesenquimatosas indiferenciadas a se transformar em osteoblastos.

Sendo o processo de osteoindução a área de implantação, interfase implante-osso.

Indicação

De acordo com Becker (2005), planejamento adequado determina um prognóstico correto para o dente em questão, considerando o motivo da perda dentária e a necessidade de extração é o que define o sucesso do tratamento.

Na avaliação radiográfica deve observar a disponibilidade óssea, o formato do osso, qualidade, espessura e altura óssea. Sendo recomendado no mínimo de 4-5 mm de espessura óssea na crista e 10 mm ou mais da crista ao canal mandibular (WORTHINGTON, 2004).

Avaliar relação do seio Maxilar com soalho da cavidade nasal. A altura do osso interproximal deve ser de 5 mm ou menos do ponto de contato do dente adjacente, permitindo alcançar uma melhor estética. Quanto mais a distância do ponto de contato interproximal aumenta, a formação da papila interproximal diminui (TARNOW *et al.*, 2003). A etapa final do planejamento deve incluir a confecção do guia cirúrgico

O diagnóstico e plano de tratamento são fatores primordiais para alcançar o sucesso na instalação de implantes instalados pós-exodontia. Avaliando a história médica e odontológica, a fotografia clínica, o modelo de estudo, as radiografias periapical e panorâmica, como a tomografia computadorizada ou tomografia linear da região a ser implantada (BECKER, 2005).

Sendo indicado a exodontia e colocação do implante imediato, quando ocorre fratura de raízes; complicações endodônticos-periodontais; insucessos endodônticos; cáries radiculares infra-gengivais; insucessos periodontais.

Já para Peñarrocha ,2004 dizia que dentes com patologias sem possibilidade de tratamento, como caries,fraturas dentarias e reabsorção óssea. De acordo com Chen (2004), era indicado quando ocorria perfurações no dente. Enquanto Hämmerle (2004),indicava exodontia de dente em zona estética. Funato (2007) já dizia que para classe I – tabua óssea vestibular intacta e periodonto grosso. Classe II- tabua óssea vestibular intacta e periodonto fino. Classe III- tabua óssea vestibular deficiente e alvéolo posicionado.Assim pacientes sistemicamente saudáveis; tecidos moles suficientes; tecido duro suficientes; tabua óssea vestibular intacta; paciente com periodonto grosso.

Insucessos

O índice de sucesso do implante varia em torno de 95% (SULLIVAN, 2001).

Porém, o fracasso pode ocorrer devido ao planejamento e diagnóstico inadequado, em qualquer etapa que divide um plano de tratamento.

Assim podemos classificar em três grupos o plano de tratamento.

-Diagnóstico; Através de uma avaliação medica, odontológica, exame radiográfico, exame clinico e dos modelos de estudo.

-Ausência de osseointegração;

-Perda de osseointegração.

Apesar da presença de complicações nos implantes imediatos, principalmente relacionados à pacientes com história de periodontite, o índice de sucesso permanece elevado e o tratamento, muitas vezes, ainda é conservador e eficaz (SCHWARTZ-ARAD, CHAUSHU, 1997).

DISCUSSÃO

As vantagens da instalação do implante imediato pós-exodontia esta diretamente relacionada com a melhora do retalho de tecido mole e anatomia óssea,

sabendo que a técnica é viável tanto esteticamente como custo benefício e tempo para o paciente.

Acompanhamento do profissional após a instalação do implante é fundamental para verificarmos a interface da crista mesial e distal do osso-implante. Para analisar se ocorre a perda óssea nessa região.

O implante imediato tem o propósito de simplificar o tratamento, minimizar o tempo de cicatrização, reduzindo o custo e conforto ao paciente, com a imediata colocação da prótese fixa, após inserção do implante. Na técnica de carga imediata ocorre o estímulo da neoformação óssea ao redor do implante, sendo mais rápido que no procedimento de duas etapas.

Em relação à indicação de implante imediato após exodontia deve ser criteriosa e analisada observado o motivo da extração dentaria, como; fraturas radiculares ou dentes com cáries avançadas abaixo da margem gengival são indicações de exodontia e imediata instalação do implante.

Outro pré-requisito são os tipos de osso, que deve ser analisado a quantidade e qualidade do osso, com isso estabelecendo a estabilidade primaria. Nos procedimentos cirúrgicos também e de grande importância a irrigação constante tendo assim o resfriamento do local, pois se ocorre o aquecimento do osso na penetração da broca cirúrgica o mesmo pode comprometer a osseointegração, prejudicando a regeneração do tecido cortical.

Através de estudos sobre osseointegração do implante com os tecidos duro e tecidos adjacentes autores discutem a técnica a ser utilizada na instalação do implante. Alguns falam 30N/cm de torque e suficiente, enquanto outros dizem que 45N/cm é o ideal.

Os implantes rosqueados possuem uma área de superfície maior cerca de 30% em relação aos implantes cilíndricos, devido a presença das roscas desta forma promove no ato da cirurgia uma maior porcentagem de contato osso-implante criando uma

estabilidade primária melhor que os implantes cilíndricos.

Pode ocorrer a parafunção, que é um excesso de força mastigatória, tendo atuação nos dentes ou implante. Nos estudos clínicos a parafunção é um assunto muito complexo por ocorrer em uma oclusão repetida, ou sustentada é reconhecida como prejudicial ao sistema estomatognático fazendo que ocorra uma hipertrofia dos músculos. Em pesquisa sobre parafunção mostra que é uma das coisas mais comuns na perda óssea ou perda de estabilidade do implante durante o primeiro ano de uso.

CONSIDERAÇÕES FINAIS

Este estudo evidenciou que se o protocolo de tratamento for feito com comprometimento do profissional e conhecimento das estruturas anatômicas e técnica utilizada o sucesso é garantido em 95% dos casos.

Assim, conclui-se que o procedimento de implante imediato tem grandes vantagens como tempo de tratamento reduzido, estética satisfatória e funcional desejada. Pois para o sucesso do tratamento o mesmo deve ser planejado adequadamente analisando alguns fatores como quantidade do osso, qualidade do osso, técnica utilizada, e conhecimento amplo dos tecidos duros e moles tentam conhecimento das suas limitações.

REFERÊNCIAS

PAZ, Luis Guillermo Peredo; FRANCISCHONE, Eduardo; SIDNEY, Roberto. Carga imediata em prótese unitárias pós-exodontia, em área estética. **Dental Press Periodontia Implantol**, Maringá, v. 2, n. 1, p.92-109, jan/fev/mar! 2008.

BRANEMARK, PI. *Novum: Protocolo para Reabilitação Bucal com Carga Imediata. Uma perspectiva global.* São Paulo: Quintessence, 2001.

WHORHLE, P.S: Single tooth replacement in the aesthetic zone with immediate provisionazation: Fourteen consecutive case reports. **Pract Periodonto Aesther Dent**, 1998, 9:24-37.

TAYLOR, TD.; JOHN, R.A.; THEODORA, V. Implant Prosthodontics; Current Perspective and Future Directions. **The Internacional Journal of Oral & Maxilofacial Implantis**, v. 15, n. 1, 2000.

SOUZA, A.A.F; CASTRO, L.V.C. Carga imediata simultânea em maxila e mandíbula. **Implant News**, v. 4, p. 523-527, 2007.

CASTRO, L.M.S et al. Avaliação da qualidade de vida de pacientes reabilitados com implantes osseointegrados submentidos a carga imediata: estudo longitudinal. **Revista Dental Press Periodontia Implantol.**, v.4, p. 74-82, abr.-jun.2010.

BRANEMARK, P.I. Osseointegration and its experimental background. **J. Prost. Dent.**, v. 50,n. 3, p. 399-409, sep., 1999.

LIMA, Cristina et al. Avaliacao da estabilidade de implantes submetidos a carga imediata. **Rev Port Estomatol Med Dent Cir Maxilofac**, Portugal, v. 1, n. 2, p.16-23, 2011.