

TRAUMATISMO CRANIO ENCEFALICO EM PACIETE IDOSO:

relato de caso

Áida Raíssa Batista MENDES¹

Elaine Cristina Silva do CARMO²

Sérgio Ricardo MAGALHÃES³

¹⁻² Acadêmicas do curso de Medicina da Universidade Vale do Rio Verde (UninCor)

E-mail: elainecristina3m@hotmail.com

³ Docente da disciplina de Iniciação Científica da Universidade Vale do Rio Verde (UninCor).

RESUMO

O traumatismo cranioencefálico (TCE) é uma disfunção cerebral, transitória ou permanente, que resulta do impacto entre o crânio e um agente externo. A incidência de TCE em pacientes idosos tem elevado ao se ter em vista o aumento progressivo da expectativa de vida observado nas últimas décadas. Na tentativa de reduzir a mortalidade e morbidade, várias formas de e protocolos são utilizados pelos diversos serviços, entretanto, não há um consenso sobre qual deles oferece a melhor terapêutica mas é de conhecimento que o tratamento deve ser instituído de maneira rápida e eficaz. Os impactos da lesão variam de pessoa para pessoa em função dos fatores pessoais, assim como dos fatores associados à lesão ou à reabilitação. Este trabalho tem por objetivo relatar o caso de uma senhora de 86 anos que deu entrada no Hospital João XXIII mediante queda de escada de 4 degraus e que evoluiu com piora progressiva do quadro e óbito.

Palavras-chave: Traumatismo Crânio Encefálico, lesão cerebral em idosos e Injúria cerebral.

INTRODUÇÃO

A população mundial com idade igual ou superior a 60 anos compreende mais de 15% da população geral, com expectativa de aumento nas próximas décadas. Segundo o Instituto Brasileiro de

Geografia e Estatística a média de vida de um cidadão brasileiro é de 72,7 anos. Tendo em vista este novo paradigma tem se tornado um problema de saúde publica por apresentar índices elevados de mortalidade e morbidade. O paciente idoso possuem aspectos que os tornam mais

vulneráveis se comparados com pacientes mais jovens. Aqueles por apresentarem um cérebro mais atrofico e ossos mais porosos são mais susceptivo a hemorragias. O uso de diferentes medicamentos também constitui um fator determinante a evolução clinica uma vez que podem alterar os fatores hemodinâmicos e causar interações medicamentosas. Os traumas podem variar desde escoriações superficiais, sem nenhum risco de vida, até grandes contusões ou ferimentos graves que causam a morte instantânea da vítima.

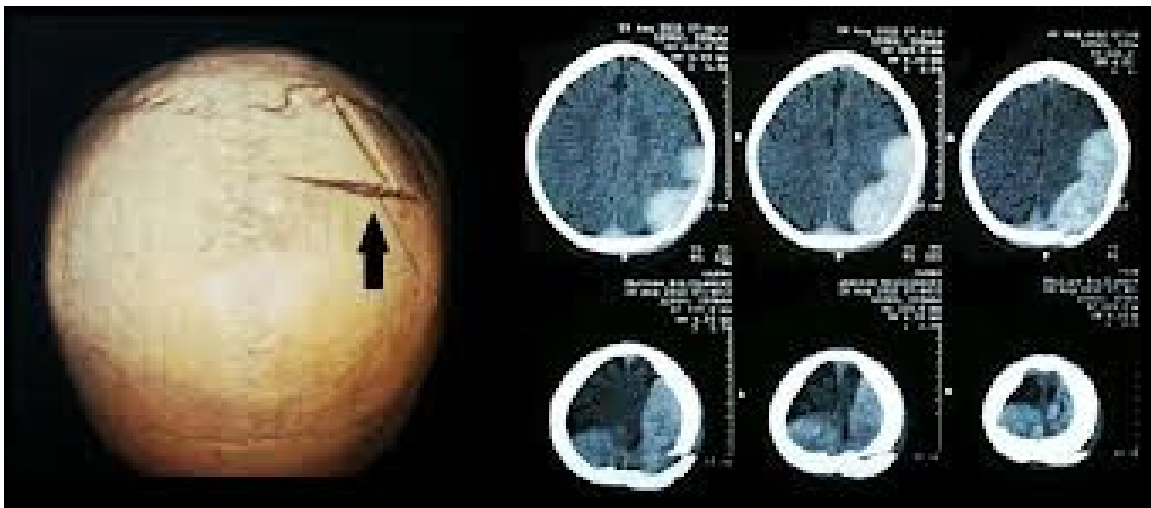
RELATO DE CASO

Paciente de 86 anos, sexo feminino, leucoderma, casada, aposentada como educadora, deu entrada ao pronto socorro do hospital João XXIII acompanhada da filha, que relatou queda de uma escada que continha quatro degraus. A paciente chegou inconsciente, foi avaliada de acordo com a escala de Glasgow e a resposta neurológica foi correspondente a 5 pontos.

A paciente não apresentava comorbidades e não fazia uso de nenhum medicamento.

Ao exame foram observadas fraturas em mandíbula, fêmur e traumatismo craniano as quais foram avaliadas pela ortopedia

que solicitou RX cervical e lombar e tomografia computadorizada para identificar a gravidade das lesões. Apresentou hematomas difusos em tórax e membros, hematoma subdural agudo, edema palpebral e facial, pupilas midriáticas (6mm), fixas e arreativas, ausência de reflexo corneopalpebral, reflexo oculocefálico, ausência de reflexo vestibulo e reflexo de tosse. Hipocorada, hidratada, anictérica, acianótica, taquidispneica, FC: 110bpm, Saturação de oxigênio correspondendo a 90. A paciente foi entubada e submetida a controle dos sinais vitais, onde não foram obtidos resultados satisfatórios com piora progressiva do quadro durante 2 horas, chegando a 3 pontos na escala de glasgow. Foi encaminhada para o bloco cirúrgico onde foi realizada craniectomia descompressiva que evoluiu com sangramento abundante. Durante a cirurgia o RNI da paciente chegou a 13, o que resultou em hemorragia craniana grave com aumento de pressão intracraniana (PIC) seguida de cirurgia para colocação de válvula para monitoramento de PIC. A paciente foi encaminhada para o CTI e evolui para óbito após quadro de choque estabelecido em 3 horas após a cirurgia.



DISCUSSÃO

A gravidade do traumatismo cranioencefálico (TCE) no idoso é classificada de acordo com a escala de coma de Glasgow, sendo de suma importância na evolução dos pacientes acometidos. Ao iniciar o tratamento de um paciente com diagnóstico de TCE deve-se levar em consideração suas causas, solicitar exames de neuroimagem, bem como realizar avaliação neurológica do paciente, principalmente através da escala de Glasgow. Entre as principais causas de TCE em idoso, estão queda accidental e acidente automobilístico, e os achados mais comuns nos exames de imagem são hemorragia intracerebral e contusão cerebral. Existem vários protocolos no que diz respeito à tratamento, no entanto,

dependendo da gravidade da lesão, o tratamento conservador é a melhor opção.

No caso apresentado, a paciente sofreu uma queda na qual teve diversas áreas acometidas, no entanto o que levou ao mal prognóstico foram as hemorragias e posterior estado de choque. A intervenção cirúrgica foi realizada em tempo hábil de forma a diminuir sequelas futuras. O procedimento visava diminuir a pressão intracraniana causada pela hemorragia abundante, no entanto o RNI se elevou subitamente durante a cirurgia, propiciando à ocorrência de sangramento, o qual gerou mal prognóstico levando a paciente à óbito.

CONCLUSÃO

O traumatismo cranioencefálico em pacientes idosos é grave e tem aumentado

significativamente nas últimas décadas tornado problema de saúde pública. Para classificar a gravidade do trauma adota-se a escala de Glasgow. Esta é determinante nos passos posteriores. O artigo em questão chama a atenção ao relatar o caso de uma senhora idosa vítima de queda e que evoluiu a óbito em curto espaço de tempo. Como em muitos idosos essa lesão neurológica cursa com prognóstico desfavorável uma vez que repercute com achados individuais e globais da idade. Sendo assim o tratamento é feito de forma individualizada e será baseado em protocolos que norteiam o saber. Atualmente é comum optar pelo tratamento conservador evitando as intervenções cirúrgicas por processos mais invasivos como, por exemplo, hemorragias que evoluem para choque ,

observada na paciente. Apesar dos achados e da idade o traumatismo crânio encefálico deve ser encarado de forma séria e sem delongas pelos profissionais de saúde.

REFERÊNCIAS

1. A.T.L.S; American College of Surgeons, 1997, EUA.
2. Holanda.L., Manual de Neurocirurgia, 1995, São Paulo.
3. Schirmer. M., Neurocirurgia, 1995, São Paulo.
4. Almeida,G., M., Traumatismos Crânio-encefálicos, 1980 São Paulo.
5. Medcurs, Trauma, 2004 Rio de Janeiro.