

Ação do Ultrassom Modo Contínuo no Aumento do Transporte de Azul de Metileno em Ovos de Codorna *Nothura maculosa*: Modelo Experimental

Continuous Ultrasound Action for the Enhancement of Methylene Blue Transport in Quail Eggs *Nothura maculosa*: Experimental Model

Júlio César de Andrade Chinelato

Escola de Osteopatia de Madri – EOM

juliochinelato@hotmail.com

Michel Henrique Baumer

Faculdade de Pato Branco – FADEP, Pato Branco, PR

michel@fadep.br

Eddy Krueger

Universidade Tecnológica Federal do Paraná – UTFPR, Curitiba, PR

kruegereddy@gmail.com

Percy Nohama

Universidade Tecnológica Federal do Paraná – UTFPR, Curitiba, PR

nohama@utfpr.edu.br

Resumo: A radiação ultrassônica é um recurso fisioterapêutico utilizado para acelerar a reorganização de um tecido que tenha sofrido algum tipo de dano. O propósito deste estudo foi verificar o comportamento da permeabilidade em ovos de codorna (*Nothura maculosa*) sob a aplicação do ultrassom (US) subaquático em solução de azul de metileno (AM). O estudo foi composto por 3 grupos: (A) controle com 2 ovos; (B) irradiado com US e, posteriormente, aberto para controle fotográfico e histográfico com 3 ovos; e (C), também com 3 ovos, irradiado com US e somente aberto após 24 horas. A passagem do AM obteve seu transporte potencializado, atingindo, assim, o objetivo proposto por este estudo. Os ovos que passaram pela irradiação de

Recebido em 09/06/2010 - Aceito em 12/12/2010.

RECEN Guarapuava, Paraná v. 12 n° 2 p. 231-245 jul/dez 2010

US tiveram picos de pixels maiores nas faixas que compreendem o azul, já o grupo controle teve seu pico nas faixas de pixels relacionadas próximas à cor preta. A placa VIII (grupo C), que foi irradiada por US e mantida no AM por 24 horas, teve seu pico na faixa 128 com 1728 pixels, sendo o mais próximo da faixa de pico do histograma do copo de AM (faixa número 187 com 2265 pixels). Conclui-se que o ovo de codorna banhado por AM apresenta uma coloração azulada, devido ao aumento da permeabilidade pela aplicação do US.

Palavras-chave: fonoforese; membrana plasmática.

Abstract: The ultrasonic radiation is a physical therapy used to accelerate the reorganization of the tissue that has suffered some damage. The purpose of this study was to investigate the behavior of permeability in quail eggs (*Nothura maculosa*) under the application of ultrasound (U.S.) underwater in a solution of methylene blue (MB). The study consisted of three groups: (A) control with 2 eggs; (B) irradiated with U.S. and later opened for photographic and histographic control with 3 eggs; and (C) also with three eggs, and only spent U.S. opened after 24 hours. The passage of MB has its transport potentiated, reaching thus the objective proposed by this study. The eggs that had irradiation of U.S. showed greater pixels peak in bands that are related the blue color, however, the control group had greater pixels peak in bands that are related with black color. The plate VIII (group C) that was irradiated by U.S. and held for 24 hours in MB solution, had its peak in 1728 with 128 pixels, and the nearest pixels peak band of MB cup histogram (band number 187 with 2265 pixels) . We conclude that the quail egg bathed by MB presents a bluish color due increased permeability by U.S application.

Key words: phonophoresis; plasma membrane.

1 Introdução

Ultrassom (US) é uma energia mecânica decorrente de vibrações acústicas em frequências superiores a 20 kHz, efetuando séries de compressões e rarefações do

meio elástico em que é propagado, seja sólido, líquido ou gasoso [1]. Por este motivo, é somente transmitido por um meio material e quanto mais denso este meio, melhor é a sua propagação. Portanto, não é possível a propagação de ondas sonoras no vácuo, diferindo das ondas eletromagnéticas que percorrem qualquer espaço físico com atenuação ao longo do tempo [2, 3]. A partir da contribuição em 1880, por Jacques e Pierre Currie descrevendo características físicas de alguns cristais como o efeito piezolétrico, capaz de produzir o US, o estudo e emprego do mesmo, passou a obedecer principalmente a fins militares e industriais. Mais tarde, com os avanços obtidos nestas áreas, em 1942, o neurologista Karl Dussik, tentando localizar tumores cerebrais, passou a utilizar o US com fins na área da saúde, com o escopo de obter exames de imagem [4]. No entanto, as propriedades terapêuticas do US, passaram a ser utilizadas com este propósito a partir de 1950 [5] sendo, atualmente, uma das modalidades terapêuticas de que dispõe o Fisioterapeuta nas áreas de pesquisa e prática clínica e, conforme descrito na literatura, possibilita tratar diferentes profundidades teciduais, irradiando sua energia mecânica aos segmentos corpóreos que necessitam deste recurso físico para obter um estado tecidual normal ou próximo do normal [5, 6].

Nesse sentido, ao tratar de variações de profundidade tecidual a serem almeçadas, o cerne da abordagem terapêutica com US concentra-se na frequência que o transdutor possui, determinando, assim, a profundidade alcançada nos tecidos que serão irradiados [7]. De acordo com esta proposição, os aparelhos utilizados na fisioterapia ressonam em torno de uma frequência de 1-3 MHz, assim, a variação da profundidade irradiada nos tecidos é inversamente proporcional à sua frequência. Por esta razão, quando utilizada a frequência de 3 MHz, a efetividade terapêutica se reterá aos tecidos mais superficiais, pois, para as ondas sonoras atravessarem os tecidos, a agitação molecular será maior, aumentando a sua absorção e, conseqüentemente, a atenuação [8-11]. Por outro lado, com o objetivo de alcançar tecidos mais profundos, é indicada a frequência de 1 MHz, por oferecer ajuste entre a penetração profunda e aquecimento mais adequado, em virtude de sua frequência utilizada ser inferior.

Outro ponto de valia é o modo em que o US é utilizado, podendo ser aplicado no modo contínuo ou pulsado. No modo contínuo, buscam-se os efeitos térmicos que

ocorrem por meio do atrito intermolecular e agitação do meio eletrolítico dos líquidos intersticiais que recebem a radiação do US, ocorrendo, desta forma, aumento da temperatura local . Já, no modo pulsado, o efeito térmico é minimizado e os efeitos não térmicos são os mais importantes. Um destes eventos descritos como não térmico é chamado de cavitação [12]. A cavitação ocorre na formação de bolhas gasosas que se comprimem durante os picos de alta pressão e expandem-se nos momentos de baixa pressão. Isso levará a outro efeito não térmico, descrito como microcorrente [13]. O efeito cavitacional irá gerar um movimento localizado e unidirecional de líquidos formando uma microcorrente acústica, sendo este evento, mais notável próximo às membranas e organelas celulares [12]. Em virtude deste efeito, há a tendência de ocorrerem alterações na membrana celular, como o aumento da permeabilidade da membrana e das taxas de difusão através da mesma. Decorrente deste estímulo, o trânsito de cálcio, potássio e de outros íons e metabólitos estaria facilitado para dentro e fora da célula. Os (1) efeitos térmicos e os (2) efeitos não térmicos, tendem a ser rotineiramente rotulados na literatura como eventos isolados [14, 15]. Estes dois mecanismos ocorrem simultaneamente e não isoladamente, pois, na radiação do US contínuo, o aumento da temperatura sempre será acompanhado dos efeitos não térmicos. Em adição, a radiação pulsada reduz os efeitos térmicos proporcionalmente ao seu ciclo de trabalho pulsado, mas não elimina o aquecimento por completo.

A fonoforese ou sonoforese se caracteriza pelo aumento da permeabilidade da membrana celular em aplicações transcutâneas de fármacos proporcionada pela aplicação do US. A fonoforese, devido seus efeitos não térmicos, é uma prática frequente para tratar tecidos lesionados [13, 16], facilitando o transporte de drogas através da pele [17-19].

Por meio da revisão da literatura realizada, em nível nacional não foram encontrados estudos similares, o que justifica a realização do experimento. Doravante, vários estudos analisam os efeitos do US na fonoforese; contudo, modelos de estudo em tecido animal são escassos.

Dessa forma, o objetivo deste estudo é verificar a variação de transporte de azul de metileno (AM) em um modelo experimental de ovos de codorna (*Nothura macu-*

losa), por meio da análise de imagem, utilizando histograma como ferramenta, com aplicação subaquática de US no modo contínuo.

2 Materiais e métodos

Para realizar os experimentos, foram utilizados oito ovos de codorna, da raça *Nothura maculosa*, (figura 1), banhados com ácido acético e colocados em uma cuba com um litro de ácido e deixados na solução por 24 h. Após este período, foram lavados em água corrente e acondicionados em solução isotônica. A substância, constituída por um litro de água deionizada e 9 g de NaCl, juntamente com os ovos, foi acondicionada em ambiente refrigerado a 6°C. A opção pelos ovos de codorna decorreu do seu tamanho e facilidade em dissolver a casca de cálcio presente. Os ovos de galinha apresentam um tamanho maior dificultando o manuseio, assim como prolonga o tempo para dissolver o envoltório de cálcio.




Figura 1. Ovos descascados em copos de Becker. Lavados e manipulados em temperatura ambiente.

Os oito ovos foram divididos em três grupos (A, B e C). O grupo controle (A) continha dois ovos nos copos de Becker I e II. O grupo (B) continha três ovos nos copos de Becker III, IV e V, onde seriam irradiados US e, posteriormente, abertos para controle fotográfico e histográfico. O grupo (C), também com três ovos nos copos de Becker VI, VII e VIII, onde seriam irradiados US, com abertura após 24 h. Os oito ovos foram imersos, simultaneamente, em solução isotônica corada com 1% de AM em copos de Becker com 80 ml. O procedimento de abertura foi efetuado

sobre a placa de Petry com o uso de Bisturi, sendo a membrana descartada, focando os resultados apenas na coloração da clara e da gema.

O ovo I (grupo A) foi imediatamente aberto, sendo seu conteúdo cuidadosamente inserido em uma placa de Petry e fotografado por uma câmera digital, com modo macro em 5 Mpx de resolução e lente Carl Zeiss Optics Tessar 2,8/5,6. A distância para aquisição da imagem foi 30 cm. Este grupo foi utilizado como controle para o grupo B (III, IV e V). Imediatamente, foram abertos os três ovos do grupo B (III, IV e V), sendo seus conteúdos despejados em copos de Becker e fotografados. Selecionouse, para análise, apenas a Placa de Petry, que foi enumerada com o mesmo algarismo do copo de Becker, com a imagem que obteve o melhor resultado visual quando comparada ao grupo controle. Vinte e quatro horas após a irradiação do grupo C (copos VI, VII e VIII), os ovos foram abertos juntamente com o copo de Becker II (grupo controle) e despejados em placa de Petry sendo, posteriormente, fotografados. Para o grupo C, adotou-se o mesmo procedimento de seleção da placa com o melhor resultado (quando comparado ao grupo controle).



Figura 2. Aplicação do US estacionário subaquático. Copo de Becker contendo azul de metileno.

Para a aplicação do US, foi adotado o equipamento Prosenve 977 Full, da marca Quark, com cabeçote de 1 MHz, no modo de aplicação contínuo, sem amplificação e dose de $1,84 \text{ W/cm}^2$. O modo de aplicação foi o estacionário diretamente na solução isotônica corada com AM, dentro do copo de Becker, que continha o ovo, como mostra a figura 2. Para análise das imagens, foi utilizada a técnica de histograma, que divide a intensidade da cor selecionada em faixas distintas. O histograma era

processado para o canal azul com 181440 pixels de imagem com 256 faixas, do mais escuro (0) até o mais claro (255). A análise do histograma foi obtida por meio do programa Corel® PHOTO-PAINT versão 11.6 onde se registrou a faixa de azul de maior valor.

3 Resultados

Como a análise de imagem baseou-se em histograma para as faixas de intensidade da cor azul devido ao corante AM, fez-se inicialmente um histograma da solução AM como mostra a figura 3, onde a faixa maior foi a de 187 com 2265 pixels. O histograma do AM foi utilizado para uma comparação com as amostras que passaram pela aplicação de US e com o grupo controle.

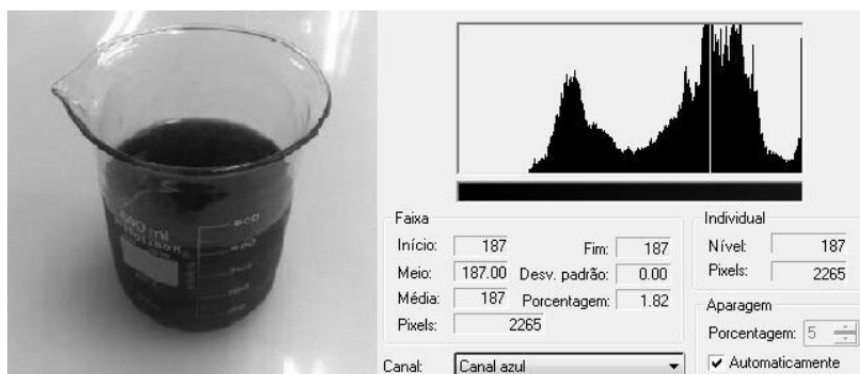


Figura 3. Imagem e histograma do azul de metileno para comparação com amostras. No canto esquerdo a imagem em foto, no canto direito o histograma da imagem para a cor azul. Linha branca no histograma indica sua faixa platô (faixa com maior número de pixels).

Com relação aos resultados, pode-se salientar que no grupo B (placas de Petry III, IV e V), a placa que evidenciou o melhor resultado foi a placa III. O grupo B foi irradiado com 3 min de US contínuo a $1,84 \text{ W/cm}^2$. A diferença do histograma em comparação ao copo de Becker I (controle) foi mínima como mostram as figuras 4 e 5. O grupo I no histograma obteve seu platô na faixa 135 com 1146 pixels, já o grupo III teve seu platô na faixa 2 com 1533 pixels.

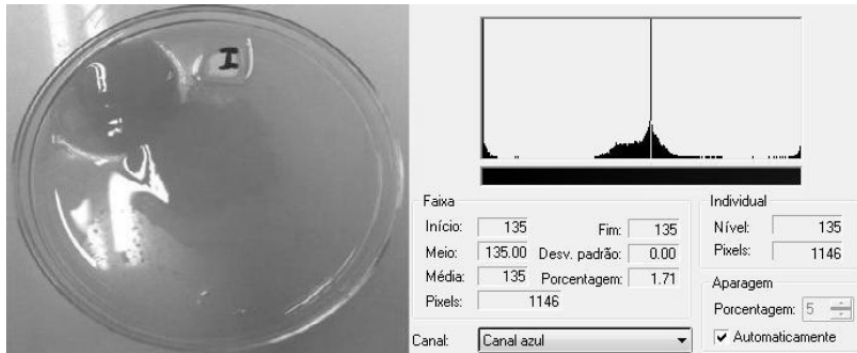


Figura 4. Imagem e histograma da placa I referente ao grupo controle. No canto esquerdo, a imagem em foto, no canto direito, o histograma da imagem para a cor azul. Linha branca no histograma indica sua faixa platô (faixa com maior número de pixels).

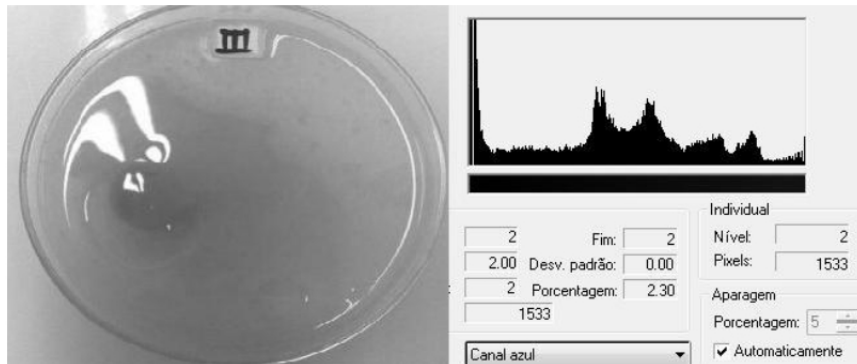


Figura 5. Imagem e histograma da placa III, ovo aberto imediatamente após aplicação do US. No canto esquerdo, a imagem em foto, no canto direito, o histograma da imagem para a cor azul. Linha branca no histograma indica sua faixa platô (faixa com maior número de pixels).

O grupo C (placas de Petry VI, VII e VIII) obteve a melhor imagem na placa VIII. O grupo C foi irradiado com 3 min de US contínuo a $1,84 \text{ W/cm}^2$, sendo aberto 24 h após a irradiação. A Placa II do grupo A, apenas permaneceu na solução por 24 h, sem nenhum tipo de irradiação (figura 6).

No histograma do grupo controle II, como mostra a figura 6, teve seu pico na faixa 111 com 1728 pixels. A figura 7 mostra que o grupo VIII teve seu platô na faixa 128 com 1775 pixels. Todos os valores dos histogramas analisados são mostrados na tabela 1.

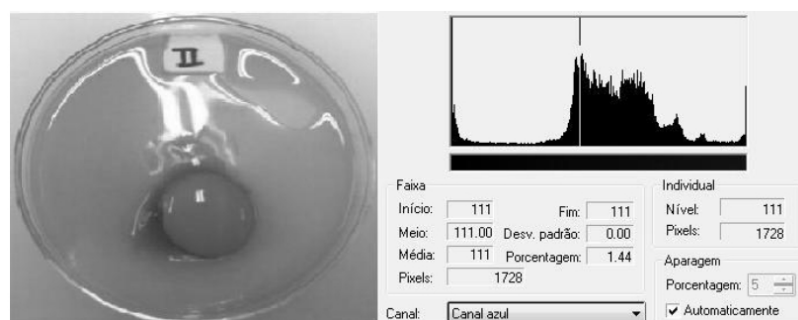


Figura 6. Imagem e histograma do grupo controle (placa II). No canto esquerdo, a imagem em foto, no canto direito, o histograma da imagem para a cor azul. Linha branca no histograma indica sua faixa platô (faixa com maior número de pixels).

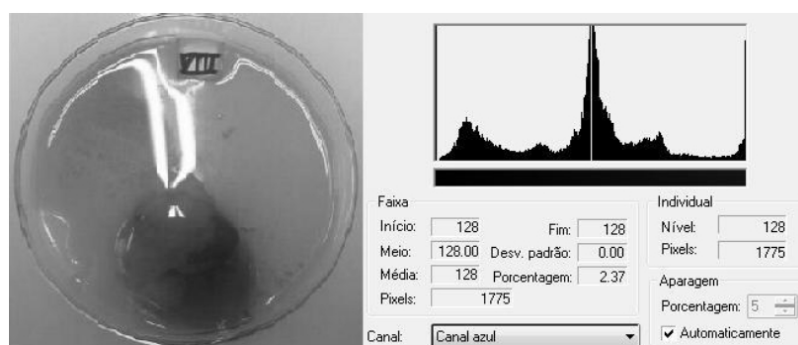


Figura 7. Imagem e histograma da placa VIII, ovo aberto 24 horas após aplicação do US. No canto esquerdo, a imagem em foto, no canto direito, o histograma da imagem para a cor azul. Linha branca no histograma indica sua faixa platô (faixa com maior número de pixels).

Tabela 1. Faixas platô para cada amostra avaliada com respectivo valor em pixels.

| Imagem | Faixa platô | Pixels da faixa platô |
|--------------------------------------|-------------|-----------------------|
| Azul de metileno (figura 3) | 187 | 2265 |
| Placa I – Controle (figura 4) | 135 | 1146 |
| Placa III – Experimental (figura 5) | 2 | 1533 |
| Placa II – Controle (figura 6) | 111 | 1728 |
| Placa VIII – Experimental (figura 7) | 128 | 1775 |

4 Discussão

Como a concentração de AM neste estudo é maior no ambiente externo do ovo do que seu meio intracelular, a sua difusão ocorreria de uma maneira espontânea

em ambos os grupos do estudo [20]. Em função disso, as trocas entre o meio extra para o meio intracelular, quando favorável à diferença do gradiente de concentração é denominado transporte passivo [20]. A passagem do AM com a irradiação do US, teve seu transporte potencializado alcançando, assim, o objetivo proposto neste estudo. O grupo que teve maior concentração de AM através da aplicação do US (placa VIII), pode ser justificado pela pesquisa de Willians (1983), onde, devido aos efeitos não térmicos, haverá a tendência de ocorrer alterações na membrana celular como aumento da permeabilidade. Decorrente deste estímulo, o trânsito de cálcio, potássio e de outros íons e metabólitos estaria facilitado para dentro e fora da célula [20, 21].

De acordo com Kitchen e Bazin [22], a radiação do US facilita o transporte de substâncias na membrana celular. Com o objetivo de facilitar o transporte de medicamentos para o meio intracelular, busca-se o uso de fármacos aplicados sobre a pele simultaneamente à aplicação do US. O mecanismo de aumento da permeabilidade por intermédio da fonoforese necessita atravessar barreiras como tecido adiposo, conjuntivo, muscular, cartilaginoso, mesmo assim, a aplicabilidade dessa técnica é de grande valia no tratamento. Na fisioterapia, a prática da fonoforese com antiinflamatórios não esteróides (AINEs) passou a ser rotineiro para tratar tecidos inflamados. Estudos fisiológicos e farmacológicos têm demonstrado que a hiperalgesia [20] em animais pode ser eliminada tratando com algumas drogas, incluindo opióides e AINEs [23–26].

Em um estudo de Hsieh [27], foi investigada a ação do US com a técnica de fonoforese em ratos com artrite crônica através de modulação espinal da expressão da enzima de óxido nítrico-sintase induzida. Foi observado que o uso periférico da técnica de fonoforese com AINEs ofereceu uma pequena vantagem nos mecanismos centrais de nocicepção em relação à administração do US isento de fármacos. Por outro lado, Alfredo et al. [28] em um estudo experimental, aplicaram US com Arnica Montana em músculo esquelético de ratos e compararam com um grupo controle no qual foi apenas aplicado o US. Nesse trabalho, foram constatadas poucas diferenças entre os grupos e concluíram a ineficácia da fonoforese com Arnica Montana na diminuição do processo inflamatório comparando-se ao grupo controle. Os dois

trabalhos aplicaram métodos similares, mas com resultados contraditórios (um positivo e outro negativo) em relação ao uso do US para aumento da permeabilidade da membrana.

Ng e Wong [29] documentaram o efeito da fonoforese administrando Panax Notoginseng no processo de reparo de ligamento de ratazana. O grupo que recebeu a fonoterapia obteve resultados mais satisfatórios para melhorar a resistência do reparo do ligamento testado, comparado ao grupo que recebeu apenas a radiação do US. Silveira et al. [30] investigaram a ação da fonoterapia com gel dimetil sulfóxido em músculos traumatizados após trauma mecânico. Relataram redução da lesão muscular e do estresse oxidativo do grupo que utilizou US com o fármaco, superior ao grupo controle no qual foi submetido apenas ao US. Esses trabalhos demonstram que a aplicação do fármaco teve sua penetração tecidual aumentada devido à interferência do US, aumentando a permeabilidade da membrana e consequente absorção do fármaco.

5 Conclusões

A radiação ultrassônica, aplicada neste estudo a um modelo experimental *in vitro*, produziu aumento da permeabilidade do ovo de codorna (*Nothura maculosa*), conforme hipótese levantada nesta pesquisa. Por se tratar de um estudo utilizando células macroscópicas com resultados quantitativos, evidenciou-se a diferença histográfica do grupo controle em relação ao grupo que sofreu a aplicação do US. Os grupos experimentais apresentaram um valor de pixels elevado com uma faixa de pico próxima ao histograma de referência do AM. Como perspectiva de estudos futuros, preconiza-se uma refinada análise histológica, além de estudos *in vivo*, visando averiguar as alterações da permeabilidade da membrana celular. Dessa maneira, vislumbra-se que serão aproximados os resultados laboratoriais com os dados deste artigo e, consequentemente, com a realidade da prática clínica.

6 Referências

- [1] HENEINE, I. F. Biofísica básica. São Paulo: Atheneu, 2000, 391 p.

- [2] GARCIA, E. A. C. Biofísica. São Paulo: Sarvier, 2002, 388 p.
- [3] KAHN, J. Principles and practice of electrotherapy. New York: Churchill Livingstone, 2000, 184 p.
- [4] KANE, D.; GRASSI, W.; STURROCK, R.; BALINT, P. V. A brief history muskuloeskeletal ultrasound : 'from bats and ships to babies and hips'. *Rheumatology*, v. 43, n. 7, p. 931-933, 2004.
- [5] MAGGI, L. E.; OMENA, T. P.; VON KRÜGER, M. A.; PEREIRA, W. C. A. Software didático para modelagem do padrão de aquecimento dos tecidos irradiados por ultrassom fisioterapêutico. *Rev Bras Fisioter*, v.12, n. 3, p. 204-214, 2008.
- [6] ALTER, J.; SENNOGA, C. A.; LOPES, D. M.; ECKERSLEY, R. J.; WELLS, D. J. Microbubble stability is a major determinant of the efficiency of ultrasound and microbubble mediated *in vivo* gene transfer. *Ultrasound Med Biol*, v. 35, n. 6, p. 976-984, 2009.
- [7] AGNE, J. E. Eletroterapia: Teoria e prática. Santa Maria, Orium, 2005, 336 p.
- [8] MACHADO, C. M. Eletrotermoterapia prática. São Paulo, Pasncast, 2002, 325 p.
- [9] OKITA, M.; NAKANO, J.; KATAOKA, H.; SAKAMOTO, J.; ORIGUCHI, T.; YOSHIMURA, T. Effects of therapeutic ultrasound on joint mobility and collagen fibril arrangement in the endomysium of immobilized rat soleus muscle. *Ultrasound Med Biol*, v. 35, n. 2, p. 237-244, 2009.
- [10] SPEED, C. A. Therapeutic ultrasound in soft tissue lesions. *Rheumatology*, v. 40, n. 12, p. 1331-1336, 2001.
- [11] GONÇALVES, W. L. S.; CIRQUEIRA, J. P.; ABREU, G. R.; MOYSÉS, M. R. Implicações da lipoclasia dermossônica no metabolismo energético e na composição corporal de ratos Wistar saudáveis. *Rev Bras Fisioter*, v. 13, n. 1, p. 24-30, 2009.

- [12] PARSONS, J. E.; CAIN, C. A.; ABRAMS, G. D.; FOWLKES, J. B. Pulsed cavitation ultrasound therapy for controlled tissue homogenization. *Ultrasound Med Biol*, v. 32, n. 1, p. 115–129, 2006.
- [13] KARSHAFIAN, R.; BEVAN, P. D.; WILLIAMS, R.; SAMAC, S.; BURNS, P. N. Sonoporation by ultrasound-activated microbubble contrast agents: effect of acoustic exposure parameters on cell membrane permeability and cell viability. *Ultrasound Med Biol*, v. 35, n. 5, p. 847–860, 2009.
- [14] LOW, J.; REED, A. Eletroterapia explicada: princípios e prática. Barueri, Manole, 2001, 484 p.
- [15] TER HAAR, G. Therapeutic ultrasound. *Eur J Ultrasound*, v. 9, n. 1, p. 3–9, 1999.
- [16] MAIA FILHO, A. L.; VILLAVERDE, A. B.; MUNIN, E.; AIMBIRE, F.; ALBERTINI, R. Comparative study of the topical application of aloe vera gel, therapeutic ultrasound and phonophoresis on the tissue repair in collagenase-induced rat tendinitis. *Ultrasound Med Biol*, v. 36, n. 10, p. 1682–1690, 2010.
- [17] DUCK, F. A. Ultrasound in medicine. In: F. A. Duck, A. C. Baker and H. C. Starrit (Ed.). Radiation pressure and acoustic streaming, Bristol: United Kingdom: Institute of physics Publishing, Radiation pressure and streaming, p. 39–56, 1998.
- [18] BYL, N. N. The use of ultrasound as an enhancer for transcutaneous drug delivery: phonophoresis. *Phys Ther*, v. 75, n. 6, p. 539–553, 1995.
- [19] KOEKE, P. U. Estudo comparativo da eficácia da fonoforese, do ultrassom terapêutico e da aplicação tópica de hidrocortisona no tratamento do tendão de ratos em processo de reparo tecidual. Dissertação de Mestrado, Instituto de Bioengenharia – USP, USP, São Paulo, 2003.
- [20] LEIVA, M. J. R. Biologia I. San Tiago: Santillana, 2007.

- [21] LEHNINGER, A. L.; NELSON, D. L.; COX, M. M. Princípios de Bioquímica. São Paulo: Sarvier, 1995.
- [22] KITCHEN, S.; BAZIN, S. Eletroterapia: prática baseada em evidências. Barueri, Manole, 2003. 360 p.
- [23] WILLIAMS, A. R. Ultrasound: biological effects and potential hazards. London, England Academic London Press, 1983. 93 p.
- [24] CAILLIET, R. Dor: Mecanismos e Tratamento. Porto Alegre Artes Médicas Sul, 1999. 312 p.
- [25] GELGOR, L.; PHILLIPS, S.; MITCHELL, D. Hyperalgesia following ischaemia of the rat's tail. *Pain*, v. 24, n. 2, p. 251–257, 1986.
- [26] GELGOR, L.; BUTKOW, N.; MITCHELL, D. Effects of systemic non-steroidal anti-inflammatory drugs on nociception during tail ischaemia and on reperfusion hyperalgesia in rats. *Br J Pharmacol*, v. 105, n. 2, p. 412–416, 1992.
- [27] HSIEH, Y. L. Effects of ultrasound and diclofenac phonophoresis on inflammatory pain relief: suppression of inducible nitric oxide synthase in arthritic rats. *Phys Ther*, v. 86, n. 1, p. 39–49, 2006.
- [28] ALFREDO, P. P.; ANARUMA, C. A.; PIÃO, A. C.; JOÃO, S. M.; CASAROTTO, R. A. Effects of phonophoresis with Arnica montana onto acute inflammatory process in rat skeletal muscles: An experimental study. *Ultrasonics*, v. 49, n. 4-5, p. 466–471, 2009.
- [29] NG, G. Y. F.; WONG, R. Y. F. Ultrasound phonophoresis of panax notoginseng improves the strength of repairing ligament: a rat model. *Ultrasound Med Biol*, v. 34, n. 12, p. 1919–1923, 2008.
- [30] SILVEIRA, P. C. L.; VICTOR, E. G.; SCHEFER, D.; SILVA, L. A.; STRECK, E. L.; PAULA, M. M.; PINHO, R. A. Effects of therapeutic pulsed ultrasound and dimethylsulfoxide (DMSO) phonophoresis on parameters of oxida-

tive stress in traumatized muscle. *Ultrasound Med Biol*, v. 36, n. 1, p. 44–50, 2009.

