

## LIPOMA GIGANTE DE COXA: RELATO DE CASO

Ana Beatriz Esteves Batista<sup>1</sup>, Lucas Silva Dias<sup>1</sup>, Thiene Moreira Talma<sup>1</sup>, Richard Raphael Borges Tavares Vieira<sup>1</sup>, Joaquim Ferreira de Paula<sup>2</sup> e Carlos Augusto Marques Batista<sup>2</sup>

### RESUMO

**Introdução:** Os lipomas são os tumores benignos de partes moles mais comuns e localizam-se principalmente no subcutâneo. Lipomas gigantes são raros, quando localizados nos membros podem causar sintomas compressivos ou dificuldade funcional. O diagnóstico é clínico e o tratamento cirúrgico. **Objetivo:** Apresentar um caso de lipoma gigante de membro inferior em paciente do sexo masculino com longo tempo de evolução. **Relato de Caso:** Homem, meia idade, portador de tumoração de características compatíveis com lipoma gigante em coxa esquerda há 34 anos assintomático, iniciando sintomas compressivos há 4 anos devido a um crescimento mais rápido. Submetido a ressecção da lesão com sucesso. **Conclusão:** Apresenta-se um caso atípico de lipoma gigante em membro inferior, com características semelhantes aos já descritos na literatura.

**Palavras-chave:** Tumor Benigno de Partes Moles, Lipoma, Coxa, Cirurgia Plástica.

## GIANT LIPOMA OF THE THIGH: CASE REPORT

### ABSTRACT

**Introduction:** Lipomas are the most common benign tumors of soft tissues and are located primarily in the subcutaneous tissue. Giant lipomas are rare, when located in the limbs can cause compressive symptoms or functional difficulty. The diagnosis is clinical and surgical treatment. **Objective:** To present a case of giant lower limb lipoma in a male patient with a long evolution time. **Case report:** Man, middle aged, with a tumor compatible with giant lipoma in the left thigh for 34 years asymptomatic, initiating compressive symptoms 4 years ago due to a faster growth. Resected the lesion successfully. **Conclusion:** An atypical case of giant lipoma in the lower limb is presented, with characteristics similar to those already described in the literature.

**Keywords:** Soft Tissue Benign Tumor, Lipoma, Thigh, Plastic Surgery.

<sup>1</sup>Discente do Centro de Ensino Superior de Valença (CESVA) - Fundação Dom André Arcoverde (FAA), Faculdade de Medicina, Valença, RJ

<sup>2</sup>Docente do Centro de Ensino Superior de Valença (CESVA) - Fundação Dom André Arcoverde (FAA), Faculdade de Medicina, Valença, RJ

## INTRODUÇÃO

O lipoma é uma neoplasia mesenquimal muito comum. É o tumor de partes moles mais frequentemente encontrado, com incidência aproximada de 10 % dos casos. Ocorrem em qualquer idade, mas são raros em crianças. Acometem mais frequentemente o sexo feminino, embora alguns autores tenham encontrado predomínio em homens. Sua etiologia ainda é desconhecida. Lipomas múltiplos, tais como, lipomatose múltipla familiar, lipomatose simétrica benigna (Doença de Madelung), adipose dolorosa de Dercum, lipomatose da Síndrome de Gardner e hibernomas, podem ocorrer e em geral têm caráter familiar (DAHER, 2013; AZULAY, 2004; GAUDENZI; FRIZZO; BEHAR, 1987; MELLO; HELENE JUNIOR, 2010; SAMPAIO; RIVITTI, 2008; MELLO et al., 2015).

Localizam-se em qualquer topografia que contenha tecido adiposo, sendo mais comuns no tronco, membros superiores, coxa, nádegas e pescoço (MELLO; HELENE JUNIOR, 2010; NASSER, 2013), ou em outras regiões do corpo, como vísceras e cavidades (LYRA; COUTINHO; LEAL, 2004; MELLO; MANICA; HELENE JUNIOR, 2015).

A transformação maligna é rara, mas deve ser suspeitada quando de tumores de crescimento rápido, recorrentes e associados à ulceração de pele (DAHER, 2013; MELLO; HELENE JUNIOR, 2010; TOCCHI, 1999).

Podem ser classificados em subcutâneos (os mais frequentes); subfasciais, do tipo intermuscular e intramuscular; ou relacionados com ossos e articulações (intra-articulares). Os lipomas subfasciais intramusculares correspondem de 0 % a 5 % e os intermusculares de 0,3 % a 1,9 % dos lipomas (DAHER, 2013; FIMMANÒ, 2005; NASSER, 2013; TOCCHI, 1999; D'ALESSANDRO, 2008).

Com relação ao tempo de aparecimento, varia de 6 meses a 30 anos, dependendo do defeito estético ou das alterações funcionais que causam (AZULAY, 2004; FIMMANÒ, 2005; MELLO; HELENE JUNIOR, 2010).

O diagnóstico é feito pelo exame físico e através de alguns exames complementares de imagem (FIMMANÒ, 2005; TOCCHI, 1999). No exame físico normalmente é uma tumoração única, de consistência amolecida, móvel quando no subcutâneo ou sem muita mobilidade quando subfascial, indolor, com tamanho variando de 0,5 a 5 cm de diâmetro e podendo estar aderida ou não à derme (GAUDENZI; FRIZZO; BEHAR, 1987; SAMPAIO; RIVITTI, 2008). Dependendo do

tamanho e localização, podem ser sintomáticos, acarretando sintomas compressivos ou dificuldade funcional, principalmente os localizados em membros (ACCETTA, 1998; FIMMANÒ, 2005; MELLO; MANICA; HELENE JUNIOR, 2015; MORDJIKIAN; LEÃO, 2001; TOCCHI, 1999).

São diagnósticos diferenciais outras tumorações benignas ou malignas de partes moles, tais como, cisto epidérmico, fibromas, neurofibromas, esteatocistomas e sarcomas (AZULAY, 2004; D'ALESSANDRO, 2008; MORDJIKIAN; LEÃO, 2001; GAUDENZI; FRIZZO; BEHAR, 1987; MELLO; MANICA; HELENE JUNIOR, 2015).

O tratamento do lipoma é cirúrgico e depende de sua localização e tamanho (FIMMANÒ, 2005; LYRA; COUTINHO; LEAL, 2004; NASSER, 2013; TOCCHI, 1999).

Os lipomas gigantes são raros e se caracterizam por medir, no mínimo, 10 cm em uma das dimensões ou pesar ao menos 1 kg (ACCETTA, 1998; DAHER, 2013; D'ALESSANDRO, 2008; TOCCHI, 1999). São tumores únicos, com vários anos de evolução e podem ser encontrados em qualquer localização que contenha tecido adiposo, assim como nos lipomas de tamanhos usuais. São assintomáticos, exceto quando acometem os membros inferiores, podendo provocar sintomas compressivos (FIMMANÒ, 2005; MORDJIKIAN; LEÃO, 2001; TOCCHI, 1999).

Os lipomas gigantes são encontrados com reduzida frequência, devendo ser diferenciados dos lipossarcomas (D'ALESSANDRO, 2008; GAUDENZI; FRIZZO; BEHAR, 1987; MORDJIKIAN; LEÃO, 2001).

O diagnóstico é feito pelo exame físico, podendo ser complementado através de exames de imagem, tais como, radiografia simples de coxa, tomografia, ultrassonografia e ressonância nuclear magnética, que podem oferecer informações adicionais úteis ao diagnóstico (DAHER, 2013; D'ALESSANDRO, 2008; FIMMANÒ, 2005; MELLO; HELENE JUNIOR, 2010), porém somente o exame histopatológico pode confirmar o diagnóstico definitivo (LYRA; COUTINHO; LEAL, 2004).

Quando subfasciais, alguns autores recomendam a realização de eletromiografia no pré e pós-operatório, para avaliar alterações na condução elétrica dos nervos e na atividade elétrica dos músculos acometidos. Pode ser, portanto um exame útil no planejamento operatório e no seguimento pós-operatório. São diagnósticos diferenciais o sarcoma, principalmente nas lesões maiores que 5 cm e de localização subfascial; cisto epidérmico; fibromas; neurofibromas; esteatocistomas (MORDJIKIAN; LEÃO, 2001).

Os lipomas gigantes de membros inferiores normalmente são tratados através da excisão completa da massa tumoral (AZULAY, 2004; DAHER, 2013; D'ALESSANDRO, 2008; LYRA; COUTINHO; LEAL, 2004; MELLO; HELENE JUNIOR, 2010; NASSER, 2013; TOCCHI, 1999). Quando há invasão e comprometimento da musculatura, além da retirada da tumoração, pode haver necessidade de retirada de parte do tecido muscular envolvido (FIMMANÒ, 2005). A amputação do membro acometido é incomum, estando indicada na invasão importante da musculatura, com necessidade de ressecções extensas e consequente impotência funcional (MORDJIKIAN; LEÃO, 2001). Há ainda relatos do uso de técnica aspirativa, porém o risco de recidiva, remoção incompleta, alta incidência de seromas e hematomas, além de impossibilitar o diagnóstico histológico preciso, são desvantagens do método (ACCETTA, 1998; MELLO; MANICA; HELENE JUNIOR, 2015; NASSER, 2013). Quando de pequeno tamanho e não causar alteração estética ou funcional pode-se optar pela observação (GAUDENZI; FRIZZO; BEHAR, 1987).

Na macroscopia da peça, são nódulos ou massas compostas por células adiposas, geralmente lobuladas, de contornos bem delimitados e envoltos ou não por cápsula conjuntiva. Na microscopia apresentam-se como um acúmulo de células claras, cercadas por um “anel”, com núcleo rechaçado para periferia e com parede celular bem definida (GAUDENZI; FRIZZO; BEHAR, 1987; AZULAY, 2004).

O objetivo deste trabalho é apresentar um caso de lipoma gigante de coxa esquerda abordado no Hospital Escola Luiz Gioseffi Jannuzzi da Faculdade de Medicina de Valença (HELGJ-FMV). Procedeu-se para complementação do estudo e discussão, a busca de artigos científicos publicados em periódicos indexados ao PubMed, LILACS e Scielo. Este trabalho obteve a aprovação do Comitê de Ética de Pesquisa da Faculdade de Medicina de Valença/RJ através do parecer 1.523.042.

## **RELATO DO CASO**

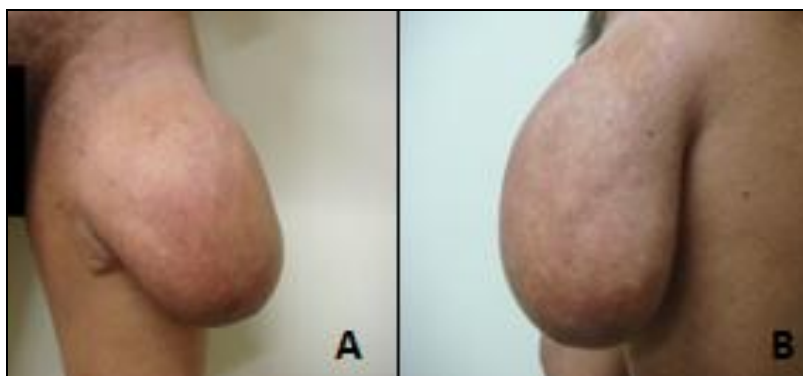
MC, 49 anos, masculino, branco, casado, vigia, natural e residente em Piraí-RJ. O paciente relatou que há aproximadamente 34 anos começou a apresentar pequena tumoração indolor, de consistência amolecida, de crescimento lento e progressivo em face anterolateral de coxa esquerda, que não o incomodava. Há aproximadamente quatro anos esta tumoração apresentou um crescimento mais

rápido, tornando-se incomodativa e com aspecto estético insatisfatório, mesmo com roupa. Relatou também alguma dificuldade na deambulação e no decúbito lateral esquerdo. Negou dor local. Paciente etilista crônico e hipertenso, com história de internações em Hospital Psiquiátrico.

Ao exame físico apresentava tumoração amolecida, de aproximadamente 19 cm em face anterolateral de coxa esquerda, indolor na palpação, móvel, não aderida aos planos profundos, sem sinais flogísticos e sem orifício fistuloso ou ulceração na pele, sugestivo de lipoma gigante de coxa esquerda (Figura 1).

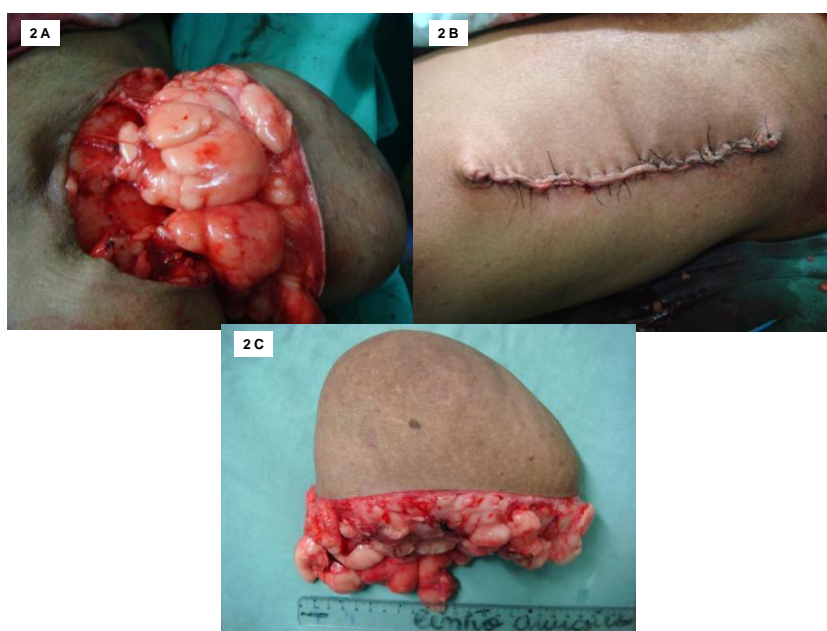
Após anestesia local e uma incisão longitudinal na coxa esquerda, foi submetido à ressecção da lesão, que se encontrava acima da fáscia lata na coxa, e fechamento da pele sem uso de drenos (Figura 2). Evoluiu sem intercorrências no pós-operatório, sendo retirados os pontos da ferida operatória com 15 dias. O exame anatomopatológico mostrou massa tumoral medindo 17x14x12cm, com diagnóstico de lipoma e sem sinais de malignidade. Após dois meses de acompanhamento, sem sinais de recidiva do lipoma e com resultados estético e funcional satisfatórios, o paciente foi liberado do Ambulatório de Cirurgia.

Figura 1. Lipoma gigante em membro inferior (coxa esquerda)



Vista frontal (A) e lateral (B) (Fonte: Arquivo pessoal).

Figura 2. Ressecção cirúrgica de lipoma gigante em membro inferior (coxa esquerda)



Aspecto operatório (A e B) e peça cirúrgica (C) (Fonte: Arquivo pessoal).

## DISCUSSÃO

Foi observado neste caso características semelhantes aos da literatura, tais como, tempo de evolução e tamanho, presença de sintomas, meios de diagnóstico e tratamento (MORDJIKIAN; LEÃO, 2001; FIMMANÒ, 2005; MELLO; MANICA; HELENE JUNIOR, 2015).

O tempo de evolução (34 anos) e o tamanho (19cm ao exame físico e 17x14x12cm ao anatomopatológico) do lipoma relatado em nosso caso mostrou que ele está entre os de maior tempo de evolução e tamanho relatados pela literatura (MELLO; MANICA; HELENE JUNIOR, 2015).

O maior lipoma cutâneo descrito até o momento foi relatado por Brandler, em 1894, pesando 22,7 kg e localizado na região escapular de um homem de 26 anos (MELLO; MANICA; HELENE JUNIOR, 2015).

O longo período de evolução da lipomatose neste caso pode ser atribuído a características de história patológica progressiva de problemas psiquiátricos e etilismo crônico, que sabidamente interferem na vida social e na noção de auto preservação do indivíduo.

Os sintomas locomotores e incomodativos apresentados pelo paciente deste caso possivelmente atribuem-se a própria ação compressiva do tumor (FIMMANÒ,

2005; MELLO; MANICA; HELENE JUNIOR, 2015; MORDJIKIAN; LEÃO, 2001; TOCCHI, 1999), tendo regredido completamente após o tratamento cirúrgico de exérese da massa tumoral.

Apesar de a literatura apontar que recidivas de lipomas gigantes são comuns (ACCETTA, 1998; MELLO; MANICA; HELENE JUNIOR, 2015; NASSER, 2013), isso não ocorreu neste caso até o momento em que este trabalho foi escrito.

## CONCLUSÃO

Foi apresentado um caso de lipoma gigante em membro inferior de paciente do sexo masculino, com um longo período de evolução e abordado em um hospital escola, o qual é considerado raro pela literatura. Foi possível observar características semelhantes as descritas na literatura com evolução favorável do caso, bom resultado estético e ausência de recidivas.

O tratamento cirúrgico instituído foi importante para aliviar o desconforto e a dificuldade de deambulação do paciente.

## AGRADECIMENTOS

Nossos agradecimentos a Sra. Rosalynn Leite, bibliotecária da Faculdade de Medicina de Valença, pela ajuda no levantamento bibliográfico do trabalho.

## REFERÊNCIAS BIBLIOGRÁFICAS

ACCETTA, P. et al. Lipomas Gigantes. **Rev. Col. Bras. Cir.**, Rio de Janeiro, v. 25, n. 5, p. 359-361, 1998.

AZULAY, D. R.; AZULAY, R. D. **Dermatologia**. 3. ed. Rio de Janeiro: Guanabara-Koogan, 2004. p. 420-431.

DAHER, J. C. et al. Lipoma gigante de membro inferior com repercussão no sistema vascular. **Rev. Bras. Cir. Plást.**, São Paulo, v. 28, n. 3, p. 522-555, 2013.

D'ALESSANDRO, G. S. et al. Lipoma intermuscular gigante: relato de caso. **Rev. Bras. Cir. Plást.**, São Paulo, v. 23, n. 3, p. 226-228, 2008.

FIMMANÒ, A. et al. Giant atypical muscle-involving lipoma of the right thigh: a case report and review of the literature. **Chir. Ital.**, v. 57, n. 6, p. 773-777, 2005.

GAUDENZI, V. M.; FRIZZO, C. J. P.; BEHAR, S. G. Lipoma gigante de coxa. **R. AMRIGS**, Porto Alegre, v. 31, n. 2, p. 138-140, 1987.

LYRA, G.; COUTINHO, R. P. C. R.; LEAL, R. C. Lipoma Colônico Mimetizando Pólipo Gigante Parido: Relato de Caso. **Rev. Bras. Coloproct.**, v. 24, n. 1, p. 63-64, 2004.

MELLO, D. F.; HELENE JUNIOR, A. Lipoma subgaleal gigante: relato de caso. **Rev. Bras. Cir. Craniomaxilofac.**, v. 13, n. 3, p. 180-182, 2010.

MELLO, D. F.; MANICA, M. Z.; HELENE JUNIOR, A. Lipomas gigantes: série de 14 casos. **Rev. Bras. Cir. Plást.**, São Paulo, v. 30, n. 1, p. 33-37, 2015.

MORDJIKIAN, E.; LEÃO, E. Lipoma gigante de coxa: relato de caso. **Rev. Soc. Bras. Cir. Plást.** São Paulo, v. 16, n. 3, p. 23-28, 2001.

NASSER, N. et al. Lipoma solitário gigante de nuca: relato de caso. **Arq. Catarin. Med.**, v. 42, n. 3, p. 64-66, 2013.

SAMPAIO, S. A. P.; RIVITTI, E. A. **Dermatologia**. 3. ed. São Paulo: Artes Médicas, 2008. p. 1.171-1.196.

TOCCHI, A. et al. Giant lipoma of the thigh: report of a case. **G. Chir.**, v 20, n. 8, p. 351-353, 1999.