

## Criptorquidismo unilateral em equino: Relato de caso

Ananda Silvia Guimarães Batista<sup>1</sup>, Alexandre José Origenes Luciano de Moura<sup>1</sup>,  
Marcelo de Oliveira Henriques<sup>2</sup>

### Resumo

O criptorquidismo em equinos é uma afecção relativamente comum sendo caracterizada pela falha da progressão dos testículos, onde um ou ambos ficam retidos na cavidade abdominal ou parados no trajeto inguinal. Com sua etiologia enigmática, muitas teorias têm sido propostas, porém é reconhecida a sua natureza hereditária. Esses animais mesmo apresentando um testículo retido possuem comportamento semelhante ao de um garanhão não acometido pela patologia, uma vez que os testículos retidos secretam testosterona em valores aproximadamente normais. A orquiectomia é indicada para evitar a reprodução desses equinos criptorquidas. O presente trabalho tem como objetivo descrever uma revisão de literatura sobre o criptorquidismo e relatar o caso de um equino de oito anos de idade com testículo esquerdo retido na região inguinal, cujo tratamento foi a orquiectomia com uso do emasculador.

**Palavras-chave:** gônada, criptorquidia, equino, castração.

---

<sup>1</sup> Médica veterinária, graduada pela Faculdade de Medicina Veterinária de Valença do Centro de Ensino Superior de Valença(FMVV-CESVA)

<sup>2</sup> Discente FMVV-CESVA

<sup>3</sup> Docente FMVV-CESVA

## Unilateral Cryptorchidism in horses: Case report

### Abstract

Cryptorchidism in horses is a relatively common condition characterized by failure of the testes to progress, where one or both are retained in the abdominal cavity or stopped in the inguinal tract. With its enigmatic etiology, many theories have been proposed, but its hereditary nature is recognized. These animals, even having a retained testicle, have similar behavior to that of a stallion not affected by the pathology, since the retained testicles secrete testosterone at approximately normal values. Orchiectomy is indicated to prevent the reproduction of these cryptorchid horses. The aim is to describe a review of the literature on cryptorchidism and report the case of an equine with eight-year-old presented left testicle retained in the inguinal region, whose treatment was orchiectomy with emasculator.

**Keywords:** gonad, cryptorchidism, equine, castration.

### Introdução

O criptorquidismo em equinos é uma afecção relativamente comum sendo caracterizada pela falha da progressão dos testículos, onde um ou ambos ficam retidos na cavidade abdominal ou parados no trajeto inguinal. Os testículos se originam nas proximidades dos rins, onde a descida destes envolve sua migração para o anel inguinal interno, passagem do canal inguinal e finalmente migração para o escroto, resultante de um inchaço e subsequente regressão do gubernáculo.

Foram citadas frequências maiores de criptorquidismo nas raças Quarto de milha, "American Saddlebred", Percheron, em animais mestiços, pôneis ou sem raça definida, porém, podem ocorrer em diversas raças (HAYES, 1986).

Quanto ao padrão de hereditariedade, acredita-se que o criptorquidismo esteja associado a um gene dominante. O modo de herança ainda não é confirmado, porém tanto machos quanto fêmeas podem carrear o gene (ETTINGER; FELDMAN, 1997).

É o tipo mais comum de diferenciação anômala do sistema genital masculino, sendo muito comum em equinos, suínos, caprinos, cães, gatos e ocasionalmente em bovinos. Pode ser uni ou bilateral, sendo a ocorrência unilateral mais frequente comparado a bilateral (HAFEZ, HAFEZ, 2004).

Animais criptorquidizados podem representar problemas relacionados ao manejo e a produção de novos indivíduos em propriedades rurais, quando utilizados para serviços e fins reprodutivos.

O criptorquidismo é classificado através dos sinais clínicos, posicionamento dos testículos e epidídimo retidos (LEIPOLD et al., 1986). Podem ser classificados em abdominal ou inguinal. Caso ambos estejam completamente contidos na cavidade abdominal o equino é denominado criptorquida total ou completo. Quando o testículo se localiza na cavidade abdominal e a cauda do epidídimo se encontra dentro do processo vaginal, dentro do canal inguinal ou até mesmo no saco escrotal, o animal é visto como criptorquida abdominal parcial ou incompleto (LU, 2005).

O criptorquidismo unilateral é mais comum que o bilateral, não havendo referências de maiores números de casos com retenção de testículos à esquerda ou à direita (SEARLE et al., 1999). Entretanto, testículos retidos no antímero esquerdo são usualmente abdominais, enquanto que os retidos no antímero direito são geralmente inguinais (LU, 2005).

Geralmente, os potros ao nascerem apresentam ambos os testículos na bolsa escrotal, porém ocasionalmente isto não acontece ao nascer, o que torna esses animais predispostos. Devido à localização anormal dos testículos, ao atingirem 2 a 3 anos de idade são considerados criptorquídicos abdominal ou inguinal. Outro processo que possibilita a criptorquidia é o estreitamento e a fibrose precoce do anel inguinal que impossibilita o testículo de passar ao interior da bolsa escrotal (THOMASSIAN, 1996).

Com relação a influência da temperatura, para que ocorra a espermatogênese controladas pelas células de Sertoli (PAPA et al., 2003), é ideal que a temperatura intraescrotal seja mais baixa que a corporal (THOMASSIAN, 2005). O testículo retido encontra-se com temperatura anormal, devido à falta de regulação térmica, e assim o epitélio tubular seminífero não se desenvolve completamente (MUELLER; PARKS, 1999), com isso os animais criptorquídeos bilaterais são conseqüentemente estéreis (HAFEZ; HAFEZ, 2004).

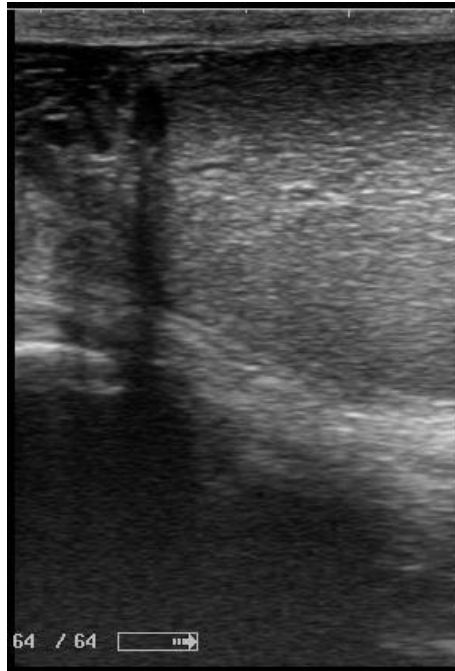
A alta temperatura aliada à retenção testicular impede o funcionamento testicular sob o ponto de vista espermatogênico. Em razão disso, equino criptorquida, mesmo que bilateral, apresenta comportamento de garanhão normal uma vez que a produção de testosterona pelas células de Leydig não está comprometida, sendo assim testículos secretam testosterona a níveis sensivelmente normais (AUER; STICK, 2006).

O tratamento recomendado é a remoção cirúrgica dos testículos (THOMASSIAN, 2005) uma vez que há maior predisposição neoplásica de testículos retidos, contudo as gônadas de animais criptorquídicos unilaterais são funcionais e por esse motivo é recomendada a orquiectomia, levando-se em consideração as características hereditárias da patologia (NASCIMENTO; SANTOS, 1997).

### **Relato de caso**

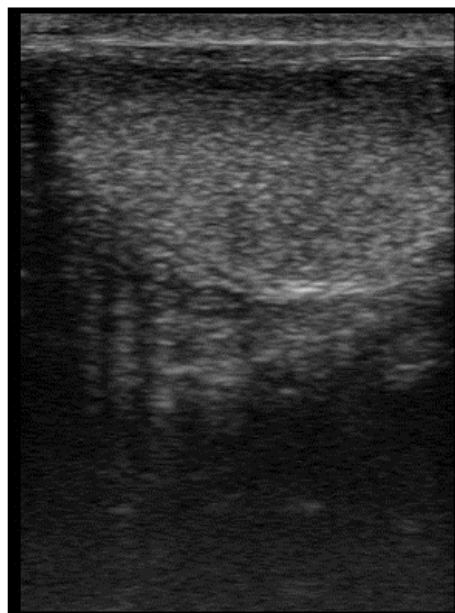Um equino sem raça definida, com oito anos de idade e 300kg de massa corporal, foi atendido no Hospital Veterinário Escola da Faculdade de Medicina Veterinária de Valença no estado do Rio de Janeiro. O animal apresentava apenas o testículo direito na bolsa escrotal e por apresentar comportamento de garanhão e histórico de cobertura em éguas, o proprietário decidiu procurar assistência médica veterinária. No exame clínico foi evidenciado seu comportamento característico de garanhão, foram realizados procedimentos de palpação via transretal, nas áreas escrotal e inguinal, através da qual pode-se verificar a presença de uma massa que possivelmente era referente ao testículo retido. O equino foi encaminhado ao exame ultrassonográfico para avaliação do testículo normolocalizado e para se confirmar a presença do testículo na região inguinal (Figuras 1 e 2). Após esse resultado, o equino foi submetido à cirurgia de orquiectomia. Como protocolo anestésico se utilizou: Detomidina (20 µg/kg, IV), Cetamina (2,2mg/kg, IV) e Éter Gliceril Guaiacol (EGG, 100 mg/kg, via IV, diluído em 500 mL de soro glicosado a 5%) e utilizado decúbito dorsal. A orquiectomia de ambos os testículos foi realizada e utilizou-se o emasculador para que ficasse assegurada a ausência de hemorragia. O que se encontrava na região inguinal foi retirado por abordagem inguinal (Figuras 3, 4 e 5). Os testículos foram encaminhados ao exame histopatológico, o qual revelou hipoplasia no testículo retido e características testiculares normais no testículo normolocalizado (Figuras 6 e 7). No pós-operatório foi recomendado o uso de Flunixinia Meglumina (1,1 mg/kg, via IV, uma vez ao dia, por três dias), curativo tópico com iodopovidona 10%, duas vezes por dia, por dez dias.

**Figura 1.** Ultrassonografia evidenciando testículo direito localizado na bolsa escrotal



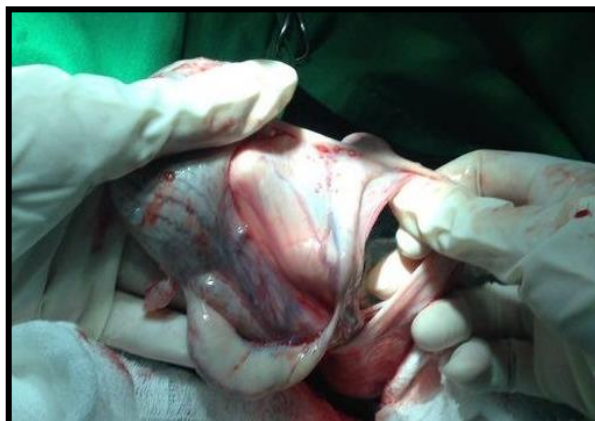(Fonte: Arquivo pessoal)

**Figura 2.** Ultrassonografia evidenciando testículo esquerdo retido na região inguinal



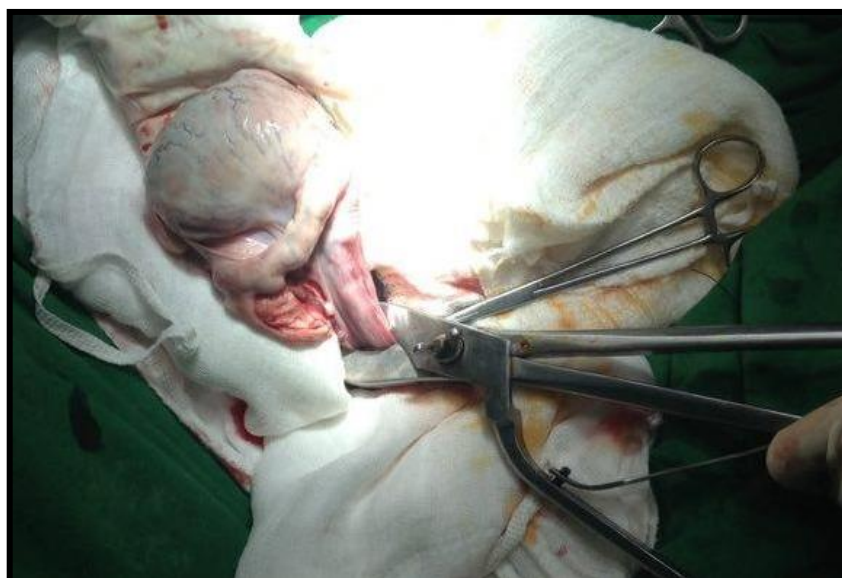(Fonte: Arquivo pessoal)

**Figura 1.** Orquiectomia do testículo esquerdo retido na região inguinal



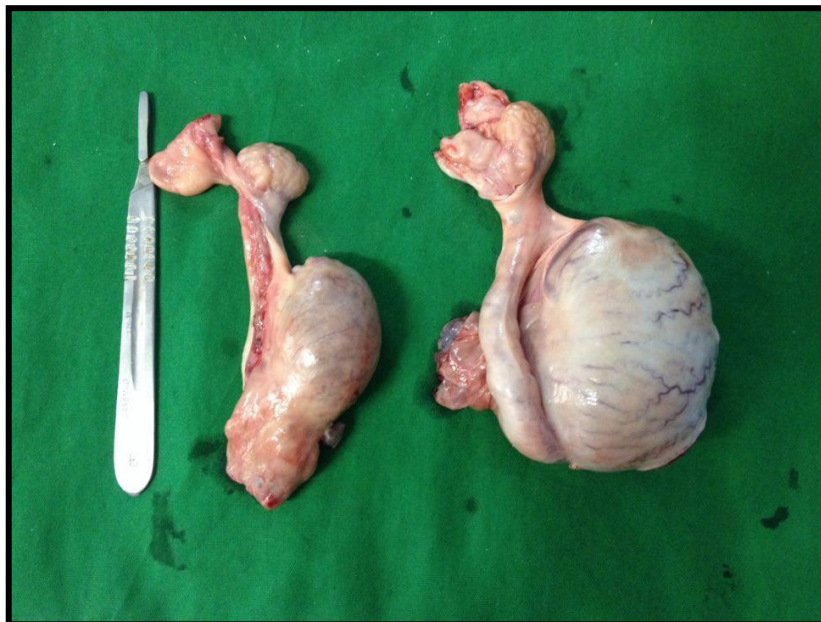
(Fonte: Arquivo pessoal)

**Figura 2.** Orquiectomia do testículo direito localizado na bolsa escrotal



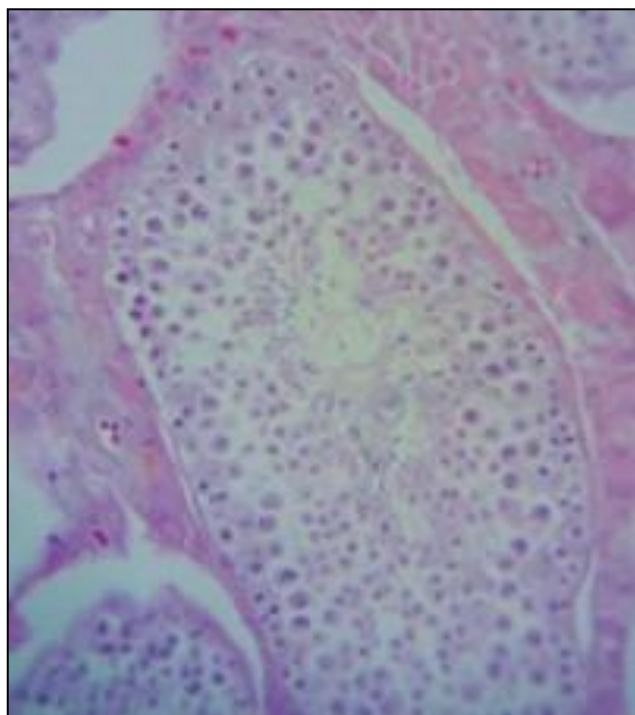
(Fonte: Arquivo pessoal)

**Figura 3.** Comparação entre o testículo retido (menor tamanho) e testículo normolocalizado



(Fonte: Arquivo pessoal)

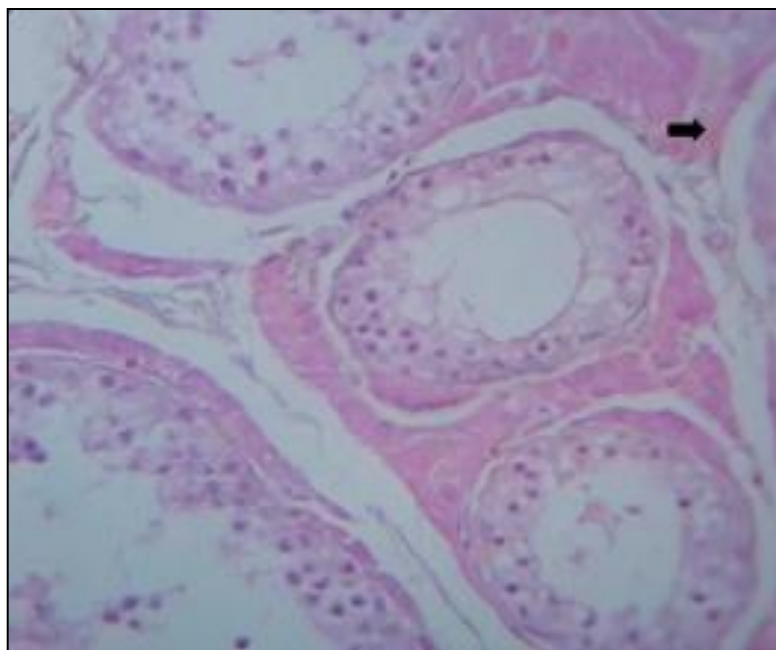
**Figura 4.** Testículo normolocalizado. Túbulos seminíferos com epitélio germinativo e espermatozoides. Ao redor dos túbulos, células de Leydig. Obj. 40x. H.E.



(Fonte: Arquivo pessoal)



**Figura 5.** Testículo retido na região inguinal. Hipoplasia testicular. Túbulos seminíferos com rarefação de células da linhagem espermática em todos os túbulos seminíferos, com presença de espermatozoides apenas ao redor dos túbulos



(Fonte: Arquivo pessoal)

### Discussão

O equino relatado apresentava comportamento característico de garanhão, de acordo com Thomassian, (1996) e Auer e Stick (2006), de fato o criptorquida pode apresentar um aumento na libido, caracterizando seu comportamento de garanhão, devido à produção de testosterona pelas células de Leydig não ser comprometida. É importante considerar que mesmo os animais castrados podem apresentar comportamento de garanhão, incluindo aqueles em que a orquiectomia foi realizada antes da puberdade (LINE, 1985). Porém o equino descrito neste trabalho após ser castrado mostrou uma relevante mudança comportamental, com decréscimo de libido.

O criptorquidismo unilateral é mais comum que a bilateral e a retenção dos testículos tem prevalência relativamente próxima tanto à esquerda como à direita (SEARLE et al., 1999). O equino do presente relato é um criptorquida unilateral inguinal esquerdo. Entretanto, de acordo com Lu (2005) o testículo retido no antímero esquerdo é usualmente abdominal, enquanto que o retido no antímero direito é geralmente inguinal.



Segundo Thomassian (1996), em equinos criptorquidas unilaterais, o testículo retido possui características como hipoplasia e consistência amolecida, características observadas no presente trabalho tanto macroscopicamente, pela consistência flácida do retido, quanto microscopicamente. De acordo com Cattelan (2004) é descrito na literatura que os testículos retidos na cavidade são afuncionais sob o ponto de vista espermato gênico, apresentando redução no diâmetro dos túbulos seminíferos e no número de células espermato gênicas. Nascimento (2003) afirmou que histologicamente, são semelhantes aos testículos com hipoplasia total ou degeneração avançada do epitélio seminífero. Dados similares aos obtidos com o caso descrito.

Esta enfermidade está associada a um maior risco de desenvolvimento de neoplasias, possivelmente devido ao ambiente hipertérmico que os testículos retidos estão sujeitos (MARTINS, 2010), o que também aumenta o risco de incidência dessas patologias na gônada localizada no escroto. No entanto, no equino relatado no presente trabalho, apesar da idade, não foi constatada a presença de neoplasia.

### **Conclusão**

Conclui-se após a revisão de literatura realizada e estudo do caso, que o criptorquidismo em equinos é uma afecção relativamente comum, diagnosticado através de exame clínico apoiado em exames complementares. É reconhecida a sua natureza hereditária e os agravos decorrentes desta patologia sendo, portanto, indicada a orquiectomia total.

### **Referências bibliográficas**

AUER, J. A.; STICK, J. A.; "Testis", **Equine Surgery**. 3. ed. Saunders, p. 775-810, 2006.

CATTELAN, J. W.; BARNABE, A. O.; TONIOLLO, H. G. Criptorquidismo em equinos. Suplemento Técnico. **Revista CFMV** – Brasília/DF – Ano X, n 32, p. 44-54, 2004.

ETTINGER, S. J. E.; FELDMAN, E. C. **Tratado de medicina Interna Veterinária**. 4 ed. v. 2. São Paulo: Manole, p - 2941. 1997

HAFEZ, B; HAFEZ, E. S. E. **Reprodução animal**. 7 ed. Barueri: Manoele, 2004. p. 291-93; 313.

HAYES, H. M. Epidemiological features of 5009 cases of equine cryptorchism. **Equine Veterinary Journal**. v. 18, p. 467-471. 1986.

LINE, S. W.; HART, B. L.; SANDERS, L. Effect of prepubertal versus postpubertal castration on sexual and aggressive behavior in male horses. **Journal of the American Veterinary Medical Association**, v. 186, n. 3, p. 249-251, 1985.

LU, K. G.; "Clinical Diagnosis of the Cryptorchid Stallion", **Clinical Techniques in Equine Practice**, v. 4, p. 250-256, 2005.

LEIPOLD, H. W. et al. Cryptorchidism in the horse: genetic implications. **American Association of Equine Practitioners**. v.31, p. 579-589, 1986.

MARTINS, M. M. C. **Medicina interna e Cirurgia equina**. 2010. 30f. Dissertação (Mestrado). Instituto de Ciências Biomédicas Abel Salazar, Universidade do Porto, Porto, Portugal. 2010.

MUELLER, P. O. E.; PARKS, A. H. Cryptorchidism in horses. **Equine Veterinary Education**. v.11, p. 77-96, 1999.

NASCIMENTO, E. F.; SANTOS, R. L. Patologias da bolsa escrotal e dos testículos *In*: \_\_\_\_\_ **Patologia da Reprodução dos Animais Domésticos**. Rio de Janeiro: Guanabara Koogan, 1997. p.83-93.

NASCIMENTO, E. F.; SANTOS, R. L. Patologias da bolsa escrotal e dos testículos *In*: \_\_\_\_\_ **Patologia da Reprodução dos Animais Domésticos**. 2.ed. Rio de Janeiro: Guanabara Koogan, 2003. p. 93-104.

PAPA, F. O.; ALVARENGA, M. A.; DELL'AQUA JR, J. A. Endocrinologia da Reprodução do Macho *In*: \_\_\_\_\_ **Manual de Andrologia e Manipulação de Sêmen equino**. p. 200. 2003

SEARLE, D.; DART, A. J.; DART, C. M.; Hodgson, "Equine castration: review of anatomy, approaches, techniques and complications in normal, cryptorchid and monorchid horses", **Australian Veterinary Journal**, n. 77, p. 428-434. 1999

THOMASSIAN, A. **Enfermidade dos Cavalos**, 3 ed. São Paulo: Livraria Varela, 1996. p. 294 – 95

THOMASSIAN, A. **Enfermidades dos Cavalos**. 4 ed. São Paulo: Livraria Varela, 2005. p. 238-240.