

Artículos Originales

Monitoreo neurofisiológico intraoperatorio en Pediatría: controversias actuales.

Intraoperative neurophysiological monitoring in pediatrics: Current controversies

Miguel E. Habeych S.¹

RESUMEN

Introducción: el monitoreo neurofisiológico intraoperatorio es una nueva aplicación de la neurofisiología clínica. Mediante la detección inmediata de alteraciones funcionales durante procedimientos médico-quirúrgicos, pretende minimizar la aparición de lesiones neurológicas. **Objetivos:** se enumeran sus indicaciones en el paciente pediátrico. Se mencionan sus modalidades estándar y se discuten algunas de las más actuales controversias sobre sus principales indicaciones en éstas edades. **Conclusiones:** para la selección de las controversias nos valimos de las únicas cuatro revisiones existentes en la literatura. Se concluye que a pesar de tan reciente aplicación, representa una herramienta importante en la prevención y/o reducción de posibles lesiones neurológicas, en cerca del 5% de procedimientos médico-quirúrgicos, buena parte de las cuales, se realizan en pacientes pediátricos. *Salud UIS 2012; 44 (1): 7-16*

Palabras Clave: Neurofisiología clínica, Monitoreo neurofisiológico intraoperatorio, Pediatría.

ABSTRACT

Introduction: intraoperative neurophysiological monitoring is a new application of clinical neurophysiology. Through the immediate detection of functional alterations during medical or surgical procedures, it pretends to minimize the appearance of neurological lesions. **Objective:** its indications in pediatric patients are enumerated. Its standard modalities are mentioned, and, current controversies on some of its most important indications are discussed. **Conclusions:** for the controversies selection we used the only four existent literature reviews. It is concluded, that despite such a recent application, it represents an important tool in the prevention and/or reduction of possible neurological lesions in close to 5% of medical-surgical procedures, many of these of which, are performed in pediatric patients. *Salud UIS 2012; 44 (1): 7-16*

Keywords: Clinical neurophysiology, Intraoperative neurophysiological monitoring, Pediatrics.

1. Médico y Cirujano, Universidad Industrial de Santander. Neurólogo Clínico, Universidad Nacional de Colombia. Máster en Salud Pública, Universidad de Pittsburgh. Neurofisiólogo clínico con competencia en Monitoreo Intraoperatorio, American Board of Clinical Neurophysiology. Profesor Asistente, Departamento de Neurocirugía. Director Médico, Centro de Neurofisiología Clínica, Centro Médico Universidad de Pittsburgh.

Correspondencia: Miguel E. Habeych, M.D., M.P.H. Dirección: Center for Clinical Neurophysiology, Department of Neurological Surgery, UPMC Presbyterian – Suite B-400 at 200 Lothrop Street Pittsburgh, PA 15213. Teléfono: (412)-648-9211. Fax: (412)-383-9899. E-mail: habeychme@upmc.edu.

Recibido: 28 de marzo de 2012 **Aprobado:** 15 de abril de 2012

INTRODUCCION

El monitoreo neurofisiológico intraoperatorio (MNFIO) en una aplicación recientemente desarrollada de la Neurofisiología clínica, que pretende la prevención, o en su defecto, la detección temprana de alteraciones neurológicas funcionales durante la realización de procedimientos médico-quirúrgicos que pongan a riesgo cualquier segmento del sistema nervioso (SN). Su fin último es el de permitir una intervención inmediata para eliminar o minimizar la posible lesión neurológica¹. La práctica del MNFIO se sirve de múltiples y diferentes técnicas de evaluación del SN disponibles actualmente, gracias a la aplicación de recientes avances tecnológicos como la digitalización y compresión de datos, uso de algoritmos de promediación y transferencia remota de datos, así como de la mejor comprensión del papel como generador y conductor eléctrico del SN.

Algunas de éstas técnicas electrofisiológicas son:²

- *Electroencefalografía* (EEG): es el registro del potencial eléctrico cerebral espontáneo, generado en la corteza cerebral y recolectado en el cuero cabelludo.
- *Electromiografía* (EMG) es el registro del potencial eléctrico generado por la membrana del músculo durante reposo y su contracción, recolectado a nivel de la fibra muscular.
- *Potenciales Evocados* (PE) son la representación de los cambios en el potencial eléctrico espontáneo del SN, al paso de corriente eléctrica generada por la aplicación de un estímulo adecuado en algún receptor nervioso especializado o en su vía. De acuerdo con el tipo de receptor estimulado pueden ser: *Auditivos* (PEA), *Visuales* (PEV), y *Somatosensoriales* (PESS); y si la estimulada es la vía piramidal: *Motores* (PEM).
- *Doppler Transcraneal* (DTC) técnica que aprovecha la capacidad de reflexión del sonido, para obteniendo su frecuencia de resonancia en dos puntos a lo largo del mismo vaso, derivar la velocidad promedio del flujo sanguíneo en su interior.
- *La Oximetría Cerebral* (OxiCe-IR) es la medición trans-diploica de la concentración parcial de oxihemoglobina en la sangre que circula por los capilares cerebrales subyacentes, obtenida

mediante el cambio en la absorción de rayos de un espectro cercano al infra-rojo.

- *Electrocorticografía* (ECoG) es el registro del potencial eléctrico cerebral espontáneo, generado y recolectado a nivel de la corteza cerebral (espacio sub-dural).

CONCLUSIONES

De acuerdo con una de las primeras publicaciones resaltando su eficacia, la práctica de MNFIO fue útil en prevenir cerca de un 5% de los déficits neurológicos post-operatorios en diferentes tipos de procedimientos quirúrgicos³. Así, la Academia Americana de Neurología inicialmente destacó el beneficio de éste avance de la práctica neurofisiológica en el monitoreo de procedimientos tales como endarterectomía carotídea, cirugía de epilepsia, o de tumores que requieran mapeo cortical, cirugía de fosa posterior, y cirugía para corrección de escoliosis idiopática⁴. Desde entonces, el papel del equipo de MNFIO,⁵ así como recomendaciones para su práctica estandarizada,⁶ muchos de sus aspectos médico-legales,⁷ e incluso su costo⁸ han sido estudiados, siendo reconocida recientemente como una de las nuevas sub-especialidades emergentes al interior de la Neurología clínica⁹.

Las siguientes revisiones de la aplicación del MNFIO en Pediatría¹⁰⁻¹³ mencionan algunas de sus más frecuentes aplicaciones, como son: (**Tabla 1**)

1. MNFIO en el tratamiento de escoliosis idiopática: el registro continuo de potenciales evocados somatosensoriales (PESS) a nivel cortical y subcortical durante el procedimiento, luego de estimular nervios periféricos de los miembros superiores e inferiores, garantiza la indemnidad anatómico-funcional de la médula espinal, especialmente durante la fase de distracción (derotación) espinal. El uso de MNFIO durante éste tipo de procedimiento demostró ser útil reduciendo la tasa de lesión medular y paraplegia secundaria, de 3.9 a 2% (equivalente a una disminución cercana al 50%) en un estudio multicéntrico ya clásico, que evaluó cerca de 50.000 reportes de pacientes¹⁴. Aunque la seguridad en el uso de los potenciales evocados motores transcraneales (PEMtc) durante la infancia temprana parece ser un tema ya resuelto,^{15,16} persiste aún debate sobre el uso complementario de PESS y PEMtc (**Figura 1**) durante la cirugía de escoliosis idiopática.^{17,18} Su uso conjunto, al evaluar más fascículos de la médula espinal

se esperaba que pudiera eliminar tanto los falsos positivos y negativos de los PEMtc,^{19,20} como evitar los casos de síndrome medular anterior sin cambio en los potenciales, que se ven con el monitoreo exclusivo con PESS²¹. Que, bueno es recordarlo aquí, ha sido demostrado viajan a lo largo de los cordones medulares posteriores²².

Algunas de las preguntas que sin embargo han encontrado solución a consecuencia de éste debate son: durante la cirugía para corrección de deformidad cifótica de la columna²³, así como durante la resección de tumores intramedulares,^{24,25} el uso conjunto de PESS y PEMtc es muy útil y por lo tanto está claramente indicado.

Tabla 1. Indicaciones de Monitoreo Neurofisiológico Intraoperatorio en Pediatría por modalidad.

1. PESS:

- a. Durante cirugía de tumores cerebrales supra-tentoriales.^{52,61-68}
- b. Durante cirugía de columna vertebral (barras expansoras, etc).¹⁸

2. EMG:

- a. De nervio facial I. Durante cirugía de oído externo.⁷²
 - 2. Durante mastoidectomía (colesteatoma).^{72,101}
 - 3. Durante cirugía de oído medio (timpanoplastias).^{72,101}
 - 4. Durante cirugía para sordera (implantes cocleares).^{72,99}

3. PESS + PEMtc:

- a. Durante cirugía de escoliosis idiopática.¹⁴⁻²¹
- b. Durante cirugía de tumores intra-medulares.^{24,25}
- c. Durante cirugía de deformidad cifótica espinal.^{18,23}

4. PESS + EEG:

- a. Durante tratamiento endovascular de I. Defectos del septum auricular, foramen oval persistente.^{73,77,80}

- 2. Aneurismas cerebrales^{78,80} o Aórticos (síndrome de

Marfan).⁸¹

- 3. Malformaciones Arterio-Venosa.^{79,80}

- b. Durante anastomosis de carótida externa a interna (enfermedad de Moyamoya).^{76,95,96}
- c. Durante cirugía cardiovascular con/sin circulación extra-corpórea (tetralogía de Fallot, etc).^{78,77}

5. ECoG + Mapeo Cortical:

- a. Durante cirugía de Epilepsia.^{47,48,50,53,55-60}
- b. Durante cirugía de tumores cerca a corteza elocuente (motora, sensitiva, lenguaje).^{49,51-56,64-66,77}

6. PESS + PEA:

- a. Durante cirugía de malformación de Arnold-Chiari (con siringomielia/siringobulbia).⁹²

7. PESS + EMG:

- a. Durante cirugía de lesiones obstétricas de plexo braquial (+PANC).⁴¹⁻⁴⁶
- b. Durante cirugía de defectos de cierre del tubo neural (mielomeningocele, lipomas).²⁸⁻³⁵
- c. Durante liberación de médula espinal anclada.^{26-29,32,34,35,39}
- d. Durante rizotomía dorsal, parcial, selectiva (manejo de espasticidad).^{26-35,40}

8. PESS + EEG + EMG:

- a. Durante cirugía de base de cráneo trans-esfenoidal endoscópica o no (Craneofaringioma).⁹⁸

9. PESS + PEA + EMG:

- a. Durante cirugía de tumores de la fosa posterior.^{69-71,73}
- b. Durante cirugía de tumores del tallo cerebral (con mapeo del piso del IV ventrículo).^{69-71,73,74}

10. EEG en UCI:

- a. Luego de trauma cráneo-encefálico –TCE- en coma barbitúrico (con/sin hipotermia).^{97,100}
- b. Para control de status epiléptico (en coma barbitúrico o no).^{94,97}
- c. Para control de hipertensión intra-craneana con coma barbitúrico (síndrome de Reye).^{97,100}
- d. Por riesgo convulsivo en: TCE, sepsis, encefalopatía hipóxica/isquémica (casi ahogamiento).^{93,102,103}
- e. Para controlar convulsiones, encefalopatías, infección, TCE, prematuridad, trast. metab. en el neonato.¹⁰⁰

PESS: Potenciales evocados somato-sensoriales; EMG: Electromiografía; PEMtc: Potenciales evocados motores trans-craneales; EEG: Electroencefalografía; ECoG:

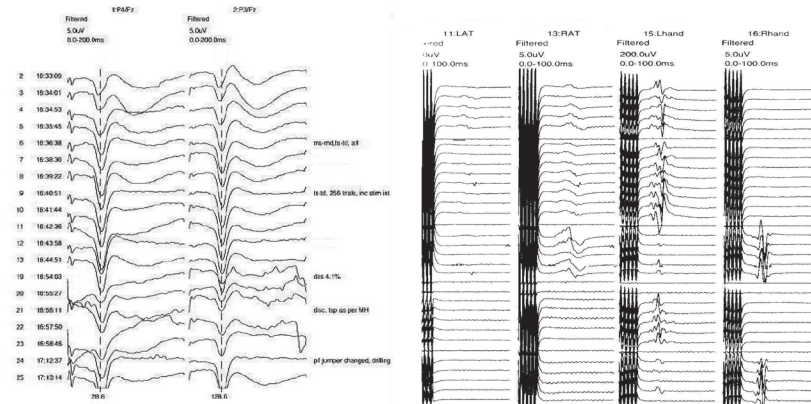


Figura 1. A la izquierda: potenciales evocados somato-sensoriales de nervio Mediano (PESSM). Montaje bipolar para respuestas corticales: lado izquierdo (P4/Fz) y lado derecho (P3/Fz). A la derecha: potenciales evocados motores trans-craneales (PEMtc). Registros en los músculos Tibiales anteriores (izquierdo y derecho), y abductor corto del pulgar (izquierdo y derecho). Note a la izquierda las latencias del potencial N20 (línea punteada) ambas prolongadas, y a la derecha, que en la parte inferior desaparecen las respuestas motoras de los miembros inferiores.

2. Tratamiento de médula espinal anclada: en éste caso también se impone el uso de MNFIO multimodal^{26,27}. PESS son utilizados para monitorear la médula espinal durante las laminectomías (decompresión), mientras electromiografía espontánea (EMGs) para seguimiento de las raíces nerviosas durante las mismas. Posteriormente, el uso de la llamada electromiografía evocada –EMGe- (que algunos denominan también potenciales evocados motores –PEM- por cuanto implica la obtención de un potencial de acción muscular

compuesto –PAMC-) debe específicamente incluir la evaluación del músculo esfínter anal externo^{28,29}. Se utiliza al estimular el tejido que ancla la médula antes de cortarlo, el cual usualmente incluye el filum terminale, con el fin de identificar cualquier otra estructura nerviosa adosada como las raíces S1, S2 que inervan el esfínter anal externo (**Figura 2**), el cual usualmente incluye el filum terminale y se ubica generalmente en la región sacra, junto a un lipoma^{30,31} u otras estructuras nerviosas que pueden o no ser parte de un mielo-meningocele^{32,33}.

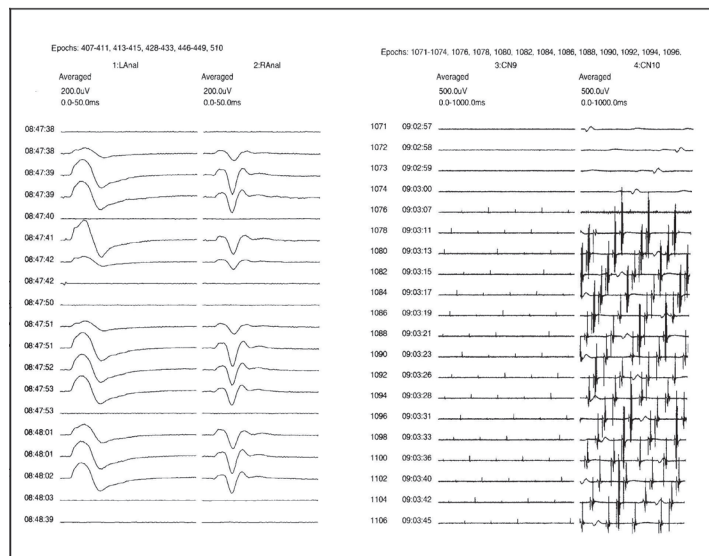


Figura 2. A la izquierda: electromiografía evocada (EMGe) del músculo esfínter anal externo (lado izquierdo -L- y derecho -R-). A la derecha: electromiografía espontánea (EMGs) de los pares craneales IX y X a nivel de las cuerdas vocales. Obsérvense a la izquierda potenciales de acción muscular compuesto –PAMC- al estimular el tejido que ancla la médula antes de cortarlo en un caso de médula espinal anclada, y a la derecha, la llamada actividad EMGca neurotóxica irritativa en la cuerda vocal, consecuencia de la irritación del Nervio laríngeo recurrente derecho.

En éste caso la controversia es si necesariamente el reflejo bulbo-cavernoso debe ser monitoreado concomitantemente junto con el esfínter anal externo^{34,35}. Nuestra opinión es que dado que ambos comparten la misma inervación, y el monitoreo conjunto es técnicamente difícil sobre todo en pacientes muy pequeños, uno de ellos es suficiente. Así, como el paciente adulto suele generalmente estar más preocupado por la conservación de la función eréctil, quizá es más importante seguir el reflejo bulbo-cavernoso durante la cirugía en éstos. Mientras que, en el paciente pediátrico es más importante la función esfinteriana, entonces en ellos preferimos monitorear el esfínter anal externo.

3. Tratamiento de espasticidad mediante rizotomía dorsal selectiva:^{36,37} el procedimiento se realiza en pacientes en quienes ha fallado toda terapia médica, incluyendo bomba de infusión con Baclofén intratecal y busca disminuir las aferencias sensitivas hacia la médula, seccionando segmentos (hasta dos tercios) de las raíces posteriores de los niveles involucrados. El efecto perseguido es que a través de un reflejo monosináptico medular disminuido, se reduzca secundariamente el tono muscular, por disminución de las eferencias hacia el huso neuromuscular, con disminución resultante de la hipertonia. Aquí los PESS son utilizados para monitorear la médula durante las laminectomías y posteriormente, los segmentos de las raíces a ser seccionados son escogidos mediante su evaluación con EMGe³⁸. En éste caso la controversia es sobre si el MNFIO realmente sirve y que beneficios representa para el paciente³⁹. Aparentemente ésta controversia ha sido resuelta, luego que un estudio informara mejoría a 5 años en la estabilidad y tono postural de niños con parálisis cerebral, que pudieron llegar a sentarse o caminar, y también mejoraron el control de sus esfínteres vesical y rectal luego de esta cirugía⁴⁰.

4. Tratamiento de lesiones obstétricas del plexo braquial: el papel de la electrofisiología en el pronóstico funcional de los pacientes con éstas lesiones que no mejoran espontáneamente luego de esperar 3 a 6 meses, es conocido⁴¹. Sin embargo, el papel del MNFIO⁴² no había podido ser evaluado, en buena parte por la inexistencia de una técnica que pudiera ser considerada el “estándar de oro”. Así, no fue sino hasta recientemente^{43,44} que se estableció que no sólo se necesitan PESS, sino también potenciales de acción nervioso compuesto – PANC-, y PAMC para poder establecer el grado y nivel de la lesión nerviosa y por tanto decidir si se coloca un injerto de nervio o no^{45,46}.

5. Cirugía de epilepsia: en éste caso sabemos no sólo que el monitoreo Electroencefalográfico,^{47,48} sino también el registro prequirúrgico con electrodos subdurales mejoran la localización del foco epiléptico^{49,50}. Se han diseñado además protocolos específicos de estimulación cortical⁵¹⁻⁵⁵ con base en límites muy precisos de corriente⁵⁶, con el fin de minimizar al máximo el posible daño a áreas elocuentes de la corteza y otros riesgos⁵⁷. Así mismo, existen parámetros y objetivos muy bien definidos para el tratamiento de epilepsia focal,⁵⁸ de lóbulo temporal,⁵⁹ así como extra-temporal⁶⁰.

6. Cirugía de tumores intra-craneales: con respecto a éstos procedimientos, sabemos que el monitoreo de PESS de miembros superiores e inferiores, y a niveles cortical y sub-cortical son importantes^{61,62}. Se han diseñado también protocolos específicos para mapeo cortical en presencia de tumores⁶³⁻⁶⁵. La realización de la “reversión de fase”^{66,67}, es importante en aquellos tumores que se encuentren cerca de la cisura central. Este procedimiento permite diferenciar las cortezas motora y sensitiva primarias cuando su límite es borrado por edema etc, ayudando a preservar indemne la primera. Se ha descrito también, que aquellos tumores que se asocian a convulsiones secundarias intratables, una vez resecados el tumor y foco, las crisis pueden ser mejor controladas⁶⁸. Así mismo, en los tumores de la fosa posterior, tan comunes en el paciente pediátrico, son muy importantes el monitoreo con potenciales evocados auditivos (PEA) del tallo cerebral⁶⁹⁻⁷¹, electromiográfico de los pares craneales⁷², y sobre todo en aquellos de localización dorsal, monitoreo de pares craneales⁷³, y mapeo del piso del IV ventrículo⁷⁴.

7. Cirugía cardíaca y procedimientos endovasculares percutáneos: MNFIO con EEG, DTC⁷⁵ y OxiCer-IR⁷⁶ ha sido parte del armamentarium para cirugía de alteraciones cardíacas congénitas, por algún tiempo⁷⁷. Sin embargo, con el cambio de paradigma hacia una medicina menos invasiva y minimalista, muchos de éstos procedimientos antes quirúrgicos hoy son realizados mediante técnica endovascular percutánea, a través de catéteres especialmente diseñados y/o adaptados para posicionar y liberar las diferentes prótesis dirigidas a corregir los defectos, estrictamente bajo MNFIO, dado el riesgo de embolismo cerebral o alteración del flujo sanguíneo cerebral regional⁷⁸⁻⁸¹.

Finalmente, unas cortas palabras sobre el manejo anestésico durante cirugía pediátrica⁸². Como los agentes inhalados deben ser utilizados a dosis mayores en niños que en adultos dado la inmadurez en aquellos

del SN, estos gases deben preferiblemente no ser usados en casos donde PEMtc⁸³ vayan a ser realizados. Cuando se utilicen, el óxido nitroso debe restringirse al mínimo, pues inhibe los PESS en presencia de otros gases⁸⁴. El uso de la técnica de anestesia total intravenosa (ATIV) para casos de escoliosis idiopática con monitoreo con PESSs y PEMtc, aunque ideal,^{85,86} es controvertido. Esto, debido a la preferencia de los anestesiólogos por no usar infusiones de Propofol en casos prolongados como éstos, dado el riesgo de “síndrome de infusión por Propofol”, que puede ser mortal⁸⁷. Así, una alternativa es el uso recientemente descrito de infusiones de dosis bajas de Dexmedetomidine en lugar de Propofol durante ATIV⁸⁸. Siempre que se planea utilizar PEM, ó EMG para el MNFIO, el autor recomienda abstenerse por completo del uso de relajantes musculares, excepto una dosis de alguno de acción corta durante la intubación, pues la llamada “relajación parcial”, no sólo representa mayores niveles mínimos de corriente de estimulación⁸⁹, sino un mayor número de falsos negativos. Si se requieren los relajantes musculares, entonces es preferible revertir sus efectos con Sugammadex, que atraviesa la barrera hemato-encefálica y por tanto logra una reversión total⁹⁰ y no parcial como con los agentes hasta ahora utilizados⁹¹, cuando se vaya a utilizar la EMG.

CONFLICTOS DE INTERES

El autor declara no tener ningún conflicto de intereses en la publicación de éste artículo

REFERENCIAS

1. Minahan RE. Intraoperative Neuromonitoring. *The Neurologist* 2002; 8:209-226.
2. AANEM. American Association of Neuromuscular & Electrodiagnostic Medicine. Section I: Alphabetic list of terms with definitions. *Muscle & Nerve* 2001; 24(Suppl. 10): S5-S28.
3. Wiedemayer H, Fauser B, Erol I, Schäfer H, Stolke D. The impact of Neurophysiological intraoperative monitoring on surgical decisions: a critical analysis of 423 cases. *J Neurosurg* 2002; 96:255-262.
4. AAN. Therapeutic and technology assessment subcommittee of the American Academy of Neurology. Assessment: Intraoperative neurophysiology. *Neurology* 1990; 40:1644-1646.
5. AANEM, 2008. American Association of Neuromuscular & Electrodiagnostic Medicine, Board of Directors. The role of the Intraoperative Monitoring Team. Disponible en: <http://neuromonitoring.files.wordpress.com/2011/07/monitoringteamaanem.pdf>.
6. ACNS, 2009. American Clinical Neurophysiology Society. Guideline 11A: Recommended standards for neurophysiologic intraoperative monitoring – Principles. Disponible en: <http://www.acns.org/pdfs/11A%20-%20Standards%20for%20NIOM%20-%20Principles.pdf>.
7. Nuwer MR, Regulatory and medical-legal aspects of intraoperative monitoring. *J Clin Neurophysiol* 2002;19:387-395.
8. Kombos T, Suess O, Brock M. Cost analysis of intraoperative neurophysiological monitoring. *Zentralbl Neurochir* 2002; 63:141-145.
9. Husain AM, Emerson RG, Nuwer MR. Emerging subspecialties in Neurology: Neurophysiologic intraoperative monitoring. *Neurology* 2011; 76:e73-e75.
10. Galloway G, Zamel K. Neurophysiologic intraoperative monitoring in pediatrics. *Pediatr Neurol* 2011; 44:161-170.
11. Harper CM, Nelson KR. Intraoperative electrophysiological monitoring in children. *J Clin Neurophysiol* 1992; 3:342-356.
12. Helters SL. Intraoperative neurophysiological monitoring using evoked potentials. *Clinical Neurophysiology of Infancy, Childhood, and Adolescence*, Holmes GL, Moshé SL, and Royden-Jones H (Editors), Butterworth-Heinemann Elsevier, Philadelphia. 2006; pp. 449-461.
13. Sala F, Krzan MJ, Deletis V. Intraoperative neurophysiological monitoring in pediatric neurosurgery: Why?, when?, how?. *Child's Nerv Syst* 2002; 18:264-287.
14. Nuwer MR, Dawson EG, Carlson LG, Kanim LEA, Sherman JE. Somatosensory evoked potential spinal cord monitoring reduces neurologic deficits after scoliosis surgery: results of a large multicenter survey. *Electroenceph & Clin Neurophysiol* 1995;96:6-11.
15. Fulkerson DH, Satyan KB, Wilder LM, Riviello JJ, Stayer SA, Whitehead WE, et al. Intraoperative monitoring of motor evoked potentials in very young children. *J Neurosurg Pediatr* 2011; 7:331-337.
16. Sala F, Manganotti P, Grossauer S, Tramontano V, Mazza C, Gerosa M. Intraoperative neurophysiology of the motor system in children: a tailored approach. *Child's Nerv Syst* 2010; 26:473-490.
17. Frei FJ, Ryhult SE, Duitmann E, Hassler CC, Luetsch J, Erb TO, et al. Intraoperative monitoring of motor-evoked potentials in children undergoing

- spinal surgery. *Spine* 2007;32:911-917.
18. Wilson-Holden TJ, Padberg AM, Lenke LG, Larson BJ, Bridwell KH, Bassett GS. Efficacy of intraoperative monitoring for pediatric patients with spinal cord pathology undergoing spinal deformity surgery. *Spine* 1999; 24:1685-1692.
 19. Hong JY, Suh SW, Modi HN, Hur CY, Song HR, Park JH. False negative and positive motor evoked potentials in one patient: is single motor evoked potential monitoring a reliable method. *Spine* 2010; 35:E912-E916.
 20. Modi HN, Suh SW, Yang JH, Yoon JY. False negative transcranial motor evoked potentials during scoliosis surgery causing paralysis. *Spine* 2009; 34:E896-E900.
 21. Ginsburg HH, Shetter AG, Raudzens PA. Postoperative paraplegia with preserved intraoperative somatosensory evoked potentials. Case report. *J Neurosurg* 1985; 63:296-300.
 22. Morioka T, Shima F, Kato M, Fukui M. Direct recording of somatosensory evoked potentials in the vicinity of the dorsal column nuclei in man: their generator mechanism and contribution to the scalp far-field potentials. *Electroenceph & Clin Neurophysiol* 1991; 80:215-220.
 23. Cheh G, Lenke LG, Padberg AM, Kim YJ, Daubs MD, Kuhns C, et al. Loss of spinal cord monitoring signals in children during thoracic kyphosis correction with spinal osteostomy. *Spine* 2008; 33:1093-1099.
 24. Kothbauer K, Deletis V, Epstein FJ. Intraoperative spinal cord monitoring for intramedullary surgery: an essential adjunct. *Pediatr Neurosurg* 1997; 26:247-254.
 25. Morota N, Deletis V, Constantini S, Kofler M, Cohn H, Epstein FJ, 1997. The role of motor evoked potentials during surgery for intramedullary spinal cord tumors. *Neurosurgery* 41:1327-1336.
 26. Leggatt AD, Schroeder CE, Gill B, et al. Electrical stimulation and multichannel EMG recording for identification of functional neural tissue during cauda equine surgery. *Child's Nerv Syst* 1998; 8:185-189.
 27. Von Koch CS, Quiñones-Hinojosa A, Gulati M, Lyon R, Peacock WJ, Yingling CD. Clinical outcome in children undergoing tethered cord release utilizing intraoperative neurophysiological monitoring. *Pediatr Neurosurg* 2002; 37:81-86.
 28. Podnar S, Rodi Z, Lukanovic A, Tršinar B, Vodusek DB. Standardization of anal sphincter EMG: technique of needle examination. *Muscle & Nerve* 1999; 22:400-403.
 29. Podnar S, Vodusek DB, Stålberg E. Standardization of anal sphincter electromyography: normative data. *Clin Neurophysiol* 2000; 111:2200-2207.
 30. Pierre-Kahn A, Zerah M, Renier D, Cinalli G, Sainte-Rose C, Lellouch-Tubiana A, et al. Congenital lumbo-sacral lipomas. *Child's Nerv Syst* 1997; 13:298-335.
 31. Valentini LG, Visintini S, Mendola C, Casali C, Bono R, Scaioli W, Solero CL. The role of intraoperative electromyographic monitoring in lumbosacral lipomas. *Neurosurgery* 2005; 56(Suppl.2): ONS315-323.
 32. Miller SL, Nagib MG. Surgical management of tethered cords in children with lipomyelomeningocele produces improved neurological outcome. *Ann Neurol* 1987; 22:435.
 33. Phillips LH, Park TS. Electrophysiological monitoring during lipomyelomeningocele resection. *Muscle & Nerve* 1990; 13:127-132.
 34. Deletis V, Vodusek DB. Intraoperative recording of the bulbocavernous reflex. *Neurosurgery* 1997; 40:88-93.
 35. Rodi Z, Vodusek DB. Intraoperative monitoring of the bulbocavernous reflex: the method and its problems. *Clin Neurophysiol* 2001; 112:879-883.
 36. Newberg NL, Gooch JL, Walker ML. Intraoperative monitoring in selective dorsal rhizotomy. *Pediatr Neurosurg* 1991; 17:124-127.
 37. Nishida T, Thatcher SW, Marty GR. Selective posterior rhizotomy for children with cerebral palsy: a 7 year experience. *Child's Nerv Syst* 1995; 11:374-380.
 38. Steinbok P, Langil L, Cochrane DD, Keyes R. Observations on electrical stimulation of lumbosacral nerve roots in children with and without lower limb spasticity. *Child's Nerv Syst* 1992; 8:376-382.
 39. Sala F, Chang D, Kržan M, Epstein FJ, Deletis V. Reliability of neurophysiological monitoring of the lumbosacral nervous system during tethered cord release. *Child's Nerv Syst* 2000;16:374.
 40. Nordmark E, Josenby AL, Lagergren J, Anderson G, Stromblad L, Westbom L. Long term outcomes five years after selective dorsal rhizotomy. *BMC Pediatr* 2008; 8:54.
 41. Bisinella GL, Birch R, Smith JM. Neurophysiological prediction of outcome in obstetric lesions of the brachial plexus. *J Hand Surg (Br)* 2003; 28B:2:148-152.
 42. König RW, Antoniadis G, Börn W, Richter HP, Krestchmer T. Role of Intraoperative neurophysiology in primary surgery for obstetrical

- brachial plexus palsy (OBPP). *Child's Nerv Syst* 2006; 22:710-714.
43. Pondaag W, Van der Veken LPAJ, van Someren PJ, van Dijk JG, Malessy MJA. Intraoperative nerve action and compound motor action potential recordings in patients with obstetric brachial plexus lesions. *J Neurosurg* 2008; 109:946-954.
 44. Slimp JC. Intraoperative monitoring of nerve repairs. *Hand Clinics* 2000; 16:25-36.
 45. Chin KF, Di Mascio L, Holmes K, Misra P, Sinisi M. The value of pre-operative and intraoperative electromyography in the management of obstetrical brachial plexus injury. *J Neurosurg Pediatr* 2010; 6:595-599.
 46. Malessy MJA, Pondaag W, van Dijk JG. Electromyography, nerve action potential, and compound motor action potentials in obstetric brachial plexus lesions: validation in the absence of a "gold standard". *Neurosurgery* 2009; 65(Suppl.):A153-A159.
 47. Nespeca M, Wyllie E, Luders H, et al. EEG recording and functional localization studies with subdural electrodes in infants and young children. *J Epilepsy* 1999; 3(Suppl):107-124.
 48. Stefan H, Hopfengärtner R. Epilepsy monitoring for therapy: challenges and perspectives. *Clin Neurophysiol* 2009; 120:653-658.
 49. Alvarez LA, Jayakar P. Cortical stimulation with subdural electrodes: special considerations in infancy and childhood. *J Epilepsy* 1990; 3(Suppl):125-130.
 50. Wyllie E, Lüders H, Morris HH, Lesser RP, Dinner DS, Rothner AD, et al. Subdural electrodes in the evaluation for epilepsy surgery in children and adults. *Neuropediatrics* 1988; 19:80-86.
 51. Gallentine WB, Mikati MA. Intraoperative electrocorticography and cortical stimulation in children. *J Clin Neurophysiol* 2009; 26:95-108.
 52. Jayakar P, Alvarez LA, Duchowny MS, Resnick TJ. A safe and effective paradigm to functionally map the cortex in childhood. *J Clin Neurophysiol* 1992; 9:288-293.
 53. Ng WH, Ochi A, Rutka JT, Strantzas S, Holmes L, Otsubo H. Stimulation threshold potentials of intraoperative cortical motor mapping using monopolar trains of five in pediatric epilepsy surgery. *Child's Nerv Syst* 2010; 26:675-679.
 54. Ojemman SG, Berger MS, Lettich E, Ojemman GA. Localization of language function in children: results of electrical stimulation mapping. *J Neurosurg* 2003; 98:465-470.
 55. Schevon CA, Carlson C, Zaroff CM, Weiner HJ, Doyle WK, Miles D, et al. Pediatric language mapping: sensitivity of neurostimulation and Wada testing in epilepsy surgery. *Epilepsia* 2007; 48:539-545.
 56. Resnick TJ, Alvarez LA, Duchowny M. Cortical stimulation thresholds in children being evaluated for resective surgery. *Epilepsia* 1998; 29:651-652.
 57. Szelenyi A, Joksimovic B, Seifert V. Intra-operative risk of seizures associated with transient direct cortical stimulation in patients with symptomatic epilepsy. *J Clin Neurophysiol* 2007; 24:39-43.
 58. Goldring S. Surgical management of focal epilepsy, especially as it relates to children. *J Neurosurg* 1978; 49:344-356.
 59. Engel J, Wiebe S, French J, Sperling M, Williamson P, Spencer D, et al. Practice parameter: temporal lobe and localized neocortical resections for epilepsy. Report of the quality standards subcommittee of the American Academy of Neurology, in association with the American Epilepsy Society and the American Association of Neurological Surgeons. *Neurology* 2003; 60:538-547.
 60. Bauman JA, Feoli E, Romanelli P, Doyle WK, Devinsky O, Weiner HL. Multistage epilepsy surgery: safety, efficacy, and utility of a novel approach in pediatric extra-temporal epilepsy. *Neurosurgery* 2005; 56:318-324.
 61. Emerson RG, Turner CA. Monitoring during supratentorial surgery. *J Clin Neurophysiol* 1993; 10:404-411.
 62. Grant GA, Farrell D, Silbergeld DL. Continuous somatosensory evoked potential monitoring during brain tumor resection: report of four cases and review of the literature. *J Neurosurg* 2002; 97:709-713.
 63. Berger MS, Kincaid J, Ojemman GA. Brain mapping techniques to maximize resection, safety, and seizure control in children with brain tumors. *Neurosurgery* 1989; 25:786-792.
 64. Gupta N, Berger MS. Brain mapping for hemispheric tumors in children. *Pediatric Neurosurg* 2003; 38:302-306.
 65. Signorelli F, Guyotat J, Mottolese C, Schneider F, D'Acunzi G, Isnard J. Intraoperative electrical stimulation mapping as an aid for surgery of intracranial lesions involving motor areas in children. *Child's Nerv Syst* 2004; 20:420-426.
 66. Lüders H, Dinner DS, Lesser RP, Morris HH. Evoked potentials in cortical localization. *J Clin Neurophysiol* 1986; 3:75-84.
 67. Romstöck J, Fahlbusch R, Ganslandt O, Nimsky

- C, Strauss C. Localisation of the sensory-motor cortex during surgery for brain tumors: feasibility and waveform patterns of somatosensory evoked potentials. *J Neurol Neurosurg & Psychiatr* 2002; 72:221-229.
68. Berger MS, Ghatan S, Geyer JR, Keles GE, Ojemann GA. Seizure outcome in children with hemispheric tumors and associated intractable epilepsy: the role of tumor removal combined with seizure foci resection. *Pediatr Neurosurg* 1991; 17:185-191.
 69. Cheek JC. Posterior fossa intraoperative monitoring. *J Clin Neurophysiol* 1993; 10:412-424.
 70. Lüders H. Surgical monitoring with auditory evoked potentials. *J Clin Neurophysiol* 1988; 5:261-285.
 71. Raudzens P, Shetter A. Intraoperative monitoring of brainstem auditory evoked potentials. *Neurosurgery* 1982; 57:341-348.
 72. Harper CM, Daube J. Facial nerve electromyography and other cranial nerve monitoring. *J Clin Neurophysiol* 1998; 15:206-216.
 73. Grabb PA, Albright L, Scwabassi RJ, Pollack IF. Continuous intraoperative electromyographic monitoring of cranial nerves during resection of fourth ventricular tumors in children. *J Neurosurg* 1997; 86:1-4
 74. Morota N, Deletis V, Epstein FJ, Kofler M, Abbott R, Lee M, et al. Brainstem mapping: neurophysiological localization of motor nuclei on the floor of the fourth ventricle. *Neurosurgery* 1995; 37:922-930.
 75. Sloan MA, Alexandrov AV, Tegeler CH, Spencer MP, Caplan LR, Feldman E, et al. Assessment: transcranial doppler ultrasonography. Report of the therapeutics and technology assessment subcommittee of the American Academy of Neurology. *Neurology* 2004; 62:1468-1481.
 76. Balzer JR, Crammond DJ, Habeych ME, Scwabassi RJ. Cerebral oximetry as a tool in the operating room and intensive care unit. En: *Intraoperative Monitoring of Neural Function, Handbook of Clinical Neurophysiology*, Vol. 8, Nuwer M. (Editor), Elsevier, Amsterdam, p. 924-938.
 77. Andropoulos DB, Stayer SA, Diaz LK, Ramamoorthy C. Neurological monitoring for congenital heart surgery. *Anesth & Analg* 2004; 99:1365-1375.
 78. Liu AY, López JR, Do HM, Steinberg GK, Cockroft K, Marks MP. Neurophysiological monitoring in the endovascular therapy of cerebral aneurysms. *AJNR* 2003; 24:1520-1527.
 79. Niimi Y, Sala F, Deletis V, Setton A, Bueno-de-Camargo A, Berenstein A. Neurophysiologic monitoring and pharmacologic provocative testing for embolization of spinal cord arteriovenous malformations. *AJNR* 2004; 25:1131-1138.
 80. Sala F, Beltramello A, Gerosa M. Neuroprotective role of neurophysiological monitoring during endovascular procedures in the brain and spinal cord. *Neurophysiol Clin* 2007; 37:415-421.
 81. Weigang E, Hartert M, Siegenthaler MP, Pitzer-Hartert K, Luehr M, Sircar R, et al. Neurophysiological monitoring during thoracoabdominal aortic endovascular stent graft implantation. *Eur J Cardio-thorac Surg* 2006; 29:392-396.
 82. Sloan T. Anesthesia and intraoperative neurophysiological monitoring in children. *Child's Nerv Syst* 2010; 26:227-235.
 83. Ubags LH, Kalkman CJ, Been HD. Influence of Isoflurane on myogenic motor evoked potentials to single and multiple transcranial stimuli during nitrous oxide/opioid anesthesia. *Neurosurgery* 1998; 43:90-94.
 84. Da-Costa VV, Saraiva RA, de-Almeida AA, Rodrigues MR, Nunes LGR, Ferreira JCN. The effect of nitrous oxide on the inhibition of somatosensory evoked potentials by Sevoflurane in children. *Anaesthesia* 2001; 56:202-207.
 85. Pechstein U, Nadstawek J, Zentner J, Schramm J. Isoflurane plus nitrous oxide versus propofol for recording of motor evoked potentials after high frequency repetitive electrical stimulation. *Electroencephal Clin Neurophysiol* 1998; 108:175-181.
 86. Scheufler KM, Zentner J. Total intravenous anesthesia for intraoperative monitoring of the motor pathway: an integral view combining clinical and experimental data. *J Neurosurg* 2002; 96:571-579.
 87. Kam PCA, Cardone D. Propofol infusion syndrome. *Anaesthesia* 2007; 62:690-701.
 88. Tobias JD, Goble TJ, Anderson JT, Hoernschemeyer DG. Effects of dexmedetomidine on intraoperative motor and sensory evoked potential monitoring during spinal surgery in adolescents. *Pediatr Anesth* 2008; 18:1082-1088.
 89. Minahan RE, Riley LH, Lukaczyk T, Cohen DB, Kostuik JP. The effect of neuromuscular blockade on pedicle screw stimulation thresholds. *Spine* 2000; 25:2526-2530.
 90. Reid S, Shields MO, Luney SR. Use of

- Sugammadex for reversal of neuromuscular blockade in two patients requiring intraoperative neurophysiological monitoring. *J Neurosurg Anesthesiol* 2011; 23:56-7.
91. Bartkowski RR. Incomplete reversal of pancuronium neuromuscular blockade by neostigmine, pyridostigmine and edrophonium. *Anesth & Analg* 1987; 66:594-598.
 92. Anderson RCE, Dowling KC, Feldstein NA, Emerson RG. Chiari I malformation: potential role for intraoperative electrophysiological monitoring. *J Clin Neurophysiol* 2003; 20:65-72.
 93. Carrera E, Claassen J, Oddo M, Emerson RG, Mayer SA, Hirsch J. Continuous electroencephalographic monitoring in critically ill patients with central nervous system infections. *Arch Neurol* 2008; 65:1612-1618.
 94. Claassen J, Hirsch LJ, Emerson RG, Bates JE, Thompson TB, Mayer SA. Continuous EEG monitoring and midazolam infusion for refractory nonconvulsive status epilepticus. *Neurology* 2001; 57:1036-1042.
 95. López JR. Neurophysiologic intraoperative monitoring of pediatric cerebrovascular surgery. *J Clin Neurophysiol* 2009; 26:85-94.
 96. Nakagawa A, Fujimura M, Arafune T, Sakuma I, Tominaga T. Intraoperative infrared brain surface blood flow monitoring during superficial temporal artery-middle cerebral artery anastomosis in patients with childhood moyamoya disease. *Child's Nerv Syst* 2008; 24:1299-1305.
 97. Newlon PG, Greenberg RP, Enas GG, Becker DP. Effects of therapeutic pentobarbital coma on multimodality evoked potentials recorded from severely head-injured patients. *Neurosurgery* 1983; 12: 613-619.
 98. Pirris SM, Pollack IF, Snyderman CH, Carrau RL, Spiro RM, Tyler-Kabara E, et al. Corridor surgery: the current paradigm for skull base surgery. *Child's Nerv Syst* 2007; 23:377-384
 99. Shallop JK, Peterson A, Facer GW, et al. Cochlear implants in five cases of auditory neuropathy: postoperative findings and progress. *Laryngoscope* 2001; 111:555-562.
 100. Shellbaas RA, Chang T, Tsuchida T, Scheer M, Riviello JJ, Abend NS, et al. The American Clinical Neurophysiology Society's Guidelines on continuous electroencephalography monitoring in neonates. *J Clin Neurophysiol* 2011; 28:611-617.
 101. Wilson L, Lin E, Lalwani A. Cost-effectiveness of intraoperative facial nerve monitoring in middle ear or mastoid surgery. *Laryngoscope* 2003; 113:1736-1745.
 102. Wijdicks EFM, Hijdra A, Young B, Bassetti CL, Wiebe S. Practice parameter: prediction of outcome in comatose survivors after cardio-pulmonary resuscitation (an evidence based review). Report of the quality standards subcommittee of the American Academy of Neurology. *Neurology* 2006; 67:203-210.
 103. Young B. Nonconvulsive seizures and electroencephalogram monitoring in the intensive care unit. *Adv Neurol* 2006; 97:221-227.