

CORTEZA PREFRONTAL HUMANA: ÁREAS 10m, 11o Y 46d CITOARQUITECTURA E IMPLICACIONES FUNCIONALES

Oscar Iván Perlaza Lozano*, Efraín Buriticá Ramírez*, John Umbarila Prieto*,
Gabriel Arteaga Díaz**, Hernán José Pimienta Jiménez***

ABSTRACT

In the present paper the cytoarchitecture of the human prefrontal cortex is presented, particularly sectors from areas 10-medial, 11-orbital and 46-lateral. Brain tissue samples were obtained from post-mortem material of five human subjects from the Instituto de Medicina Legal y Ciencias Forenses, regional Bogotá. Tissue was processed by means of immuno-histochemical procedures, with the monoclonal anti-body NeuN, which stains the total population of cortical neurons. Systematic photographic registers were performed, as well as measurements of cortical depth and the relative thickness of each layer. This data were analyzed with one way ANOVA, in order to evaluate the degree of similitude or difference among the areas considered.

The results show a pattern of laminar organization, which differs in variable degrees, from that obtained with basic cellular staining, such as Nissl. As a general trend it was found more homogeneity between cortices from orbital and medial surfaces, while the lateral surface showed different characteristics when compared with the other cortical sectors considered. The analysis of these patterns were discuss considering that the cytoarchitectonic organization may predicts the connectivity allowing to draw inferences regarding function.

Key Words: Prefrontal Cortex, Cytoarchitecture, NeuN, Human

RESUMEN

En este artículo se presenta información referente a la organización citoarquitectónica de la región prefrontal de la corteza cerebral humana; en particular, de las tres superficies que la conforman: "Medial", "orbital" y "lateral". Para obtener esta información se recogieron muestras post-mortem del Instituto de Medicina Legal y Ciencias Forenses, regional Bogotá de cinco sujetos humanos, específicamente de las áreas 10 medial, 11 orbital y 46 lateral.

Estos tejidos fueron tratados mediante procedimientos de inmunohistoquímica, para el anticuerpo monoclonal NeuN, el cual marca la población completa de neuronas corticales. De este material se realizaron registros fotográficos sistemáticos, en los cuales se practicaron mediciones tanto del espesor cortical, como del espesor relativo de cada una de sus láminas. Estos datos se sometieron a análisis de varianza de una vía, para determinar el grado de similitud o diferencia entre las distintas áreas.

Los resultados muestran patrones de organización laminar, que se diferencian en distinto grado, de las descripciones realizadas mediante tinciones celulares básicas, como la tinción de Nissl. En general se encuentra una mayor homogeneidad entre las cortezas procedentes de las superficies orbital y medial, mientras que la superficie lateral presenta características diferenciales respecto de las dos anteriores. El análisis de estos patrones, se consideró a la luz del concepto de acuerdo con el cual, la organización citoarquitectónica permite predecir los patrones de conectividad y estos a su vez permiten realizar inferencias sobre la función.

Palabras Claves: Corteza Prefrontal, citoarquitectura, NeuN.

Centro de Estudios Cerebrales. Facultad de Salud
Universidad del Valle

*Estudiante de Maestría en Neurociencias,

** Profesor Escuela de Psicología,
Estudiante de Doctorado en Neurociencias,

*** Director Centro de Estudios Cerebrales
Correspondencia: Profesor Hernán J Pimienta J
hernpim@telesat.com.co

INTRODUCCIÓN

La región prefrontal de la corteza cerebral en los primates no humanos y en el hombre, se ubica entre el polo frontal y la corteza premotora; de acuerdo con diversos estudios está compuesta por áreas heterogéneas, tanto anatómica como funcionalmente. Existe acuerdo general en atribuirle a la corteza prefrontal (CPF) las llamadas "funciones mentales superiores" (Luria, 1984; Barbas y Pandya, 1989; Carmichael y Price, 1994; Hof y col, 1995; Petrides y Pandya, 2001; Öngür y Price, 2000; Öngür y col, 2003).

En la CPF se identifican tres superficies: medial, orbital (basal) y lateral. Las funciones de la CPF dependen de las interacciones intrafrontales, de las conexiones con otras regiones corticales y con estructuras subcorticales; principalmente el estriado y el tálamo; sin embargo, a las diferentes superficies se les ha vinculado con algunas funciones particulares. De esta forma, las áreas que constituyen la cara medial se asocian con la atención, la motivación (interés) y con el control autonómico (Pandya y Yeterian, 1990; Barbas, 1991; Öngür y Price, 2000; Van Eden, 2000). La región orbitaria se relaciona con la integración sensorio-emocional, con algunos aspectos de la personalidad y con la conducta social (Damasio y col, 1985; Pandya y Yeterian, 1990; Barbas, 1991; Goldman-Rakic, 1995; Cavada y col, 2000; Öngür y Price, 2000). Por su parte a la superficie lateral se la considera fundamental en los procesos de cognitivos, memoria operativa y atención selectiva (Pandya y Yeterian, 1990; Barbas, 1991; Goldman-Rakic, 1995; Fuster, 2000).

La citoarquitectura de la corteza prefrontal se ha definido tradicionalmente con la técnica de Nissl, desde esta perspectiva en las tres superficies se observa una progresión, cuyas tendencias generales son las siguientes: en la pared medial se observan zonas alo corticales adyacentes a zonas de transición proisocorticales y extensa zonas neocorticales. El predominio de formas piramidales caracteriza a esta superficie y su extensión al giro frontal superior en la cara lateral. Las regiones orbitales incluyen corteza tipo "paleocortical", "proisocortical" e "isocortical"; esta progresión se caracteriza por una mayor granularidad y una mejor definición de las láminas corticales, a medida que se avanza en sentido rostral. Clásicamente la cara dorsolateral se ha considerado de tipo "isocortical" por tener una alta definición y homogeneidad laminar, con capas supragranulares prominentes (Zilles, 1990). Mientras las regiones dorsales presentan predominio piramidal, en las ventrales predominan las formas granulares.

La CPF humana no ha sido completamente caracterizada desde su "quimioarquitectura", especialmente en las áreas más rostrales. En los últimos años el desarrollo de técnicas inmunohistoquímicas, utilizando anticuerpos que reconocen antígenos específicos (Gittins y Harrison, 2004), ha hecho posible la marcación selectiva de subpoblaciones neuronales.

En el presente trabajo se describe y se discute información sobre la organización laminar de poblaciones neuronales en la corteza prefrontal humana, identificadas mediante el anticuerpo monoclonal "NeuN", el cual

permite la marcación, mediante la unión con proteínas del núcleo y del pericarion de estas neuronas.

Para el presente estudio se seleccionó un área representativa de cada superficie, teniendo en cuenta las descripciones realizadas en trabajos anteriores, en las cuales se tipifican las diferencias entre ellas con base en múltiples aspectos, tales como la conectividad, los correlatos clínico-patológicos y la citoarquitectura. Las áreas que se consideraron fueron las siguientes: área 10 en la superficie medial (10m) y 11 en la superficie orbital (11o), de acuerdo con la nomenclatura de Brodmann (1909); y el área 46 en la superficie dorsolateral (46d), según la nomenclatura de Walker (1940).

Barbas y Rempel-Clower (1997), luego de correlacionar la citoarquitectura y la conectividad en primates no humanos proponen que la primera es predictiva de la segunda. De aquí, la importancia de estudiar la organización laminar de las diferentes regiones de la CPF humana, cuya conectividad podría inferirse basado en su citoarquitectura.

Los datos obtenidos en este estudio permiten proponer que la organización laminar podría ser diferente a la clásicamente descrita, en particular para el área 46, la cual a la luz de los resultados obtenidos permitiría sugerir variaciones en sus patrones de conectividad.

Los resultados que se presentan en este artículo proporcionan datos cuantitativos útiles para estudios comparativos, estudios de desarrollo, así como para la identificación de los posibles cambios en condiciones patológicas.

MATERIALES Y METODOS

Tejido Cerebral

La muestra para este estudio se obtuvo de la corteza cerebral del hemisferio izquierdo de 5 sujetos (4 hombres y 1 mujer), con un rango de edad entre 22 a 75 años y un intervalo post-mortem no mayor de 12 horas. Los sujetos de quienes se tomaron las muestras no presentaban historia de enfermedades neurológicas ni psiquiátricas y no mostraron a la autopsia signos de trauma o edema cerebral.

La información se recolectó de los protocolos diligenciados por los médicos patólogos del Instituto Nacional de Medicina Legal y Ciencias Forenses de la regional Bogotá. Variables como edad, género, nivel educativo, ocupación o estrato socio-económico de los sujetos que conformaron la muestra, no se tuvieron en cuenta para los propósitos de este estudio.

Localización Externa de las Áreas Corticales

Con base en la subdivisión arquitectónica establecida por Öngür y colaboradores (2003), se establecieron los criterios de localización topográfica de las áreas prefrontales 10m y 11o. Para el área 46d se tomó como referencia la nomenclatura y ubicación establecida por Rajkowska & Goldman-Rakic (1995).

Las muestras se tomaron mediante cortes perpendiculares a la superficie cortical, en la parte externa o "cresta" de los giros corticales; obteniendo de esta manera bloques de aproximadamente 1 cm³. El tejido se liberó de las meninges y se conservó parte de la sustancia blanca.

Preservación del Tejido

Luego de obtener las muestras se lavaron durante 10 minutos en solución salina al 10%, para remover en lo posible exceso de sangre y otros agregados; a continuación se depositaron en recipientes individuales con paraformaldehído-lisina-periodato (PLP), a un pH de 7.4. Este procedimiento permite la "fijación" del tejido, preservándolo en condiciones biológicamente estables para las proteínas celulares, deteniendo los procesos de descomposición estructural. Posteriormente, los recipientes se almacenaron, manteniéndolos refrigerados a 4°C durante un periodo de 6 a 8 días.

Corte de los Tejidos

Se realizaron cortes de 50 micras de espesor, coronales al tejido, utilizando un vibrátomo (Lancer Vibratome series 1000®). Los primeros cortes se utilizaron como prueba piloto mediante tinción rápida con azul de toluidina, para comprobar la adecuada orientación del corte y la integridad del tejido; para ello, el criterio consistió en observar la corteza cerebral en su totalidad, en particular la orientación de las dendritas apicales de las células piramidales dirigidas hacia la capa I.

Inmunohistoquímica

Con las muestras de tejido seccionadas se siguió un procedimiento por medio del cual, series de 6 cortes se destinaron para la reacción inmunohistoquímica específica con el anticuerpo monoclonal NeuN (Chemicon Internacional - MAB377®), el cual reconoce antígenos específicos de las neuronas, proporcionando tinción selectiva de los núcleos y somas (Gittins y Harrison, 2004).

Inicialmente, los tejidos fueron inmersos en una solución de metanol al 30% y peróxido de Hidrógeno al 0,3%, durante 10 minutos. Seguidamente, se lavó con "Buffer" Fosfato Salino (PBS) 3 veces por 5 minutos. La adhesión

de antígenos inespecíficos fue bloqueada con suero normal de caballo (Sigma) al 1,5 %, en PBS, el cual se aplicó por 40 minutos.

Posteriormente, los tejidos se incubaron por 18 horas en NeuN diluido en PBS con Tritón al 0,5% , en una proporción de 1:2500. Al final de este período, las secciones fueron expuestas por 40 minutos, al anticuerpo secundario biotinilado (anti-ratón de caballo), diluido a 1:200 en PBS. Terminado este proceso, las muestras fueron colocadas en una solución compuesta por el complejo avidina-biotina-HRP (Vectastain Elite ABC, Vector Laboratories), durante 40 minutos adicionales, a temperatura ambiente.

Para el proceso de "revelado", los cortes fueron tratados con una solución de Diaminobencidina al 4 %, peróxido de hidrógeno al 2 % y níquel al 2 %, en PBS durante 10 minutos. Todos los pasos fueron seguidos de los correspondientes lavados en PBS, 3 veces por 5 minutos cada uno. Finalmente, el material fué montado sobre placas de vidrio "cromoaluminadas", secados, lavados en agua destilada, deshidratados progresivamente en alcoholes y xiloles, y cubiertos con "Permout" y "cubreobjetos".

Procedimiento de Registro

Se obtuvieron fotografías digitales del tejido procesado por medio de una cámara Cannon Power Shot S30®, adaptada a microscopio de luz (Olympus CH-2 Optical modelo CHS®), con lente objetivo de 10x.

Las imágenes finales, se lograron mediante fotografías consecutivas, que luego se fusionaron digitalmente con el programa Photo Stitch versión 3.1 (2000). La fusión de estos campos parciales consecutivos, permitió producir imágenes completas de la corteza cerebral, sobre las cuales se realizaron los análisis correspondientes.

Análisis de Datos

El espesor relativo de las láminas de las áreas corticales estudiadas se determinó, estableciendo el cociente entre el espesor de cada lámina sobre el espesor total de la corteza. Estos valores se obtuvieron para cada sujeto, y luego fueron promediados. El espesor relativo de las capas supragranulares e infragranulares se calculó mediante la sumatoria de los espesores relativos de las láminas II y III, y las láminas V y VI, respectivamente.

Las comparaciones entre los espesores relativos de las mismas láminas de cada una de las áreas examinadas, así como las comparaciones entre los espesores relativos de capas supragranulares e infragranulares, se realizaron mediante análisis de varianza. Todos los valores F se obtuvieron con un nivel de confianza de al menos 0.05.

RESULTADOS

Neurohistología

En las tres áreas se observa en la lámina I la presencia de formas granulares y la menor densidad neuronal de todas las láminas corticales. La capa II se caracteriza por exhibir alta densidad de formas granulares y piramidales pequeñas. En la lámina III se encontró un predominio de células piramidales que aumentan progresivamente su tamaño al alejarse de la superficie cortical y acercarse a la capa granular interna o lámina IV.

La capa IV es delgada, regular y con bordes muy claros en el área 11o, moderados en el área 10m, mientras que en el área 46d se observa una menor definición de las láminas (ver figura 1). Adicionalmente, en esta lámina se encuentran células en las formas granulares y piramidales pequeñas, con marcado predominio de las primeras.

La lámina V se identifica por su baja densidad celular y por el predominio de neuronas piramidales de tamaño igual o mayor a las de la lámina III.

Finalmente, la lámina VI presenta un límite claro y regular con la sustancia blanca, en las áreas 10m y 11o, mientras que en el área 46d los límites son menos definidos. Dentro de la población celular de la lámina VI, prevalecen las células piramidales modificadas o multiformes, cuyos procesos no tienen una dirección específica tal como las dendritas apicales de las células piramidales de las demás láminas.

Patrones Laminares definidos con NeuN

La marcación con NeuN permite distinguir entre las subpoblaciones de neuronas granulares (interneuronas) y neuronas piramidales (neuronas de proyección), las cuales sumadas corresponden a la población total de neuronas de la corteza cerebral. Por este medio es posible

discriminar claramente la disposición horizontal de estos dos grandes grupos celulares, de tal modo, que en las imágenes observadas de las áreas 10m, 46d y 11o la apariencia es "eulaminada".

En particular el porcentaje del espesor relativo de las láminas del área 10m, indican que las láminas I, II y IV son las menos prominentes y las más homogéneas: 10.98%, 8.86% y 9.00%, respectivamente (ver tabla 1). La lámina III presenta el mayor espesor, con 31.44%, seguida de la lámina VI con 23.14%, superando en conjunto la mitad del espesor cortical total. La lámina V presenta un espesor relativo correspondiente al 16.58%, ubicándose en un lugar intermedio entre las láminas más delgadas y las más gruesas. Se encontró en esta área una similitud en el espesor relativo de las láminas supragranulares (láminas II-III: 40.30%) con respecto a las infragranulares (láminas V-VI: 39.72%), como se muestra en la figura 1.

En el área 11o, las láminas supragranulares (47.85%) superan de manera estadísticamente significativa (ver tabla 1) el espesor relativo de las infragranulares (32.95%). Las láminas de menor espesor relativo en el área 11o son I, II y IV, con 11.70%, 8.23% y 7.55% respectivamente. La lámina III es la de mayor espesor (39.63%), superando considerablemente a las que le siguen en su orden, las láminas VI (19.18%) y V (13.78%), como se observa en la figura 2.

El área 46d presenta un mayor tamaño de las láminas infragranulares (45.83%) respecto a las supragranulares (36.28%), como se verifica en la tabla 1. Las láminas de menor espesor cortical relativo y mayor homogeneidad de esta área prefrontal humana son I, II y IV, con 7.83%, 7.38% y 10.08% (ver figura 2), respectivamente. La lámina más extensa corresponde a la VI, con 31.13%, similar a la lámina III con 28.90%. La lámina V ocupa un lugar intermedio entre las capas de mayor y menor espesor cortical relativo, con 14.70%.

TABLA 1. ESPESOR RELATIVO

LÁMINAS	ÁREA 10m (%)	ÁREA 11o (%)	ÁREA 46d (%)
I	10.98	11.70	7.83
II	8.86	8.23	7.38
III	31.44	39.63	28.90
IV	9.00	7.55	10.08
V	16.58	13.78	14.70
VI	23.14	19.18	31.13
SUPRAGRANULARES	40.30	47.85	36.28
INFRAGRANULARES	39.72	32.95	45.83
SUPRA vs. INFRAA	0.01	10.91*	16.21*

Comparaciones establecidas entre los espesores relativos de las capas supragranulares (láminas II - III) e infragranulares (láminas V - VI) en cada una de las áreas corticales examinadas.

*: Valores F calculados que superan el valor crítico de F para un rango de confiabilidad de 0.05, por lo tanto, señalan aquellas comparaciones en las que se encontró una diferencia estadísticamente significativa.

FIGURA 1.
ESPESOR RELATIVO DE CAPAS
SUPRAGRANULARES E INFRAGRANULARES.

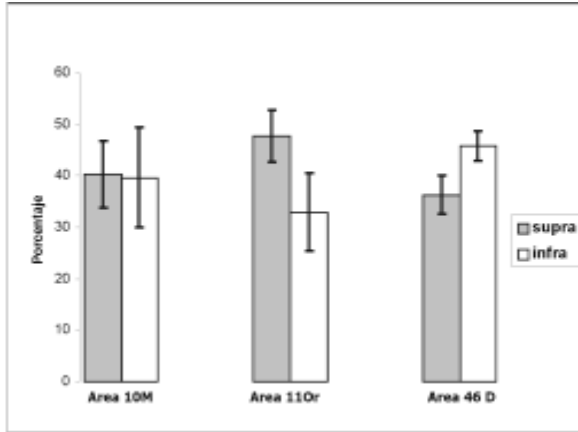
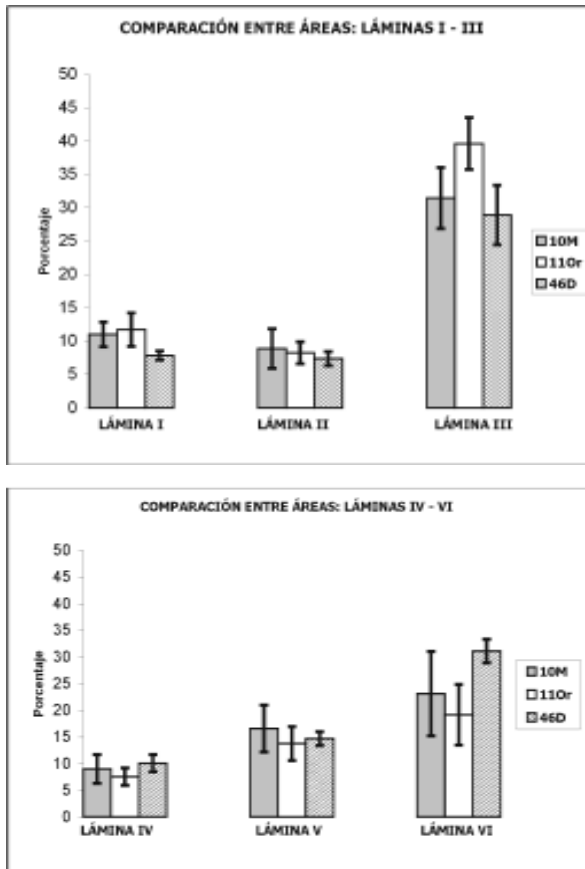


FIGURA 2.
ESPESOR RELATIVO DE LAS LÁMINAS EN CADA
UNA DE LAS ÁREAS



Comparación Entre Los Patrones Laminares Específicos

Al comparar los espesores relativos de cada una de las láminas de las áreas evaluadas, se observó que las láminas II, IV y V presentaron poca variabilidad, y ninguna de las comparaciones (entre las tres áreas o entre pares de áreas) muestran diferencias estadísticamente significativas (ver tabla 2) (Figura 3).

La lámina I, en las tres áreas consideradas mostró diferencias significativas como tendencia general; al especificar dichas diferencias en comparaciones por pares de áreas, se encontró que esta lámina es diferente entre los pares 11o - 46d y 46d - 10m, pero no en entre 10m - 11o (ver tabla 2). Es decir, la lámina I del área 46d es significativamente más pequeña que la misma lámina en las áreas 10m y 11o (ver figura 2).

En el espesor relativo de la lámina II, al igual que en las láminas IV y V, no se encontraron diferencias significativas entre las tres áreas evaluadas ni en las comparaciones entre pares de áreas.

El análisis de varianza mostró que la lámina III difiere significativamente entre las tres áreas corticales y de manera particular, entre los pares 10m - 11o y 11o - 46d (ver tabla 2). Es decir, el espesor relativo de la lámina III del área 11o es significativamente mayor al de la misma lámina en las áreas 10m y 46d (ver figura 2), pero el espesor relativo de esta lámina no es diferente entre las áreas 10m y 46d.

En la lámina VI se encontraron diferencias entre las tres áreas evaluadas, pero solo la comparación entre el par 11o - 46d evidencia diferencias estadísticamente significativas (ver tabla 2). Por lo tanto, el espesor relativo de la lámina VI del área 46d es significativamente mayor que el de la misma lámina en el área 11o, pero no al del área 10m. Así mismo, las áreas 10m y 11o no presentan diferencias significativas en el espesor relativo de su lámina VI.

En resumen, el análisis de varianza del promedio de los porcentajes muestra una diferencia significativa en el espesor relativo de las láminas I, III y VI, así como de las capas supragranulares entre las tres áreas estudiadas. Las áreas 10m y 11o, solo difieren en el espesor relativo de su lámina III. Las áreas 11o y 46d presentan diferencias notables en las láminas I, III y VI, y en las capas tanto supragranulares como infragranulares. Al comparar las áreas 46d y 10m, se encontró que solo difieren en el espesor relativo de la lámina I.

TABLA 2. ANÁLISIS DE VARIANZA DEL ESPESOR RELATIVO

	10m vs. 11o vs. 46d	10m vs. 11o	11o vs. 46d	46d vs. 10m
LÁMINA I	5.07*	0.25	8.93*	10.16*
LÁMINA II	0.53	0.15	0.76	0.90
LÁMINA III	6.75*	8.06*	13.08*	0.71
LÁMINA IV	1.43	0.88	4.87	0.49
LÁMINA V	0.83	1.14	0.29	0.67
LÁMINA VI	4.11*	0.70	15.30*	3.74
SUPRA (II-III)	4.80*	3.59	13.66*	1.18
INFRA (V-VI)	2.89	1.30	10.25*	1.43

*: Valores F calculados que superan el valor crítico de F para un rango de confiabilidad de 0.05, por lo tanto, señalan aquellas comparaciones en las que se encontró una diferencia estadísticamente significativa.

DISCUSIÓN

Citoarquitectura de la Corteza Prefrontal

Citoarquitectónicamente, la CPF es una región heterogénea conformada por sectores granulares, disgranulares y agranulares definidos por el grado de desarrollo de la lámina IV, el cual se expresa en la clara separación de las láminas III y V. Según Barbas y Rempel-Clover (1997), la lámina IV es la más variable del lóbulo frontal en los primates. Esta organización se considera el resultado de dos progresiones evolutivas de la corteza cerebral propuestas por Sanides (1970, en: Pandya et al, 1989), y más tarde corroboradas en los trabajos citoarquitectónicos de Barbas y Pandya (1989).

Una de estas progresiones, la "paleocortical", con predominio granular, cursa desde la corteza olfatoria hasta la superficie ventrolateral de los hemisferios cerebrales; la otra, la "arquicortical", con predominio piramidal, se origina en la formación hipocampal y cursa por la cara medial de los hemisferios hasta la superficie lateral. De esta forma, los dos principales tipos de células de la corteza, piramidales y granulares, coexisten en las diferentes regiones corticales; en algunos casos con predominio de una de las dos tendencias. El grado de granularidad o piramidalidad de la corteza, sin ser el lóbulo frontal la excepción, da indicios de su origen y es fundamental para establecer correlaciones con el patrón de conexión, el cual solo ha podido ser estudiado con precisión en primates no-humanos.

La tendencia paleocortical está involucrada con la función sensorial, en la identificación de objetos o estímulos, es decir, respondería al "qué"; mientras que la tendencia arquicortical relacionada con el procesamiento de información espacial, respondería al "dónde" (Sanides, 1970; Yeterian y Pandya, 1991).

Las variaciones en la definición laminar de las capas granulares de las áreas corticales estudiadas podrían explicarse a partir de la especificidad de la técnica utilizada (ver figura 3). Convencionalmente la tinción de Nissl ha sido empleada para determinar patrones de organización y definición laminar y celular, no obstante, esta tinción no solo marca neuronas sino también la población de células gliales, causando dificultad en la distinción entre glías y neuronas pequeñas, particularmente en las capas granulares. Según Gittins y Harrison (2004) la inmunohistoquímica con NeuN, dado su carácter de marcador neuronal selectivo, proporciona mayor confiabilidad en el marcaje de la población neuronal total y en la determinación del nivel de definición laminar. Eventualmente los nuevos estudios inmunohistoquímicos que utilizan NeuN, como el presente, podrían discrepar en algunos aspectos frente a los hallazgos arquitectónicos obtenidos con base en otras técnicas.

Los resultados del presente estudio muestran que no hay diferencias significativas, entre una y otra área, en el tamaño relativo de la lamina IV. Sin embargo, el nivel de diferenciación de la lamina IV en el área 46d es menor al de las áreas 11o y 10m (ver figura 3), contrario a lo esperado según la progresión de los trenes evolutivos y la tipificación hecha por Barbas y Rempel-Clover (1997).

De acuerdo con los estudios inmunohistoquímicos en primates, las áreas insulares rostrales, y la porción posterior de las áreas orbitofrontales son agranulares, es decir, carecen de la capa IV (granular interna) y poseen láminas V y VI prominentes. En la misma superficie orbitofrontal, hay una zona de transición, caracterizada por una lámina IV incipiente y conformada por los sectores disgranulares de las áreas 12/47, 13 y 14. Hacia el polo frontal, las cortezas exhiben una capa IV bien

definida, con un predominio de células granulares o interneuronas; aquí se pueden incluir las áreas 10 orbital, 11, y 12/47 en su porción lateral y rostral (Dombrowski y col, 2001; Öngür y Price, 2000). En el presente estudio, se halló que el área 11o exhibe una lamina IV bien definida, lo cual concuerda con la caracterización hecha por Dombrowski y col (2001) sobre las áreas granulares de la superficie orbitofrontal.

La CPF medial se caracteriza por presentar áreas posteriores agranulares con pobre definición de sus láminas; mientras las áreas más anteriores, incluyendo la 10, que abarca una amplia zona de la pared medial, presenta en sentido postero-anterior un mayor nivel de definición laminar y granularidad (Öngür y col, 2003), tal como se encontró en el área 10m de los sujetos humanos del presente trabajo.

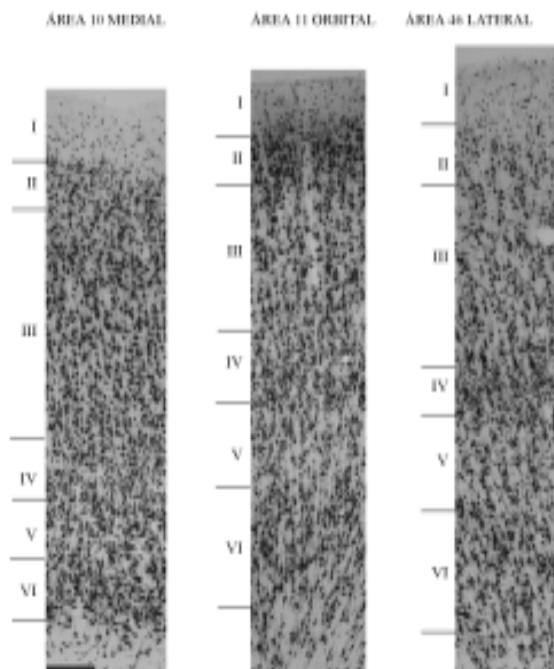
En humanos, no se registran antecedentes de estudios inmunohistoquímicos que describan el espesor relativo de las láminas del área 10m. Dombrowski y col (2001) determinaron a partir de la tinción de Nissl, que las capas supragranulares de los macacos no difieren significativamente en espesor, respecto de las capas infragranulares. Los datos sobre el área 10m que se originan del presente trabajo, corresponden con el equilibrio de capas supragranulares versus capas infragranulares (ver tabla 1 y figura 1) descritas en monos por Dombrowski y col (2001).

De las tres caras de la CPF, se ha considerado que la dorsolateral es la más homogénea y se caracteriza por tener el mayor nivel de definición laminar, una lámina IV prominente y mayor densidad supragranular (en capas II y III) (Dombrowski y col, 2001); sin embargo, los datos aquí obtenidos a partir del estudio del área 46d con NeuN sugieren una organización distinta, donde las capas infragranulares son más prominentes (ver tabla 1 y figura 1) y la diferenciación laminar se halla en un nivel inferior al de las áreas de las caras orbital y medial estudiadas (ver figura 3).

Implicaciones Funcionales

A las particularidades de la organización laminar de la región prefrontal subyacen ciertas implicaciones funcionales. Los estudios de conectividad cortico-cortical intra e interhemisférica han establecido que las láminas II/III o capas supragranulares son las que realizan este tipo de conexiones (Barbas y Rempel-Clower, 1997). Según los datos del presente estudio, el área 11o exhibe capas supragranulares prominentes, especialmente la capa III, la cual es la de mayor espesor frente a las demás láminas. Las características señaladas con anterioridad

FIGURA 3. COMPARACIÓN DEL ESPESOR CORTICAL Y LA DISTRIBUCIÓN LAMINAR DE TRES ÁREAS PREFRONTALES HUMANAS



De izquierda a derecha, las áreas prefrontales humanas 10 medial, 11 orbital y 46 dorsal. La barra en la parte inferior izquierda de la figura es para las tres fotos, = 200 μ m.

hacen pensar que el área 11o es una región asociativa, esencialmente de integración supramodal, puesto que la mayoría de aferentes y eferentes cortico-corticales llegan y se originan respectivamente, en las láminas II/III. Es decir, que el área 11o se conecta principalmente con otras áreas corticales asociativas tanto adyacentes como de otras regiones de la corteza cerebral ipsi y contralaterales. Esto concuerda con los estudios de conectividad realizados en primates no-humanos donde se evidencia una alta conectividad entre la corteza frontopolar y otras áreas prefrontales posteriores (Barbas y Rempel-Clower, 1997; Cavada y col, 2000).

Dado que las capas supragranulares superan en tamaño a las infragranulares, se presupone que esta región de la corteza orbitofrontal no se comporta de la misma manera que las áreas orbitales posteriores a ella. Barbas y Rempel-Clower (1997) plantearon un modelo de conectividad corticocortical que permite predecir el tipo de cortezas con las que se conecta una región específica, de acuerdo al nivel de granularidad y diferenciación laminar. Según este modelo y la descripción de la organización laminar hecha en el presente trabajo, el área 11o corresponde al tipo de corteza "eulaminada II", o sea, con seis láminas claramente definidas y acentuadas capas supragranulares que se proyectan predominantemente a las capas infragranulares de las

cortezas tipo "disgranular" y "agranular" (cortezas orbitales posteriores); estas a su vez, envían contingentes de axones desde las capas infragranulares a las capas supragranulares del área 11.

Las regiones posteriores de la superficie orbital reciben información sensorial olfatoria, gustativa, visual, somatosensorial y visceral, así como información emocional proveniente del sistema límbico (Öngür y Price, 2000). Es decir, el área 11 recibe información sensorial y emocional altamente procesada que podría vincularla en un papel eminentemente integrador de las experiencias sensoriales y emocionales con elementos cognitivos aportados por las áreas más rostrales y laterales de la misma CPF. Estas últimas se conectarían recíprocamente con el área 11 a través de las capas supragranulares. Probablemente la razón por la cual las capas supragranulares del área 11 son notablemente más grandes que las infragranulares, es el origen y recepción en las primeras de una fuerte conectividad con cortezas orbitales posteriores y anteriores, y con la corteza prefrontal medial.

Por otra parte, en los datos obtenidos mediante este estudio se encontró que los patrones de organización laminar del área 10m y el área 11o difieren en un grado mucho menor de lo que sucede con relación al área 46d. Algunos autores han propuesto una subdivisión del área 11 en las porciones orbitolateral y orbitomedial (Öngür y col, 2003); la primera, ligada a la red orbital, integrando la información procedente de las áreas posteriores de esta superficie; la segunda, enlazaría la red orbital con la red medial a la cual pertenece el área 10m, la cual podría jugar un papel similar al área 11o pero en la pared medial, lo que explicaría la ausencia de diferencias significativas entre estas dos áreas.

Algunos autores consideraron que la CPF solo tenía un rol supresor de las expresiones autonómicas y emocionales, sin embargo, con el aporte de diversos estudios (Fuster, 1989 en: Van Eden y col., 2000 ;Damasio, 1994) hoy se sabe que la CPF, en especial la superficie medial, realiza un trabajo integrador autonómico y comportamental, dadas sus conexiones con centros autonómicos como el hipotálamo, el tallo cerebral y la medula espinal. Dicha conectividad involucra a la corteza prefrontal medial en funciones tales como la respiración, el ritmo cardiaco, la presión sanguínea, la motilidad gastrointestinal y la nocicepción.

Esto proporciona una relación entre las "funciones mentales superiores" y la información del medio interno y externo con las cuales se pueden realizar adaptaciones autonómicas y emocionales que modulan y seleccionan

el comportamiento adecuado (Van Eden, 2000). En este contexto la disposición equilibrada entre laminas supragranulares e infragranulares sugiere un papel integrador del área 10 medial.

Dada la conectividad descrita del área 46 en primates no-humanos y los hallazgos citoarquitectónicos con la tinción de Nissl, es de esperar que en esta área cortical las capas supragranulares sean más prominentes que las infragranulares. Sin embargo, esto no fue lo que se observó en el actual trabajo. La presencia en el área 46d humana, de capas infragranulares prominentes quizá esta relacionada con la necesidad de llevar a cabo un mayor control subcortical con el fin de gobernar las entradas sensoriales, especialmente las entradas talámicas a través de la lámina VI, en pro de los mecanismos de recuperación y manipulación de la información, y de los procesos de atención.

Las nuevas técnicas que emplean marcadores selectivos para poblaciones neuronales proporcionan mayor precisión en la determinación de la organización laminar de las regiones corticales estudiadas. Así mismo, dicha organización sumada a los estudios cuantitativos de subpoblaciones celulares de la corteza permitirá establecer la disposición de estas subpoblaciones y su conectividad intrínseca, como también predecir la conectividad corticocortical de cada región y por ende, su funcionalidad.

AGRADECIMIENTOS: Los autores desean expresar su agradecimiento al Instituto de Medicina Legal y Ciencias Forenses Regional Bogotá por el suministro de los especímenes. A la Vicerrectoría de Investigaciones de la Universidad del Valle por el apoyo financiero . A Colciencias por el apoyo a través del programa de jóvenes investigadores. A la Dra Martha Isabel Escobar por el apoyo en los protocolos de inmunohistoquímica y por la revisión crítica del manuscrito y a la Dra Liliana Villamil por su apoyo técnico.

REFERENCIAS

- Barbas, H. (1992) Architecture and cortical connections of the prefrontal cortex in the rhesus monkey. *Advances in Neurology*, 57: 91 - 115
- Barbas, H.; Pandya, D.N. (1989) Architecture intrinsic connections of the prefrontal cortex in the rhesus monkey. *The Journal of Comparative Neurology*, 286: 353 - 375
- Barbas, H.; Henion, T.H.H.; Dermon, C.R. (1991) Diverse thalamic projections to the prefrontal cortex in the rhesus monkey. *The Journal of Comparative Neurology*, 313: 65 - 94

- Barbas, H.; Rempel-Clower, N. (1997) Cortical structure predicts the patterns of corticocortical connections. *Cerebral Cortex*, 7: 635 - 646
- Carmichael, S.T.; Price, J.L. (1994) Architectonic subdivision of the orbital and medial prefrontal cortex in the macaque monkey. *The Journal of Comparative Neurology*, 346: 366 - 402
- Cavada, C.; Compañy, T.; Tejedor, J.; Cruz-Rizzolo, R. J.; Reinoso-Suarez, F. (2000) The anatomical connections of the macaque monkey orbitofrontal cortex. A Review. *Cerebral Cortex*, 10: 220 - 242
- Damasio, A.R. (1994) *Descartes' Error: Emotion, Reason, and the Human Brain.*, New York: Putman.
- Dombrowski, S.M.; Hilgetag, C.C.; Barbas, H. (2001) Quantitative architecture distinguishes prefrontal cortical systems in the rhesus monkey. *Cerebral Cortex*, 11: 975 - 988
- Escobar, M.I.; Palomino, J.C.; Arévalo, M.; Pimienta, H.J. (1998) Dorsolateral prefrontal cortex of the Owl monkey: a qualitative and quantitative Nissl and GABA immunostaining study. *Alzheimer's Disease Review*, 3: 57 - 62
- Fuster, J.M. (1989) en: Van Eden, C.G.; Buijs R.M. (2000) *Functional Neuroanatomy of the Prefrontal Cortex: Autonomic Interactions.* Progress in Brain Research, 126: 49-62
- Fuster, JM (2000). *Executive Frontal Functions.* Experimental Brain Research, 133: 66-70.
- Gittins, R.; Harrison, P.J. (2004) Neuronal density, size and shape in the human anterior cingulate cortex: a comparison of Nissl and NeuN staining. *Brain Research Bulletin*, 63: 155 - 160
- Groenewegen, H.J.; Uylings, H.B.M. (2000) The prefrontal cortex and the integration of sensory, limbic and autonomic information. *Progress in Brain Research*, 126: 3 - 23
- Hof, P.R.; Mufson, E.J.; Morrison, J.H. (1995) Human orbitofrontal cortex: cytoarchitecture and quantitative immunohistochemical parcellation. *The Journal of Comparative Neurology*, 359: 48 - 68
- Luria, A.R. (1984) *El Cerebro en Acción.* Martinez-Roca, Barcelona.
- Öngür, D.; Price, J.L. (2000) The organization of networks within the orbital and medial prefrontal cortex of rats, monkeys and humans. *Cerebral Cortex*, 10 (3): 206 - 219
- Öngür, D.; Ferry, A.T.; Price, J.L. (2003) Architectonic subdivisions of the human orbital and medial prefrontal cortex. *The Journal of Comparative Neurology*, 460: 425 - 449
- Pandya, D.N.; Yeterian, E.H. (1990) Prefrontal cortex in relation to other cortical areas in rhesus monkey: architecture and connections. *Progress in Brain Research*, 85: 63 - 94
- Petrides, M.; Pandya, D.N. (1999) Dorsolateral prefrontal cortex: comparative cytoarchitectonic analysis in the human and the macaque brain and corticocortical connection patterns. *European Journal of Neuroscience*, 11: 1011 - 1036
- Petrides, M.; Pandya, D.N. (2001) Comparative cytoarchitectonic analysis of the human and the macaque ventrolateral prefrontal cortex and corticocortical connection patterns in the monkey. *European Journal of Neuroscience*, 16: 291 - 310
- Pimienta, H.J.; Escobar, M.I.; Palomino, J.C.; Quijano, M.C. (1999) Corteza prefrontal: un mosaico evolutivo, estructural, funcional y clínico. En: *Primates, evolución e identidad humana* (Muñoz, J.; Serrano, C., ed.) pp. 73 - 82
- Rajkowska, G.; Goldman-Rakic, P.S. (1995) Cytoarchitectonic definition of prefrontal areas in the normal human cortex. I. Remapping of areas 9 and 46 using quantitative criteria. *Cerebral Cortex*, 5: 307 - 322
- Sanides, F. (1969) Comparative architectonics of the neocortex of mammals and their evolutionary interpretation. En: *Dorsolateral prefrontal cortex of the Owl monkey: a qualitative and quantitative Nissl and GABA immunostaining study* (Escobar, M.I.; Palomino, J.C.; Arévalo, M.; Pimienta, H.J.). *Alzheimer's Disease Review*, 3: 57 - 62
- Van Eden, C.G.; Buijs R.M. (2000) *Functional Neuroanatomy of the Prefrontal Cortex: Autonomic Interactions.* Progress in Brain Research, 126: 49-62
- Walker, A.E. (1940) A cytoarchitectural study of the prefrontal area of the macaque monkey. *The Journal of Comparative Neurology*, 73: 59 - 86
- Yeterian, E.H.; Pandya, D.N. (1994) Laminar origin of striatal and thalamic projections of the prefrontal cortex in rhesus monkeys. *Experimental Brain Research*, 99 (3): 383 - 398
- Zilles, K. (1990) Cortex. En: *The Human Nervous System* (Paxinos G., ed.), pp. 757 - 802