

---

## Artículos Originales

---

# Estandarización de una técnica de inyección de resinas poliéster para el estudio de la vasculatura cerebral

Jaime Otoniel Ayala<sup>1,5</sup>, Luis Ernesto Ballesteros<sup>2,5</sup>, Diana Carolina Suárez<sup>3,5</sup>, Pedro Luis Forero<sup>1,4,5</sup>

### RESUMEN

**Introducción:** La enfermedad cerebrovascular en nuestro medio tiene una alta tasa de morbilidad y mortalidad. Dentro de las técnicas anatómicas utilizadas para el estudio de la irrigación de diversas estructuras y órganos se destaca la inyección de látex neopreno, acetato de vinilo y de diferentes polímeros tipo silicona, seguida de corrosión parcial o total de las estructuras anatómicas. Para poder establecer el patrón de irrigación de una muestra de población colombiana se desarrolló una técnica de inyección de resinas tipo poliéster. **Materiales y métodos:** Para la implementación de la técnica se analizaron 122 encéfalos de sujetos mestizos de sexo masculino provenientes de la ciudad de Bucaramanga, Colombia. Las edades de los sujetos variaron entre los 15 y 65 años que no presentaban ninguna patología que comprometiera el sistema nervioso. El procedimiento incluyó la cateterización de las arterias carótida interna (ACI) y vertebral en forma bilateral, lavado y prefijado del lecho vascular con 100 cc de formaldehído al 10% y la posterior inyección de 100 cc de resina de poliéster impregnada de color rojo mineral. **Conclusiones:** Esta técnica económica permite por medio de la fácil manipulación de las muestras, conservar las características anatómicas de los vasos sanguíneos, su apariencia, relaciones estructurales externas, lo cual es de gran relevancia en la evaluación de las diferentes alteraciones. *Salud UIS 2007; 39: 169-174*

**Palabras Clave:** Compuestos de silicona; vasos sanguíneos, resinas acrílicas, sistema nervioso central, circulación sanguínea

### ABSTRACT

**Introduction:** The Vascular-Brain disease in our media has a high rate of morbidity and mortality. Among the anatomical techniques used for the study of the irrigation of diverse structures and organs, there is highlighted the injection of neoprene latex, vinyl acetate and different silicone-like polymers, followed by partial or total corrosion of the anatomical structures. In order to establish the pattern of irrigation of a sample of Colombian population, a technique of injection of polyester-like resins was developed. **Materials and methods:** For the implementation of the technique 122 brains were analyzed belonging to male crossbred subjects, natives from Bucaramanga, Colombia. The age of the subjects ranged between 15 and 65 years who did not show any pathology that jeopardize the nervous system. The procedure included the catheterization of the internal carotid artery (ICA) and vertebral artery bilaterally, washing and default of vascular bed with 100 cc Formaldehyde 10%, and the subsequent injection of 100 cc Polyester resin impregnated with red ore. **Conclusions:** This economic technique allows through the easy manipulation of the samples, to keep the anatomical characteristics of the blood vessels, its appearance, structural external relations, which is very relevant in the evaluation of different alterations. *Salud UIS 2007; 39: 169-174*

**Keywords:** Silicon compounds, blood vessels, acrylic resins, central nervous system, blood circulation

1. MD, Profesor Asociado, Departamento Ciencias Básicas Médicas, Universidad Industrial de Santander, Bucaramanga, Santander, Colombia
2. MD, Profesor Titular Departamento Ciencias Básicas Médicas, Universidad Industrial de Santander, Bucaramanga, Santander, Colombia
3. Estudiante Bacteriología y Laboratorio clínico, Universidad Industrial de Santander, Bucaramanga, Santander, Colombia
4. MD, Especialista en Patología Instituto Nacional de Medicina Legal y Ciencias Forenses, Regional Nororiente.
5. Universidad Industrial de Santander, Colombia, Grupo de Variaciones Anatómicas

**Correspondencia:** Dr. Jaime Otoniel Ayala Pimentel, Departamento de Ciencias Básicas, Escuela de Medicina, Facultad de Salud, Carrera 32 # 29-31. Bucaramanga. E-mail: [jayala@uis.edu.co](mailto:jayala@uis.edu.co)

**Recibido:** Diciembre 21 de 2007 - **Aceptado:** Abril 30 de 2008

## INTRODUCCIÓN

En Colombia las enfermedades que afectan la vasculatura del sistema nervioso central ocasionan una alta tasa de mortalidad. Por lo cual es relevante el estudio morfológico de las estructuras que irrigan el encéfalo en nuestra población, para así buscar una solución a este problema de salud pública<sup>1</sup>.

En diversos estudios se ha comprobado el papel que desempeña la variabilidad en la presentación, calibre y agenesia de algunos componentes del círculo arterioso del cerebro (CAC) o círculo de Willis y de las arterias cerebrales en el desencadenamiento de la enfermedad cerebrovascular o incluso con la muerte súbita<sup>2-5</sup>; además de ser un sistema con una compleja red de colaterales y de variaciones anatómicas lo cual dificulta más su estudio<sup>6-10</sup>.

Desde el siglo pasado se han desarrollado múltiples técnicas, entre las que se destacan la inyección con tinta china, mercurio, gelatina, látex neopreno y vinil, para poder visualizar y describir en detalle la irrigación de diversas estructuras y órganos<sup>11-14</sup>. Estos trabajos han alcanzado en los últimos años un mayor desarrollo a partir de la plastinación, técnica desarrollada por el alemán Von Hagens, la cual permite preservar material orgánico, reemplazando el agua y lípidos de los tejidos por polímeros curables, tales como resinas elásticas de silicona ó rígidas tipo poliéster o epóxicas. Con su desarrollo se ha logrado conservar cadáveres y piezas anatómicas con fines didácticos y académicos, sin que ellas pierdan sus detalles anatómicos proporcionando información detallada y una visión tridimensional de las estructuras<sup>14-19</sup>.

Con el propósito de investigar la anatomía del sistema circulatorio del encéfalo, en la Universidad Industrial de Santander se desarrolló una técnica de inyección de resinas tipo poliéster, la cual fue estandarizada e implementada en una muestra de población mestiza proveniente de la ciudad de Bucaramanga.

## MATERIALES Y MÉTODOS

### Muestra Anatómica

Se utilizaron 122 encéfalos obtenidos como material de autopsia medicolegal de especímenes cadavéricos del género masculino, con edades entre 16 y 65 años, sin evidencia de haber fallecido por traumatismo directo o patologías que comprometieran al sistema nervioso central.

### Materiales para la obtención del polímero

Los materiales utilizados en el presente estudio fueron los siguientes:

Resina poliéster insaturada de viscosidad media Palatal E 210® (obtenida en Basf, Colombia) ó Cristalar 821® (obtenida en Andercol, Colombia) ó Poliser P- 2100® (obtenida en Suin, Colombia). Como monómero se utilizó estireno; como acelerante el octoacto de cobalto al 6% y como catalizador el peróxido de metiletilcetona (MEK) todos obtenidos en Basf, Andercol o Suin.

Los anteriores componentes se tomaron en las siguientes proporciones: 90% de Palatal E 210 ó Cristalar 821 ó Poliser P- 2100; 9,8% de estireno, los cuales se agitaron con una varilla de vidrio hasta formar una mezcla homogénea, luego se adicionó 0,2% de octoacto de cobalto al 6% agitando continuamente hasta obtener su dilución. Esta resina recibe el nombre de preacelerada y solo precisa de la adición de un catalizador para que inicie la reacción de polimerización (fraguado o endurecimiento), por medio de la cual toma una apariencia sólida.

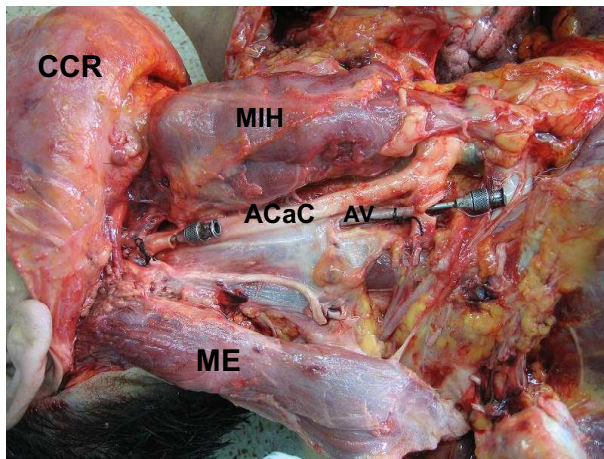
### Tiempo de polimerización y obtención del volumen del catalizador

Tiempo de Polimerización: La inyección de resinas tipo poliéster en las estructuras vasculares del encéfalo se realizó en un promedio de 30 minutos. Este tiempo fue fijado en la autopsia medicolegal para realizar la exéresis del encéfalo, sin causar trastornos de tipo administrativo en lo relacionado al tiempo de entrega del cadáver.

Volumen de catalizador: Para conocer el volumen óptimo del catalizador que polimerice en el tiempo señalado la solución de resina poliéster preacelerada, se realizó el siguiente protocolo de estandarización: A 100 ml de resina poliéster preacelerada colocados en ocho (8) vasos de precipitado se agregaron volúmenes crecientes (de 0,50 a 3,5 ml) de catalizador MEK. Este experimento fue repetido tres veces y los tiempos de polimerización obtenidos se promediaron. Se calcularon las diferencias secuenciales de tiempo ( $\Delta t$ ) asociadas a los cambios en volumen de catalizador ( $\Delta v$ ). Con estos resultados se construyó la gráfica del punto de equivalencia, por medio de la cual se determinó el volumen de MEK que reacciona en forma completa con el volumen de resina poliéster preacelerada utilizado, y que permite alcanzar el tiempo de polimerización requerido<sup>20-21</sup>.

## Procedimiento para la obtención de las muestras

En los 122 especímenes cadavéricos se realizó cateterización de las arterias carótida interna (ACI) y vertebral en forma bilateral, (Figura 1). El lecho vascular fue lavado y prefijado con 100 cc de formaldehído al 10%, posteriormente la arterias ACI y vertebral izquierdas fueron ligadas y se realizó perfusión a través de los vasos contralaterales con una inyección de 100 cc. de resina de poliéster preacelerada impregnada con rojo mineral (Sandoz, Suiza), a la cual se le adicionó el volumen considerado como óptimo de MEK. Posteriormente se efectuó el procedimiento de abordaje para obtener la muestra anatómica, el cual incluyó: incisión biauricular del escalpo, separación de colgajos parietofrontal y parietooccipital, incisión horizontal de la calvaria y de la duramadre y liberación y extracción de la masa encefálica de la bóveda craneal.



**Figura 1.** Proceso de canalización de los vasos carotídeos y vertebrales, para la posterior inyección de la resina poliéster. Observe las arteria vertebral y carótida interna con cánulas metálicas en su interior. CCR Colgajo Cervical Reclinado; MIH Músculos Infrahoideos; ACaC Arteria Carótida Común; ME Músculo Esternocleidomastoideo; AV Arteria Vertebral.

Luego la muestra fue dejada en fijación con formaldehído al 10% durante 10 días, después de los cuales se realizó la limpieza y la disección de la vasculatura con pinzas histológicas de punta muy fina con la ayuda de una lupa de 4X con autoiluminación, magnifier lamp model N. 8066, AC 110V – 60 Hz 22 W. Bulb type: 22 W 610q. Los especímenes fueron fotografiados con una cámara digital Sony DSC–F828.

Consideraciones éticas: esta investigación fue realizada de acuerdo a las normas nacionales vigentes (decreto 008430 de 1993) y fue catalogada como una investigación con riesgo menor al mínimo.

## RESULTADOS

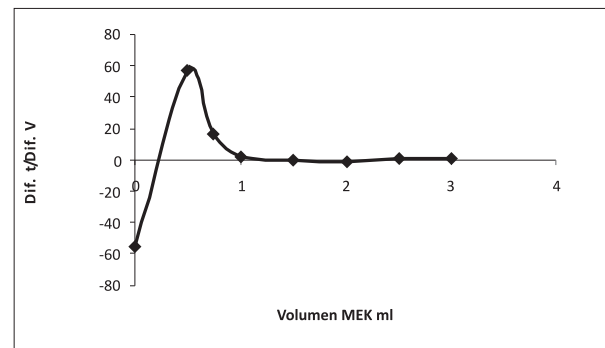
### El volumen de catalizador MEK utilizado fue de 0,5 ml

Para los volúmenes de MEK de 0,5 a 1ml se presentó una reducción considerable en los tiempos de polimerización, mientras que en los volúmenes superiores a 1ml los tiempos tendieron a ser similares. (Tabla 1). Se encontró que 0,55 ml fue la cantidad necesaria de catalizador MEK que se requirió para que los 100 ml de resina poliéster polimericen de manera adecuada (Figura 2).

**Tabla 1.** Tiempos de polimerización de resina de poliéster preacelerada con diferentes concentraciones de catalizador MEK. Los resultados muestran el promedio de tiempo tres experimentos  $\pm$  DE.

Muestra	Volumen de MEK <sup>a</sup> (ml)	Tiempo (min) $\pm$ DE <sup>b</sup>
1	0.50	27,66 $\pm$ 3.75
2	0.74	14,21 $\pm$ 2.07
3	1	9,89 $\pm$ 0.98
4	1.5	8,91 $\pm$ 0.51
5	2	8,94 $\pm$ 1.04
6	2.5	9,56 $\pm$ 1.13
7	3	9,16 $\pm$ 0.86
8	3.5	9,01 $\pm$ 0.73

<sup>a</sup>: metiltilcetona; <sup>b</sup>: desviación estándar.



**Figura 2.** Determinación del punto de equivalencia, con el que se establece el volumen de MEK que reacciona en su totalidad con los 100 ml de resina preacelerada. En las abscisas se registra el volumen del catalizador MEK mientras que en las ordenadas  $\Delta t/\Delta v$ .  $\Delta t$ : diferencias secuenciales de tiempo;  $\Delta v$ : cambios en volumen de catalizador.

El volumen de catalizador necesario obtenido se interpoló con los resultados de la Tabla 1, encontrándose que correspondían para un tiempo de polimerización de 23 minutos.



Estos datos sirvieron de base para modificar los volúmenes de acuerdo a los diferentes requerimientos, que como en nuestro caso el tiempo para la extracción del encéfalo era de 30 minutos, la cantidad de catalizador respectivo correspondió a 0,48 ml, volumen que para fines prácticos se aproximó a 0,5 ml.

**Resultados de la extracción de la muestra anatómica**

Después de la perfusión de los encéfalos con la resina estandarizada, se consiguió su polimerización a los 30 minutos de realizada la inyección por las arterias carótida común y vertebral. Con la implementación del previo lavado vascular con formaldehído, se logró la fácil exéresis y posterior limpieza del encéfalo y mejor preservación del tejido nervioso. Las estructuras inyectadas se pudieron identificar en forma fácil valorándose en detalle su expresión morfológica (Ver figura 3) y las diferentes alteraciones patológicas (Ver figura 4).

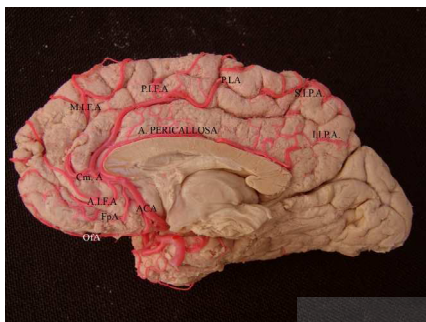


Figura 3. Cara medial de un hemisferio cerebral derecho profundida con resina poliéster, donde se observan las ramas de la arteria cerebral anterior. OFA orbitofrontal; FpA frontopolar; calloso marginal CmA; arterias frontales internas anterior (AIFA) media (MIFA) y posterior (PIFA); PLA arteria del lobulillo paracentral y los ramos parietales internos superior (SIPA) e inferior (IIPA).

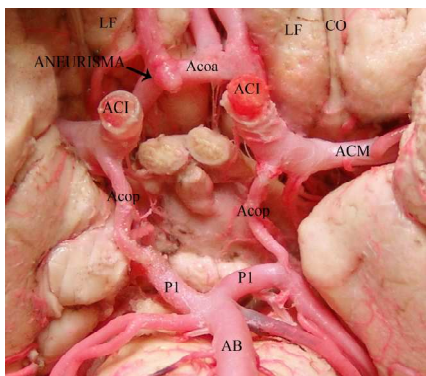


Figura 4. Arterias del círculo arterial del cerebro inyectadas con resina poliéster, donde se evidencia aneurisma de la Arteria Cerebral Anterior. LF Lóbulo Frontal; ACI Arteria Carótida Interna; AcoA Arteria Comunicante Anterior; ACoP Arteria Comunicante Posterior; P1 Segmento de Arteria Cerebral Posterior; AB Arteria Basilar.

Dentro de los especímenes evaluados se encontró duplicación, hipoplasias, agenesia y dilataciones aneurismáticas de las arterias que configuran el CAC y de los primeros segmentos de las arterias cerebral anterior, media y posterior.

El prefijado y la inyección de resina poliéster sintética impregnada de colorante permitieron identificar pequeños vasos, su trayectoria y territorios irrigados. (ver figura 5)

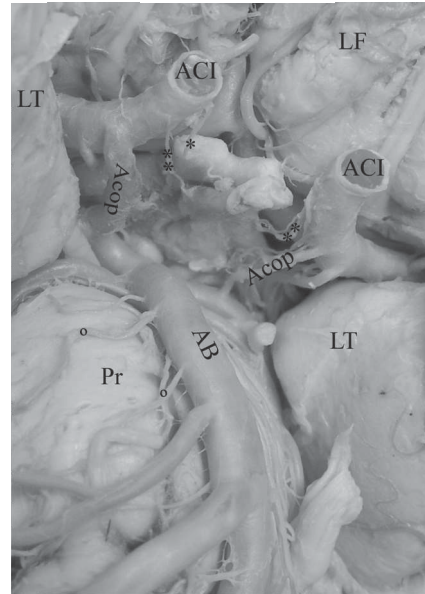


Figura 5. Perforación de microvasculatura derivada de vasos sanguíneos de la base del encéfalo. Se observan las arterias hipofisarias superiores (\*) e inferiores (\*\*) emergiendo de la arteria carótida interna y pontinas (°) emergiendo de la arteria basilar. LF Lóbulo Frontal; LT Lóbulo Temporal; ACI Arteria Carótida Interna; ACoP Arteria Comunicante Posterior; AB Arteria Basilar, Pr protuberancia.

**DISCUSIÓN**

El conocimiento de las estructuras anatómicas es clave para entender su funcionamiento, obtener criterios para el diagnóstico de las distintas patologías y proponer pautas de tratamiento. El modelo vascular del círculo arterioso del cerebro y de las arterias del cerebrales ha sido claramente descrito, como un patrón usual de expresión, al cual se le suman numerosas variaciones relacionadas con su origen, longitud, diámetros, territorios que irrigan o incluso la ausencia o múltiple presencia de las estructuras que lo constituyen; características anatómicas que determinan evidentes modificaciones del flujo sanguíneo cerebral con sus implicaciones clínicas<sup>22-23</sup>.

Realizar estudios de tipo neuroimagenológico en pacientes vivos y sin ninguna patología del sistema vascular, es

de muy alto costo en nuestro medio. Es por esto que se buscó una técnica tridimensional con la cual se reconozca el doble sistema arterial que irriga el encéfalo, sus ramas superficiales y perforantes para los territorios corticales y profundos respectivamente, en especímenes cadavéricos. En el presente estudio se eligió el uso de resinas poliéster para inyectar el sistema vascular porque poseen algunas propiedades que facilitan su manejo, como por ejemplo: 1. No requieren de una cantidad determinada y exacta de catalizador sino que la combinación de sus cantidades permiten regular el tiempo de polimerización, siendo este inversamente proporcional a la cantidad de catalizador usado; 2. Se pueden utilizar resinas flexibles que una vez finalizado el tiempo de polimerización adquieren la forma y una adecuada maleabilidad del vaso sanguíneo; 3. Pueden colorearse, facilitando con esto su disección y excelente presentación; 4. Su gran disponibilidad y bajo costo en el mercado colombiano; 5. Baja toxicidad a las dosis utilizada y 7. Permite la conservación de las piezas anatómicas por largo tiempo.

La estandarización de esta técnica permitió la extracción exitosa de encéfalos en que la resina inyectada a la vasculatura cerebral solidificó adecuadamente, en el tiempo previsto sin generar problemas que obstruyesen los procesos forenses. El conocimiento previo del volumen de catalizador, en este caso de 0.5 ml, garantizó el éxito del proceso de inyección, sin correr el riesgo de un polimerización precoz, que hubiese impedido completar el llenado de la vasculatura cerebral (requiere 100 ml de resina). En el caso contrario, que no se hubiese alcanzado la formación del polímero, en el momento de realizar la exéresis igualmente se llega al fracaso porque la resina líquida aún, se sale en el momento de cortar las arterias carótidas y vertebrales; el resultado son vasos defectuosos, colapsados, sin valor agregado para estudios académicos y de investigación.

Tradicionalmente en las universidades se utiliza encéfalos fijados con formaldehído en el que se liberan las leptomeninges, quedando el árbol arterial frecuentemente colapsado y muy frágil, lo cual origina su fácil ruptura y por ende un deterioro temprano de las piezas anatómicas. Sumado a lo anterior la legislación colombiana contempla rigurosos requisitos para la donación de material cadavérico a las instituciones de educación superior, de tal manera que su reposición es difícil. El resultado ha sido una disminución en la calidad de los procesos de enseñanza aprendizaje de estos contenidos. Consideramos que con el desarrollo de esta técnica se puede obtener un material no solamente de carácter investigativo sino con un alto valor didáctico que dé solución a los problemas previamente señalados.

La implementación de esta técnica permitirá realizar estudios morfológicos sobre el patrón de irrigación cerebral, sus variaciones y alteraciones patológicas en la población colombiana, lo que ofrecerá nuevas perspectivas para el diagnóstico y prevención de la enfermedad cerebrovascular.

## AGRADECIMIENTOS

*In memoria* de los doctores Carlos Javier Uribe Mutis y Segundo Juan de Dios Herreño Guevara.

Julio César Mendoza Hernández, Est. Medicina UIS, por su colaboración en la obtención de las fotografías.

Proyecto financiado por el Instituto Colombiano para el Desarrollo de la Ciencia y la Tecnología “Francisco José de Caldas” (COLCIENCIAS) Código 11020513555 y por la Universidad Industrial de Santander.

## CONFLICTOS DE INTERESES

Los autores expresan no tener conflictos de interés.

## REFERENCIAS

1. Silva FA, Zarruk JG, Quintero C, Arenas W, Rueda Clausen C, Silva S, Estupiñán A. Enfermedad cerebrovascular en Colombia. Rev. Col. Cardiol., sep./oct. 2006, vol.13, no.2, p.85-89.
2. Schomer Don F., Michael P. Marks, Gary K. Steinberg, Iain M. Johnstone, Derek B. Boothroyd, Michael R. Ross, Norbert J. Pelc, and Dieter R. Enzmann. The Anatomy of the Posterior Communicating Artery as a Risk Factor for Ischemic Cerebral Infarction. The New England Journal of Medicine. Volume 330:1565-1570 June 2, 1994 Number 22.
3. Jaramillo, A., Gongora-Rivera, F., Labreuche, J., Hauw, J. -J., Amarenco, P. (2006). Predictors for malignant middle cerebral artery infarctions: A postmortem analysis. Neurology 66: 815-20.
4. Yeh YC, Sun WZ, Lin CP, Hui CK, Huang IR, Lee TS. Prolonged retraction on the normal common carotid artery induced lethal stroke after cervical spine surgery. Spine 2004 Oct 1; 29(19):431-34.
5. Drummond JC, Englander RN, Gallo CJ. Cerebral ischemia as an apparent complication of anterior cervical discectomy in a patient with an incomplete circle of Willis. Anesth Analg 2006 Mar; 102(3):896-99.
6. Urbina N, Trujillo L. Tipos de conformación del polígono de Willis. Rev Per Neurol 1998; 4:12-5.

7. Lazorthes G, Gouaze A, Santini J., Salamon G. The arterial circle of the brain (circulus arteriosus cerebri). *Anatomía Clínica* 1979; 1: 241-57.
8. Stefani M. A., Schneider F. L., Marrone A. C. H., Severino A. G., Jackowski A. P., and Wallace M. C. Anatomic Variation of Anterior Cerebral Artery Cortical Branches. *Clinical Anatomy* 2000; 13: 231-36.
9. Rhoton A.L Jr. The supratentorial arteries. *Neurosurgery* 2002; 51 (suppl 1): 53 - 120.
10. Zeal AA, Rhoton AL Jr. Microsurgical anatomy of the posterior cerebral artery. *J Neurosurg* 1978; 48(4): 534-59.
11. Hossler FE, Douglas JE. Vascular Corrosion Casting: Review of Advantages and Limitations in the Application of Some Simple Quantitative Methods. *Microscopy and Microanalysis*. 2001 May; 7(3):253-64.
12. Taylor GI, Palmer JH. The vascular territories (angiosomes) of the body: experimental study and clinical applications. *British Journal of Plastic Surgery* 1987; 40:113-41.
13. Eric PM, Gertrude MB, Axel L, Mirjana M, Thomas K, Sonja M., Daniela M., Peter G. Polyurethane Elastomer: A New Material for the Visualization of Cadaveric Blood Vessels. *Clinical Anatomy* 2007; 20:448-54.
14. Krucker T, Lang A, Meyer EP. New polyurethane-based material for vascular corrosion casting with improved physical and imaging characteristics. *Microscopy Research and Technnique*. 2006 Feb;69(2):138-47.
15. Orbes JO. Uso de polímeros para la inclusión de especímenes humanos. *Rev Med Risaralda* 1995 abril; 1(1):28-31.
16. Muñoz JI. Inclusión de especímenes humanos en resinas sintéticas, para ser utilizado como material didáctico en la enseñanza de las ciencias morfológicas. *Revista de la sociedad venezolana de ciencias morfológicas* 1995; 1(1):11 – 32
17. Bravo, H. Plastinación, una herramienta adicional para la enseñanza de la Anatomía. *Int. J. Morphol.* 2006, 24(3):475-80.
18. Pereira-Sampaio MA, Favorito LA, Sampaio FJ. Pig kidney: anatomical relationships between arteries and the kidney collecting system. Applied study for urological research and surgical training. *J Urol* 2004; 172(5):2077-81.
19. Martínez Benia F, Armand Ugon G, Sgarbi López N, Laza Núñez S. Estudio de los ventrículos cerebrales mediante inyección de resinas poliéster. *Revista de Neurocirugía* 2006 VIII(1): 18-21.
20. Skoog da., Holler j., Nieman t. principios de análisis instrumental. quinta edición. editorial Mc Graw Hill. México 2000.
21. Gary, C. Química Analítica. Segunda edición, editorial limusa s.a., México 1993.
22. Hendrikse J, van Raamt AF, van der GY, Malí WP, van der GJ. Distribution of cerebral blood flow in the circle of Willis. *Radiology* 2005 Apr; 235(1):184-89.
23. Hoksbergen AW, Legemate DA, Csiba L, Csati G, Siró P, Fulesdi B. Absent collateral function of the circle of Willis as risk factor for ischemic stroke. *Cerebrovasc Dis* 2003; 16(3):191-98.