

## Piometra como causa de perforación uterina espontánea en paciente con cáncer cervicouterino. Reporte de un caso

### Pyometra as a cause of spontaneous uterine perforation in a patient with cervical cancer. A case report



Félix Miguel Delgado Sánchez<sup>1\*</sup>, Linnet Abreu Pérez<sup>2</sup>, Rosario García Beltrán<sup>3</sup>

<sup>1</sup>Estudiante de 5<sup>to</sup> año de Medicina. Instructor no graduado de Cirugía General. Universidad de Ciencias Médicas de Villa Clara. Policlínico Docente Sur de Placetas. Villa Clara-Cuba.

<sup>2</sup>Estudiante de 5<sup>to</sup> año de Medicina. Instructor no graduado de Gineco-Obstetricia. Universidad de Ciencias Médicas de Villa Clara. Policlínico Docente Sur de Placetas. Villa Clara-Cuba.

<sup>3</sup>Estudiante de 5<sup>to</sup> año de Medicina. Alumno Ayudante de Gineco-Obstetricia. Universidad de Ciencias Médicas de Villa Clara. Policlínico Docente Sur de Placetas. Villa Clara-Cuba.

Recibido: 20/08/18 | Revisado: 07/02/19 | Aceptado: 22/03/19 | Online: 26/03/19

\*Correspondencia: (F.M delgado Sánchez). Correo electrónico: [yoseph@infomed.sld.cu](mailto:yoseph@infomed.sld.cu)



Citar como: Delgado FM, Abreu L, García R. Piometra como causa de perforación uterina espontánea en paciente con cáncer cervicouterino. Reporte de un caso. 16 de Abril. 2018;57(270):280-283.

### Resumen

El piometra es un padecimiento poco frecuente, con incidencia menor a 1 %. En la revisión de la bibliografía sólo se encontraron reportado 8 casos de rotura uterina espontánea por piometra en pacientes con cáncer cervicouterino. Esta entidad se manifiesta como peritonitis generalizada, que puede dar al traste con la vida del paciente si no se tiene en cuenta a la hora del diagnóstico. Se trata de una paciente de 73 años de edad con antecedentes de salud que presentó un cuadro de dolor abdominal agudo, fiebre de dos días de evolución, toma del estado general, distensión abdominal y signos inequívocos de peritonitis aguda. Al no disponer de ultrasonografía se le realizó punción abdominal extrayendo abundante pus, por lo que se decide hacer una laparotomía exploradora, detectándose peritonitis aguda generalizada con abundante pus libre en cavidad. Como causa básica de este cuadro se encontró una perforación uterina espontánea.

**Palabras clave:** perforación uterina, peritonitis, piometra

### Abstract

Pyometra is a rare condition, with an incidence of less than 1 %. In the literature reviewed, only 8 cases of spontaneous uterine rupture due to pyometra were found in patients with cervical cancer. This entity manifests as generalized peritonitis, which can cause the death of the patient if it is not taken into account at the time of diagnosis. It is a 73-year-old patient with no history of disease who presented with acute abdominal pain, fever of two days evolution,

abdominal distension and unambiguous signs of acute peritonitis. When ultrasonography was not available, an abdominal puncture was made, extracting abundant pus, so it was decided to perform an exploratory laparotomy, detecting generalized acute peritonitis with abundant pus in the cavity. A spontaneous uterine perforation was found.

**Keywords:** uterine perforation, peritonitis, pyometra

## Introducción

El piometra es la acumulación de material purulento dentro de la cavidad uterina, condicionada por obstrucción del canal endocervical<sup>1-3</sup>. La primera descripción la hizo John Clarke en Londres, en 1812<sup>2,3</sup>. La ruptura espontánea del piometra en cáncer cervicouterino que se manifiesta como peritonitis generalizada, es extremadamente rara, y sólo se describen ocho casos<sup>1,6</sup> que se presentan en la [tabla 1](#), incluido el caso aquí comunicado. Puede ser causado por neoplasias malignas del útero u órganos contiguos, tumores benignos del cuello uterino, intervenciones

quirúrgicas cervicales, radiación, atrofia, anomalías congénitas<sup>1</sup>, en la actualidad su causa más frecuente es la cervicitis atrófica<sup>3,4</sup>.

Los casos sintomáticos suceden en 0,01 a 0,5 % de la población, en tanto que en México se ha reportado en 0,03 % de los internamientos por padecimientos ginecológicos y en la población asintomática se ha detectado en 0,001 %<sup>3,5</sup>. Se presenta clínicamente como un síndrome peritoneal del que debe establecerse su origen rápidamente, pues el retraso en su tratamiento es causa de morbilidad e incluso de mortalidad<sup>5</sup>.

**Tabla 1.** Casos descritos de perforación uterina espontánea por piometra en pacientes con cáncer cervicouterino.

Referencia	Edad	Sitio de perforación	Tipo histológico
Imachi, <i>et al</i> 1993	67	Fondo	Carcinoma de células escamosas
Chan LY, <i>et al</i> 2000	34	Cuerno izquierdo	Carcinoma de células escamosas
Chan LY, <i>et al</i> 2000	62	Fondo	Carcinoma de células escamosas
Lee SL <i>et al</i> 2007 ,	60	Fondo	Carcinoma de células escamosas
Sameer Vas, <i>et al</i> 2007	60	Fondo	Adenocarcinoma
Rachna Arwal, <i>et al</i> 2011	60	Fondo	Carcinoma
Hyun-Soo Jeon <i>et al</i> 2012	78	Fondo	Carcinoma de células escamosas
González-Medrano MG <i>et al</i> 2013	81	Fondo	Carcinoma epidermoide
Hospital General Docente de Placetas, Villa Clara-Cuba	73	Fondo	Adenocarcinoma

## Presentación del caso

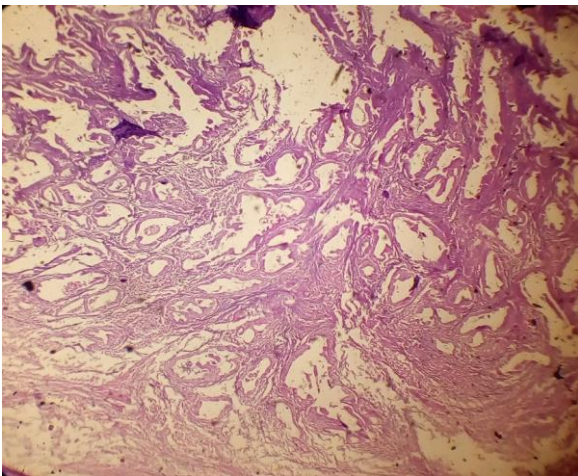
Paciente femenina de 73 años de edad, blanca, de procedencia urbana, con antecedentes de salud, múltipara, que acude al servicio de urgencia por presentar dolor y distensión abdominal acompañado de fiebre de dos días de evolución. Al examen físico se detectó abdomen distendido, doloroso a la palpación superficial y profunda con franca reacción peritoneal. Al examen ginecológico se constata: vagina caliente y fondo

de saco abombado. Se realiza leucograma mostrando leucocitos en  $18 \times 10^9/L$  con desviación izquierda. No se le realiza otro examen hematológico por no disponer de ellos de forma urgente, al igual que ultrasonografía de urgencia por carencia del mismo en el centro de asistencia médica. Posteriormente, se le realiza una punción abdominal extrayendo aproximadamente 20ml de pus por lo que se decide realizar laparotomía exploradora bajo anestesia general endotraqueal. Se

encontró abundante pus libre en cavidad aspirándose 1500 ml del mismo.

Luego de una minuciosa revisión de la cavidad abdominal se constató un útero pequeño, enrojecido con una perforación en el fondo, de bordes irregulares y necróticos, de 2 cm de diámetro aproximadamente. Se procede a realizar una histerectomía abdominal total como tratamiento definitivo. Después de amplio lavado de la cavidad, se dejan dos drenajes y se cierra con puntos subtotales de seguridad. Se recupera de la anestesia sin dificultad. En el postoperatorio se le aplica una cobertura amplia de antimicrobianos basada en Ceftriaxona, Metronidazol y Gentamicina.

La paciente evoluciona satisfactoriamente presentando una pequeña sepsis de la herida como única complicación, la cual resuelve con curas secas. Diez días posteriores al acto quirúrgico es egresada en perfecto estado de salud. El estudio histológico posterior de la pieza mostró la presencia de un adenocarcinoma de endometrio bien diferenciado (figura 1) por lo que recibió tratamiento oncoespecífico en un centro especializado.



**Figura 1.** Corte histológico de la pieza, presencia de adenocarcinoma de endometrio bien diferenciado.

## Discusión

El piometra se manifiesta generalmente en mujeres posmenopáusicas y se debe, generalmente, a estenosis cervical por atrofia. La edad en que aparece es influida por su causa subyacente; se ha señalado que los casos con

origen benigno tienen, en promedio 76 años, contrario a cuando su origen es una neoplasia maligna, cuya media es de 67 años<sup>2</sup>.

Su diagnóstico es eminentemente clínico, depende de una exploración cuidadosa y se corrobora con el drenaje de pus que proviene de la cavidad uterina. Los datos clínicos clásicos son: dolor hipogástrico, sangrado transvaginal y leucorrea fétida, pero estas manifestaciones no son patognomónicas y no ocurren en todos los casos. En algunos estudios la leucorrea se apreció en 22 a 48 % de sus casos, el sangrado transvaginal en 44 a 61 %, aumento del tamaño uterino en 44 %, leucocitosis en 25,9 %, dolor abdominal en 22 %, fiebre en 16 a 18,5 % y tumor pélvico, como manifestación inicial del piometra, en 5 % de los casos<sup>2,3,5</sup>.

En los casos en que exista la sospecha clínica, el uso del ultrasonido o tomografía computarizada permiten corroborar la acumulación de líquido intrauterino; sin embargo, es necesario resaltar que estos estudios no permiten diferenciar entre hidrómetra, hematómetra o piometra<sup>5,6</sup>. El piometra es un absceso y el tratamiento de elección es su drenaje cuya vía recomendada es a través de dilatación cervical. Sin embargo, en los casos cuando hay necrosis uterina con perforación, la histerectomía está indicada, pero el tipo (total o subtotal) dependerá de la causa subyacente<sup>1,2,5</sup>.

Con respecto al sitio más frecuente de perforación espontánea, la bibliografía refiere que es el fondo uterino<sup>1,3,5</sup>, coincidiendo con el caso presentado. El manejo del piometra está sustentado en el uso de antibióticos dirigidos en contra de microorganismos aerobios y anaerobios, los más frecuentes son *Escherichia coli*, *Bacteroides fragilis* y algunas especies de estreptococos<sup>4,5</sup>. Sin embargo, es necesario puntualizar que aun con el uso de los mejores antibióticos, sin el drenaje adecuado del material purulento el tratamiento antibiótico está condenado a fracasar<sup>4,5</sup>. El pronóstico del piometra se relaciona con su origen. Las pacientes con neoplasia benigna tienen mayor supervivencia (73 %) que las que padecen neoplasia maligna (33 %)<sup>3,6</sup>.

## Conclusiones

Es necesario incluir esta patología en el semidiagnóstico del dolor abdominal en pacientes de edad avanzada y debe considerarse en el diagnóstico diferencial del abdomen agudo en mujeres posmenopáusicas para evitar complicaciones graves.

## Autoría

Los autores participaron en igual medida en la realización del estudio.

## Conflicto de intereses

Los autores declaran no tener conflicto de intereses.

## Agradecimientos

Ninguno.

## Referencias

1. Toquero M, Bañuelos FJ. Peritonitis secundaria a piometra perforado en cáncer de cuello uterino. *Ginecol Obstet Mex.* 2005;73(11): 618-21. Disponible en: <http://www.medigraphic.com/pdfs/ginobsmex/gom-2005/gom0511h.pdf>
2. Togo JM, Ayala MM, López R. Piometra senil benigno: comunicación de un caso. *Ginecol Obstet Mex.* 2008;76(4). Disponible en: <http://www.medigraphic.com/pdfs/ginobsmex/gom-2008/gom084g.pdf>
3. González-Medrano MG, Uribe-Koch LM, Estrada-Hernández, MR, Ojendiz-Nava RC, Pérez-Morales A. Perforación uterina espontánea secundaria a piometra en una paciente con cáncer cervicouterino: reporte de un caso. *Ginecol Obstet Mex.* 2013;81(7):425-429. Disponible en: <http://www.medigraphic.com/cgi-bin/new/resumen.cgi?IDARTICULO=43330>
4. Ortiz CM, Acosta NA, Catarino A. (2006). Piometra como complicación del cáncer cervicouterino invasor endocervical. *Ginecol Obstet Mex.* 2006;74(2):121-24. Disponible en: <http://www.medigraphic.com/pdfs/ginobsmex/gom-2006/gom062h.pdf>
5. Ortiz-Mendoza CM. Abdomen agudo debido a perforación uterina espontánea asociada a piometra. *Cir Cir.* 2006;74(2):133-35. Disponible en: <http://www.medigraphic.com/pdfs/circir/cc-2006/cc062l.pdf>
6. Lobato J, San Roman M, López M. Piometra senil benigno gigante en útero bicorne. *MediSur.* 2014;12(2):426-30. Disponible en: <http://scielo.sld.cu/pdf/ms/v12n2/ms10212.pdf>



Este artículo de *Revista 16 de Abril* está bajo una licencia Creative Commons Atribución-No Comercial 4.0. Esta licencia permite el uso, distribución y reproducción del artículo en cualquier medio, siempre y cuando se otorgue el crédito correspondiente al autor del artículo y al medio en que se publica, en este caso, *Revista 16 de Abril*.