

Комплексный лечебно-диагностический алгоритм у больных пищеводом Барретта как метод снижения заболеваемости аденокарциномой пищевода

МУРАВЬЕВ В.Ю.^{1,2}, ИВАНОВ А.И.^{1,2}, СИГАЛ Е.И.^{1,2}, БУРМИСТРОВ М.В.^{1,2}

¹ГАУЗ «Республиканский клинический онкологический диспансер» МЗ РТ, г. Казань

²ГБОУ ДПО «Казанская государственная медицинская академия», г. Казань

V. Yu. Muraviyov^{1,2}, A.I. Ivanov^{1,2}, E.I. Sigal^{1,2}, M.V. Burmistorv^{1,2}

¹Tatarstan Cancer Center, Kazan

²Kazan State Medical Academy, Kazan

Резюме. Представлены результаты многолетней работы по выявлению больных с грыжами пищеводного отверстия диафрагмы и пищеводом Барретта, их обследованию и лечению. Разработанная методика позволяет предотвратить развитие аденокарциномы пищевода на фоне пищевода Барретта и улучшить качество жизни пациентов.

Ключевые слова: пищевод Барретта, аденокарцинома пищевода, NBI, AFI.

Key words: Barrett's oesophagus, adenocarcinoma oesophagus, NBI, AFI.

Контактная информация:

Муравьев Владимир Юрьевич — доктор медицинских наук, профессор, руководитель отделения эндоскопии РКОД МЗ РТ, главный внештатный эндоскопист МЗ РТ.

420029, г. Казань, Сибирский тракт, д. 29, тел. (843) 5192670, e-mail: endoscopycenter@mail.ru

Иванов Алексей Игоревич — кандидат медицинских наук, доцент кафедры эндоскопии, эндоскопической и общей хирургии КГМА, врач-эндоскопист РКОД МЗ РТ.

420029, г. Казань, Сибирский тракт, д. 29, тел. (843) 5192770, e-mail: endoscopycenter@mail.ru

По современным представлениям, пищевод Барретта (ПБ) — это патологическое приобретенное состояние, являющееся следствием повреждения эпителия дистального отдела пищевода при гастроэзофагеальной рефлюксной болезни (ГЭРБ), проявляющееся замещением плоскоклеточного эпителия слизистой оболочки пищевода специализированным цилиндрическим эпителием (СЦЭ), подвергающимся со временем диспластическим изменениям и значительным увеличением вероятности развития аденокарциномы пищевода (АП) [4].

Актуальность заболевания пищевода Барретта, возникающего на фоне грыж пищеводного отверстия диафрагмы, очевидно, связана с непрекращающейся трансформацией понимания данной патологии. В 1950 году Норман Руперт Барретт описал врожденное укорочение пищевода и транслокацию желудка в грудную полость. Именно так он трактовал наличие железистых клеток в дистальном отделе пищевода. (N. Barrett, 1950). Название патологии — пищевод Барретта, признано несмотря на то, что истинную причину данной патологии описали в 1953 году P. R. Allison и A. S. Johnstone, доказав присутствие специализированного цилиндроклеточного эпителия (СЦЭ) в нижнем — грудном отделе пищевода. P. Allison, A. Johnstone были первыми, кто описал СЦЭ в пищеводе. А представления N. Barrett были ошибочны. Эти же исследователи поставили вопрос о связи данной патологии с гастроэзофагеальным рефлюксом.

Основным вопросом, к которому сводились дискуссии тех лет — врожденная данная патология, либо приобретенная.

В настоящий момент европейская гастроэнтерологическая ассоциация считает пищевод Барретта приобретенным состоянием, являющимся результатом длительного гастроэзофагеального рефлюкса, и считает обязательным критерием для постановки диагноза пищевод Барретта наличие специализированного цилиндроклеточного эпителия (бокаловидные клетки). Хотя многие японские эксперты и представители Азии считают последовательно развивающуюся трансформацию от эпителия кардиального типа, затем желудочный тип метаплазии, кишечный тип, в последующем развитие специализированного цилиндроклеточного эпителия (бокаловидные клетки) и дисплазии. На сегодняшний день пищевод Барретта — предраковое заболевание, на фоне которого риск развития аденокарциномы нижней трети пищевода увеличивается в 30–125 раз.

Представление нашего учреждения о метаплазии Барретта близки суждениям азиатской школы. Мы считаем что разные типы метаплазии в нижней трети пищевода являются звеньями одной цепи.

Несомненно, пищевод Барретта патология, которая длительное время будет обсуждаться, но пациенты с данной патологией требуют тщательного внимания и обследования на эндоскопической аппаратуре экспертного класса.

Материалы и методы

С 2002 года на базе РКОД МЗ РТ г. Казани проводится диагностика, лечение и последующее диспансерное наблюдение пациентов с пищеводом Барретта. За эти годы выработан четкий лечебно-диагностический алгоритм. Рассмотрены критерии диспансерного наблюдения и выработано собственное понимание развития данного заболевания.

Все пациенты, обращающиеся в наше учреждение, с симптомами изжоги или дисфагии подлежат, обязательно эндоскопическому осмотру. Группе пациентов с выявленным рефлюкс-эзофагитом проводится лечение с использованием ингибиторов протонной помпы и прокинетики в стандартной дозировке в зависимости от тяжести рефлюкс-эзофагита от 4 до 12 недель.

В дальнейшем проводится эзофагогастродуоденоскопия с использованием технологии увеличения (zoom 1,2–50 x), эндоскопии в узком спектре (NBI), аутофлюоресценции (AFI), цветовыделения (ChartNB).

Следующим этапом проводится забор биоптатов для проведения гистологического и иммуногистохимического исследования.

На сегодняшний день эпителий Барретта принято подразделять на три типа: фундальный; переходный или кардиальный; цилиндроклеточный или СЦЭ [2]. Некоторые исследователи различают также промежуточный тип эпителия. [8]

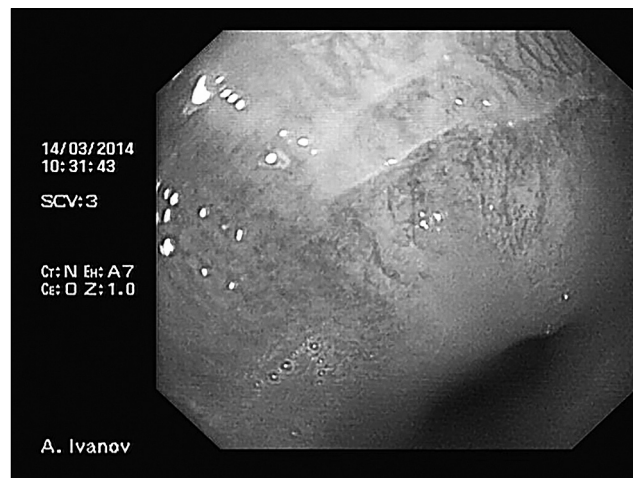
Цилиндрочерный эпителий желудочного типа практически идентичен эпителию дна желудка и кардии. СЦЭ имеет черты как желудочного, так и кишечного эпителия. Скорость пролиферации СЦЭ очень высока, что обуславливает высокую подверженность его мутациям [9]

СЦЭ является диагностическим критерием ПБ, но только в том случае, когда располагается в дистальной части пищевода, а не в кардиальном отделе желудка [6,1].

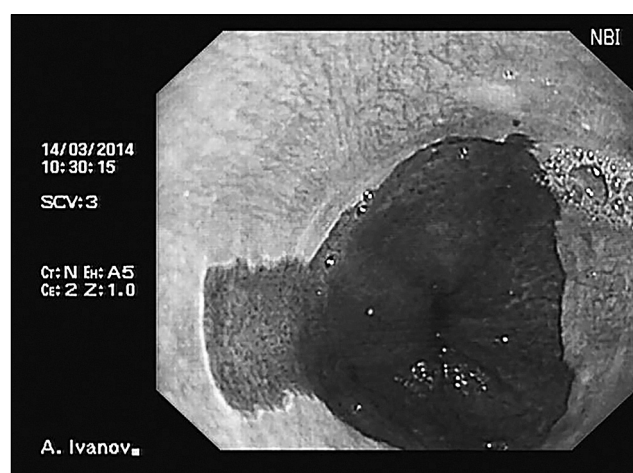
Большинство авторов считает, что потенциальную опасность представляет СЦЭ в ПБ, а все остальные типы метаплазии не трансформируются один в другой и не являются звеньями одной цепи. Наши исследования и клинический опыт показывают, что большая часть метаплазированных сегментов гетерогенна и при не устранении рефлюкса приводит к развитию диспластических изменений и трансформации в аденокарциному нижней трети пищевода.

Важным диагностическим критерием является верификация при проведении эндоскопического исследования грыжи пищеводного отверстия диафрагмы. Долгое время считалось, что этот диагноз может быть установлен только при контрастном рентгенологическом исследовании. [7] Сегодня опыт нашей клиники показывает, что при соблюдении пражских критериев диагностики (при верификации уровня диафрагмы и соотношения к нему пищеводно-желудочного перехода) процент совпадения дооперационного и послеоперационного диагноза соответствует 98,3%.


После стихания воспалительных изменений в пищеводе и верификации диагноза пищевод Барретта пациенты направляются на антирефлюксную операцию. Чаще всего выполняется фундопликация по Ниссену — Розетти [3]. Необходимость выполнения антирефлюксной операции обусловлена тем, что даже при подавлении желу-



Эндосфото 1. Осмотр в обычном режиме



Эндосфото 2. Осмотр в режиме NBI



Эндосфото 3. Осмотр в режиме ChartNB

дочной секреции сохраняется рефлюкс желчи в пищевод. А именно желчные кислоты являются основным раздражителем и приводят трансформации эпителия в нижней трети пищевода. Только пациенты, имеющие выраженную сопутствующую патологию и категорически отвергающие оперативный метод лечения, подвергаются консервативной терапии ингибиторами протонной помпы.

Обе эти группы через 3 месяца после проведенной операции, либо после стихания воспалительных изменений (та группа, кто не подвергся оперативному лечению) подлежат аргоноплазменной деструкции метаплазированного сегмента.

В последующем, проводится осмотр через 1 месяц, затем первый год — через каждые 3 месяца, второй год — через 6 месяцев и затем 1 раз в год.

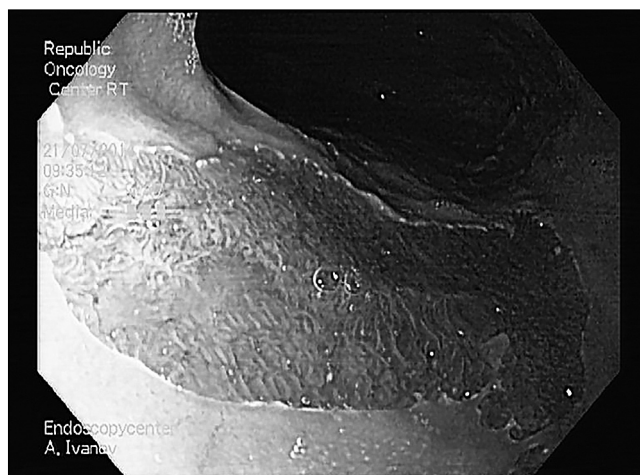
Таким образом, в нашем учреждении пролечено 207 пациентов с пищеводом Барретта за период с 2002 по

2013 гг. За 12 лет эндоскопическое исследование трансформировалось из исследований на фиброволоконных эндоскопах и проведением двойной хоромоскопии с 2,5% раствором Люголя и 0,25% раствором метиленовой сини в исследование, с проведением NBI+ZOOM+HDTV+AFL.

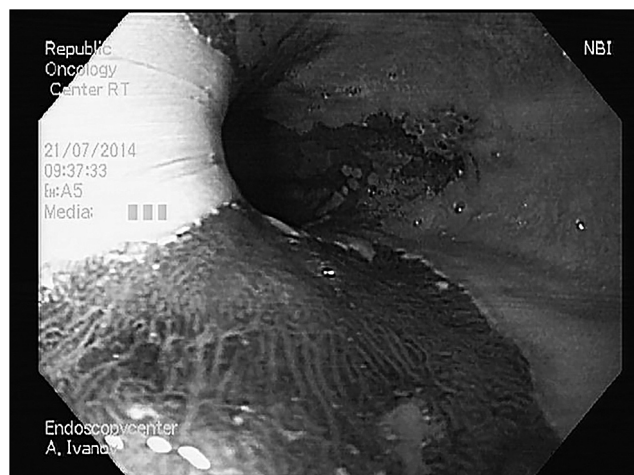154 (74,3%) пациента были пролечены с проведением антирефлюксной операции и последующей деструкцией метаплазированных сегментов.

4 (2%) пациента обратились в клинику с аденокарциномой нижней трети пищевода в стадии, не подлежащей радикальному хирургическому лечению.

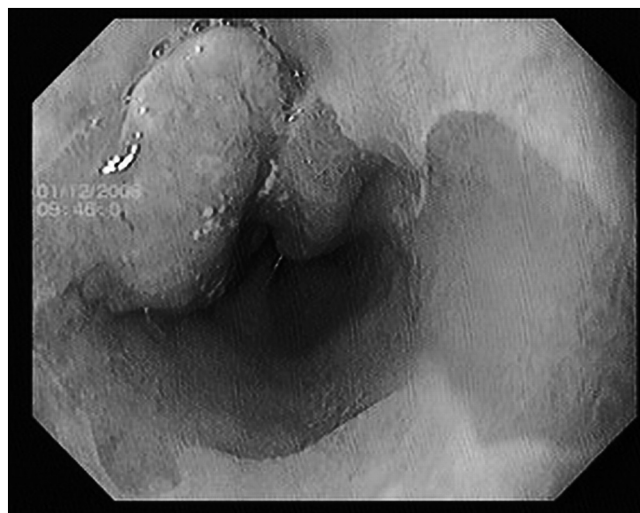
49 (23,7%) пациентов были подвергнуты аргоноплазменной деструкции в сочетании с терапией ингибиторами протонной помпы. В эту группу вошли пациенты, которым невозможно было выполнить антирефлюксную операцию в связи с сопутствующей патологией и пациенты с ультракотким сегментом с метаплазией желудочного типа.



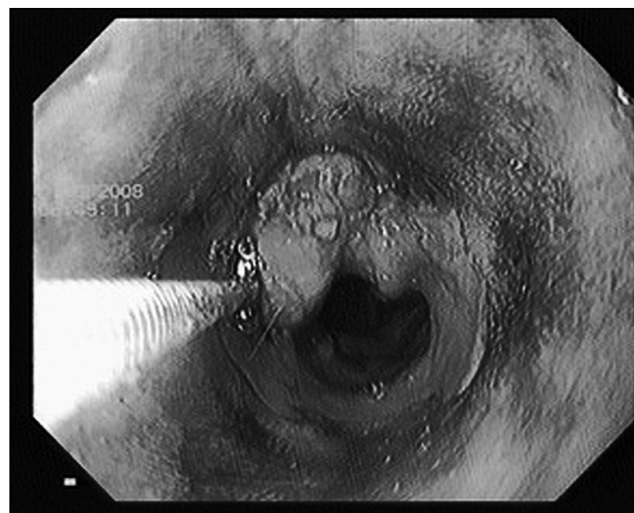Эндосфото 4. Гетерогенный сегмент пищевода Барретта



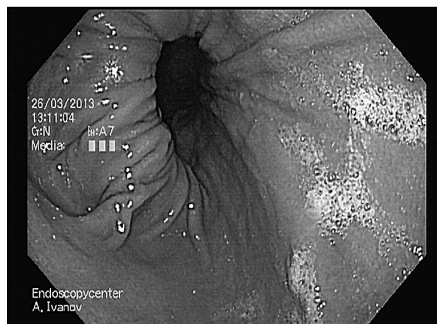
Эндосфото 5. Извилистый тип (желудочный) в сочетании с гребневидным (кишечный) и участками деформированной слизистой (дисплазией легкой степени)



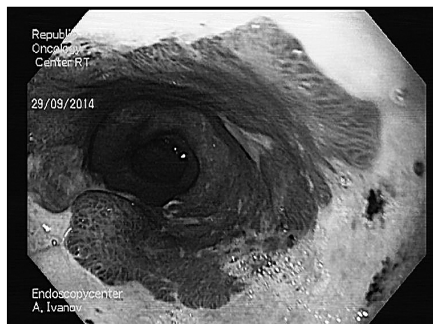Эндосфото 6. Аденокарцинома на фоне пищевода Барретта



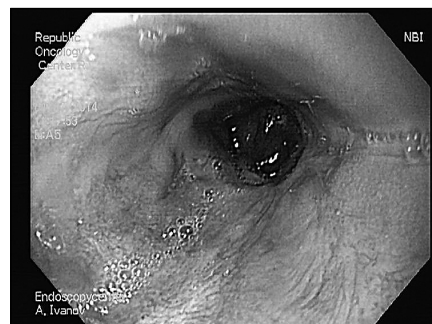
Эндосфото 7. Аденокарцинома на фоне пищевода Барретта. Окраска раствором Люголя 0,25%. Щипцовая биопсия



Эндофото 8. Хиатальное отверстие диафрагмы на 3 см ниже пищеводно-желудочного перехода



Эндофото 9. Аденокарцинома пищевода на фоне пищевода Барретта



Эндофото 10. Поверхностные рубцы после аргонплазменной деструкции и фундопликации по поводу ГПОД и пищевода Барретта СОМ4

Результаты

133 (86,6%) пациента в первой группе были излечены полностью. У 20 пациентов (13,4%) случился рецидив ГПОД в сочетании с рецидивом ГЭР в первой группе. 8 пациентов (4,6%) имели рецидив пищевода Барретта, который всегда сочетался с рецидивом ГПОД. 3 пациента (2%) после проведения аргонплазменной деструкции получили рубцовые стенозы, которые были излечены эндоскопически.

Во второй группе у 40 (82%) пациентов был достигнут эффект элиминации пищевода Барретта (у всех был короткий сегмент). 9 (18%) пациентам удалить метаплазию не удалось.

Выводы

Пищевод Барретта — патология, которая должна быть подвергнута дальнейшему изучению, а результаты лечения пациентов должны подвергаться самому серьезному анализу.

Необходимо наладить разработанную нами систему диспансерного наблюдения по всей России, т.к. количество пациентов с симптомами изжоги неуклонно растет.

В связи с тем, что система диспансеризации налажена в Республике Татарстан, заболеваемость аденокарциномой пищевода снизилась в 2,5 раза.

За 11 лет работы нашему учреждению удалось четко сформулировать диагностический и лечебный алгоритм, а также внедрить его в первичную лечебную сеть и сделать его руководством к действию для хирургов, онкологов, гастроэнтерологов и эндоскопистов.

Литература:

1. Алексеев А. В., Рева В. Б., Соколов В. Ю. Выбор способа пластики при грыжах пищеводного отверстия диафрагмы // Хирургия.— 2000.— № 10. С. 12–14.
2. Белоусов С. С., Муратов С. В., Ахмад А. М. Гастроэзофагеальная рефлюксная болезнь и дуоденогастральный рефлюкс.— Н. Новгород: НГМА, 2005.— 118 с.
3. Василенко В. Х., Гребнев А. Л. Грыжи пищеводного отверстия диафрагмы.— М.: Медицина, 1978.— 224 с.
4. Галлингер Ю. И., Годжелло Э. А. Оперативная эндоскопия пищевода.— М.: Медицина, 1999.— 274 с.
5. Давыдов М. И., Поддубный Б. К., Кувшинов Ю. П. Современные возможности диагностики и лечения пищевода Барретта // Вестник РОНЦ им. Н. Н. Блохина.— 2003.— № 1.— С. 61–66.
6. Пучков К. В., Филимонов В. Б. Грыжи пищеводного отверстия диафрагмы.— М.: Медпрактика-М, 2003.— 172 с.
7. Goda K., Tajiri H., Ikegami M. et al. Usefulness of magnifying endoscopy with narrow band imaging for the detection of specialized intestinal metaplasia in columnar-lined esophagus and Barrett's adenocarcinoma // Gastrointest. Endosc.— 2007.— Vol. 65, № 1.— P. 36–46.
8. Guindi M., Riddell R. H. Dysplasia in Barrett's esophagus // Chest. surg. clin. North. Am. 2002.
9. Lundell L., Miettinen P., Myrwood H. E. et al. Longterm management of gastroesophageal reflux disease with omeprazole or open antireflux surgery: results of a prospective, randomized clinical trial. The Nordic GORD Study Group // Eur. J. Gastroenterol. Hepatol.— 2000.— Vol. 12.— P. 879–887.