

Морфологическая характеристика и клиническое значение разных типов сосудов в ткани регионарных лимфатических узлов у больных раком желудка

ТИШКОВА Е. Ю.

Введение: Особенности ангиогенеза в регионарных лимфатических узлах (РЛУ) у больных РЖ изучены недостаточно. Поэтому цель нашего исследования – дать морфологическую характеристику и клиническую оценку разным типам сосудов в ткани РЛУ у больных РЖ.

Материалы и методы: Исследованы гистопрепараты регионарных ЛУ без метастазов у 32 больных РЖ. Срезы окрашивались гематоксилином Майера и эозином и иммуногистохимически (ИГХ) с помощью антител к CD34.

Результаты: Установлено, что плотность клеток, экспрессирующих CD34 в ЛФ ЛУ коррелирует с ПМС в корковом слое ЛУ ($r=0,483$, $p=0,005$), плотностью клеток в ЛУ ($r=0,550$, $p=0,01$), и количеством ЛФ в слизистой оболочке желудка (СОЖ) ($r=0,576$, $p=0,001$). Плотность клеток, экспрессирующих CD34 в ЛФ ЛУ была выше, при множественных ЛФ в СОЖ (7,21+2,91 и 13,47+6,45, соответственно при единичных и при множественных ЛФ в СОЖ, $p=0,006$).

В ткани РЛУ выявлены 3 типа сосудов, имеющих различную морфологию и клиническое значение: капилляры обычного строения, дилатированные капилляры и атипичные сосуды. ПМС в корковом слое ЛУ коррелировала со стадией РЖ ($r=-0,410$, $p=0,01$) и количеством метастазов в РЛУ ($r=-0,440$, $p=0,01$). ПМС была ниже при местно-распространенном РЖ (28,4+4,91, 32,5+13,32 и 23,79+6,193 микрососудов на УЕП, соответственно при стадиях T1–2N0M0, T3N0M0 и T2–4N1–2M0, $p1-3=0,02$) и множественных метастазах в РЛУ (29,8+8,51, 25,2+5,82 и 22,7+6,63 микрососудов на УЕП, соответственно при отсутствии, единичных и множественных MTS, $p1-3=0,001$). Наличие множественных атипичных сосудов также коррелировало со стадией рака желудка ($r=0,390$, $p=0,04$) и 3-летней безрецидивной выживаемостью ($r=0,630$, $p=0,002$). При этом для начальных стадий РЖ было характерно отсутствие атипичных сосудов в паракортикальном слое. Тогда как при местно-распространенном РЖ чаще выявлялись атипичные сосуды. При наличии множественных атипичных сосудов в ткани РЛУ отмечалось снижение 3-летней безрецидивной выживаемости с 87% до 42,9% ($p=0,03$). В то время как сохранность синусов в ЛУ связана с ее увеличением (83,8% и 57,1%, соответственно при сохранности и отсутствии синусов в РЛУ, $p=0,04$).

Выводы: Таким образом, полученные данные свидетельствуют о тесной связи лимфопролиферативных процессов в лимфатических узлах и слизистой оболочке желудка между собой и с процессами ангиогенеза. Происхождение атипичных сосудов требует дальнейших исследований.

Ключевые слова: рак желудка, ангиогенез, регионарные лимфатические узлы.

Контактная информация:

Тишкова Евгения Юрьевна – Оренбургская государственная медицинская академия, tishkova_evgeniy@mail.ru, 89226265268.

Актуальность. Рак желудка (РЖ) является одним из наиболее распространенных злокачественных новообразований. Ежегодно в мире регистрируется около 800 тыс. новых случаев и 628 тыс. смертей от этой патологии. Наиболее высокая заболеваемость РЖ наблюдается в Японии, России, Чили, Корее, Китае, Коста-Рике, Филиппинах [4]. В России в структуре онкологической заболеваемости РЖ устойчиво занимает 4-е место у мужчин и 5-е у женщин [5]. Несмотря на то, что в последние десятилетия в России отмечается снижение заболеваемости РЖ, показатель летальности от этой патологии остается высоким, занимая второе место в структуре смертности от злокачественных новообразований [5].

Основной причиной смерти от РЖ, как и от других злокачественных новообразований, является возникновение метастазов. В связи с этим, идентификация маркеров, связанных с метастатическим потенциалом опухоли, важна как для планирования терапии, так и для прогнозирования результатов лечения онкологических больных.

Важнейшим фактором, связанным с прогрессией злокачественных новообразований является ангиогенез. В настоящее время оценка его активности рассматривается как важнейший маркер прогноза течения заболевания, наличия метастазов и чувствительности к противоопухолевой терапии [10,16]. При раке желудка плотность микрососудов в опухоли и уровень экспрессии VEGF (фактор роста эндотелия сосудов) коррелировали с глубиной инвазии опухоли, наличием метастазов в регионарные лимфатические узлы и отдалёнными результатами лечения (авторы). В то же время проведенные исследования свидетельствуют о том, что сосуды в опухоли гетерогенны по происхождению, морфологии и клинической значимости и разные типы сосудов могут по-разному отвечать на проводимую антиангиогенную терапию [14].

Следует отметить, что изучение особенностей ангиогенеза при раке желудка касается преимущественно исследования его активности в ткани опухоли и в прилежащей слизистой оболочке желудка. Исследование осо-

бенностей ангиогенеза в регионарных лимфатических узлах у больных раком желудка освещены недостаточно, что и послужило целью настоящего исследования.

Материалы и методы. Материалом для исследования послужили лимфатические узлы большого сальника, расположенные на расстоянии 2–5 см от стенки желудка у 32 больных РЖ, радикально оперированных в Оренбургском областном клиническом онкологическом диспансере, без признаков метастатического поражения. Мужчин было 15 (46,9%), женщин – 17 (53,1%). Средний возраст пациентов 60,6 ± 10,5 лет.

Материал для исследования забирали сразу же после удаления операционного препарата, фиксировали в 10% растворе нейтрального формалина и подвергали рутинной гистологической обработке. Иммуногистохимические исследования проводились с использованием антител фирмы «Thermo Scientific»: CD34 Ab-1 (Clone QVEnd/10). Срезы толщиной 4 мкм, наносили на высокоадгезивные стекла и высушивали при температуре 37 °С в течение 18 часов. Депарафинизацию и демаскировку антигенов проводили в РТ-модуле при температуре 121 °С в течение 20 мин. с последующим остыванием 90 мин. В качестве системы визуализации применялась Ultra Vision LP Detection System HRP Polymer & DAB Plus Chromogen.

Распределение больных по локализации опухоли, гистологическому типу и степени дифференцировки опухоли, количеству метастазов в РЛУ (стадия N), стадии заболевания представлены в таблице № 1.

В ткани РЛУ на условную единицу площади проводили подсчет плотности:

- микрососудов (капилляры обычного строения) в корковом слое лимфатического узла;
- лимфоцитов в лимфоидных фолликулах (ЛФ);
- клеток, экспрессирующих CD34 в лимфоидных фолликулах лимфатического узла.

Полуколичественным способом оценивали:

- количество ЛФ в ткани РЛУ (отсутствуют, расположены только в корковом веществе, расположены по всей площади РЛУ);
- наличие герминативных центров (ГЦ) в них (нет, есть);
- сохранность синусов (нет, есть);
- количество дилатированных капилляров и атипичных сосудов (нет, единичные, множественные).

Полученные данные сопоставлены с клиническими особенностями РЖ: локализацией, гистологическим типом, степенью дифференцировки опухоли, глубиной инвазии (T) и наличием метастазов в РЛУ (N), стадией заболевания. Статистическая обработка результатов исследования проводилась с использованием программы «Статистика 6.0». Сравнение показателей между группами проводили параметрическим и непараметрическими методами (LSD Test и Mann-Whitney тесты). Взаимосвязь между различными показателями определяли, используя параметрический метод (Pearson) и непараметрические методы (ранговой корреляции по Spearman и гамма). Достоверность различий частот признаков в изучаемых группах оценивали с помощью критерия χ^2 . Анализ общей и безрецидивной 3-х летней выживаемости выполняли по методу Каплана-Майера (Kaplan-Meier). Сравнение показателей выживаемости между группами больных проводили с использованием Long-Rank теста. Различия между показателями считали достоверными при $p < 0,05$.

Результаты. В результате проведенного исследования было установлено, что в ткани РЛУ встречается несколько типов сосудов, отличающихся по морфологии, клинической значимости. Нами были выделены следующие типы сосудов:

- капилляры обычного строения;
- дилатированные капилляры;
- атипичные сосуды.

Дилатированные капилляры отличались от капилляров обычного строения большим диаметром (50–100 мкм), неправильной формой, локализацией не только в кортикальном слое, но и в центральной части РЛУ (Рис.1).

Что касается атипичных сосудов, расположенных в паракортикальной зоне, то они имели различный диаметр и форму. Главной особенностью их было то, что их стенки были выстланы клетками с крупными, светлыми ядрами разной формы и размеров, иногда с хорошо заметными ядрышками (Рис.2). Клетки вплотную прилежат друг к другу, имеют узкий ободок цитоплазмы, экспрессирующей CD34. Базальная мембрана четко не прослеживается. Иногда встречались группы клеток без просвета (Рис.3). В некоторых сосудах отсутствовало содержимое, в отдельных наблюдались эритроциты.

Также в ткани РЛУ встречались отдельные клетки, экспрессирующие CD34.

Таблица 1. Распределение больных по локализации опухоли, гистологическому типу и степени дифференцировки опухоли, количеству метастазов в РЛУ (стадия N), стадии заболевания.

Локализация	Гистологический тип и степень дифференцировки		Количество метастазов			Стадия заболевания					
	п	%	п	%	п	%	п	%			
Верхняя треть	6	19,0	Высокодифференцированный рак	7	21,9	N0	18	56,0	T 1–2N0M0	12	37,5
Средняя треть	8	25,0	Умереннодифференцированный рак	6	18,75	N1	6	19,0	T3N0M0	6	18,75
Нижняя треть	17	53,0	Перстневиднокле-точный рак	15	46,9	N2	8	25,0	T2–4N1–2M0	14	43,75
тотальный	1	3,0	Низкодифференци-рованный рак	4	12,5						

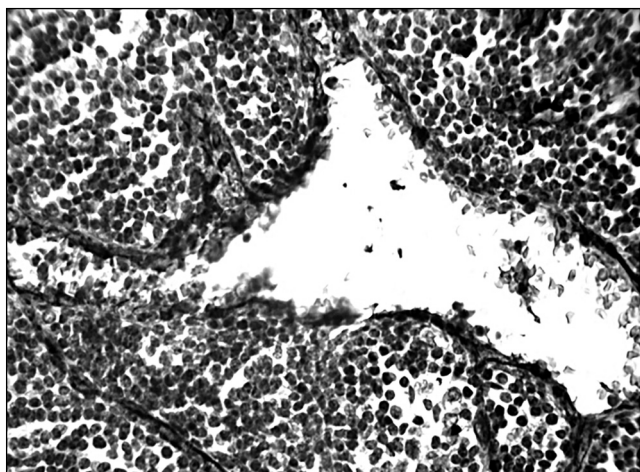


Рисунок 1. Дилатированный капилляр в корковом слое РЛУ: ИГХ окраска с антителами к CD34 (x400).

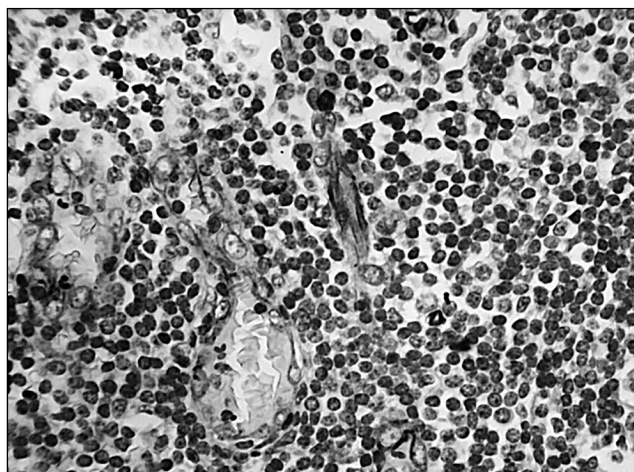


Рисунок 1. Атипичные сосуды. Выражен ядерный полиморфизм выстилающих клеток, ядра с хорошо заметными ядрышками (x400).

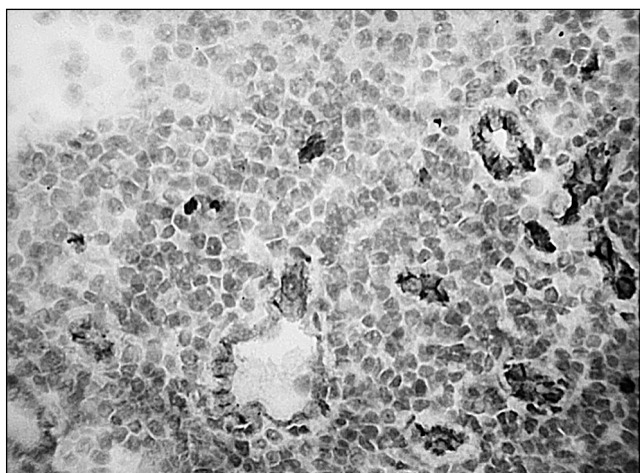


Рисунок 3. Атипичные сосуды в кортикальном слое РЛУ. Клетки плотно прилегают друг к другу, имеют узкий ободок цитоплазмы, экспрессирующей CD34. Базальная мембрана четко не прослеживается: ИГХ окраска с антителами к CD34 (x400).

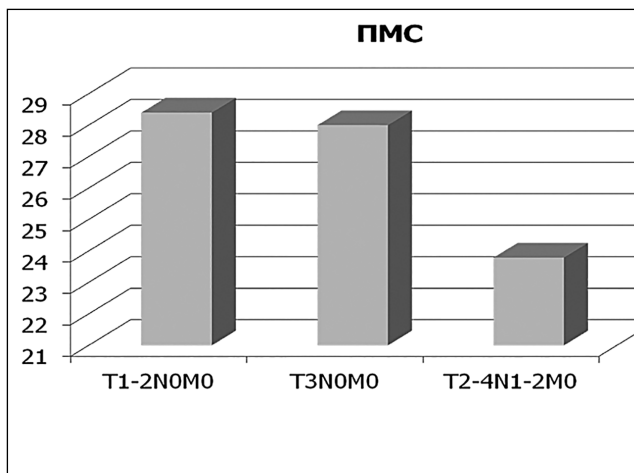


Рисунок 4. Плотность микрососудов в корковом слое ЛУ в зависимости от стадии РЖ..

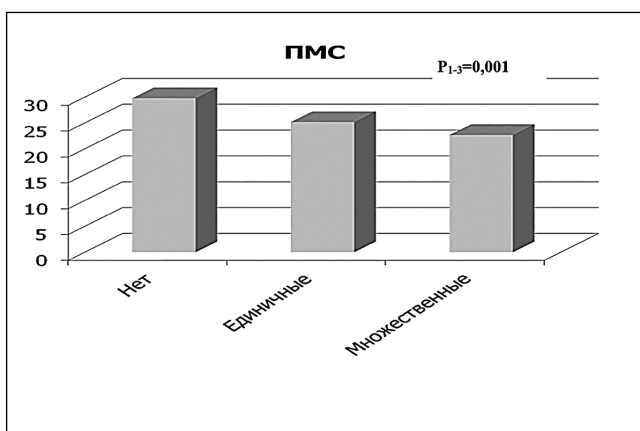


Рисунок 5. Плотность микрососудов в корковом слое ЛУ в зависимости от количества регионарных метастазов.

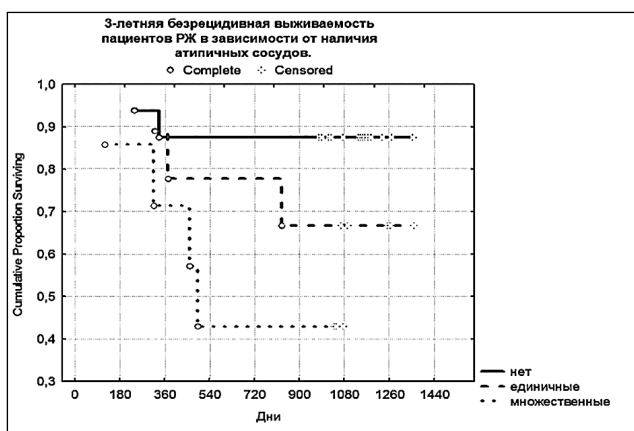


Рисунок 6. 3-летняя безрецидивная выживаемость пациентов РЖ в зависимости от наличия синусов в РЛУ.

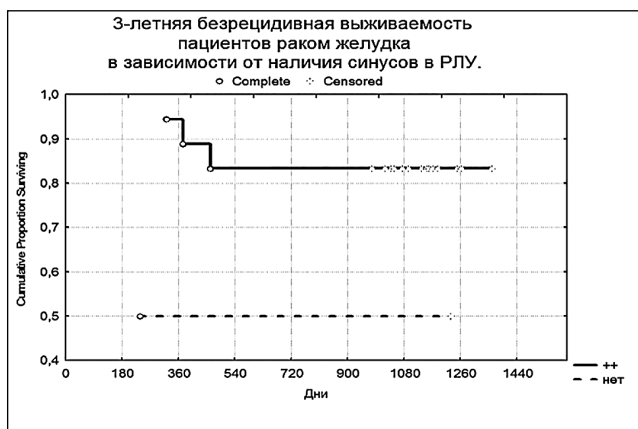


Рисунок 7. 3-летняя безрецидивная выживаемость пациентов раком желудка в зависимости от наличия атипичных сосудов.

Таблица 2. Атипичные сосуды в зависимости от стадии РЖ.

Атипичные сосуды	Стадия РЖ		
	T 1–2 N0	T3N0	T2–4N1–2
Нет, %	66,67	50,0	35,7
Единичные, %	25,0	16,7	35,7
Множественные, %	8,33	33,3	28,5

Проведенный анализ показал, что плотность отдельных клеток, экспрессирующих CD34 в ЛФ РЛУ коррелирует с плотностью микрососудов в корковом слое РЛУ ($r=0,483$, $p=0,005$), плотностью лимфоцитов в РЛУ ($r=0,550$, $p=0,01$).

Установлены отрицательные корреляции между ПМС в корковом слое РЛУ и стадией заболевания ($r= -0,410$; $p=0,005$). Наиболее низкие показатели наблюдались при наличии метастазов в РЛУ, высокие показатели были характерны для раннего РЖ (соответственно, 28,4+4,91, 32,5+13,32; и 23,79+6,193 микрососудов на УЭП при стадиях T1–2N0M0, T3N0M0 и T2–4N1–2M0, $p1-3=0,02$) (рис. 7).

ПМС также была выше при множественных метастазах, чем при единичных или их отсутствии и множественных метастазах в РЛУ (29,8+8,51, 25,2+5,82 и 22,7+6,63 микрососудов на УЭП, соответственно при отсутствии, единичных и множественных МТС, $p1-3=0,001$) (Рис. 8).

В отличие от капилляров обычного строения атипичные сосуды чаще встречались при местно-распространенном РЖ, нежели при начальных стадиях (соответственно, 8,33%, 33,3% и 28,5% при T1–2N0, T3N0 и T2–4N1–2) (Таблица 2).

Анализ выживаемости в зависимости от изучаемых факторов показал, что с 3-летней безрецидивной выживаемостью коррелировало наличие синусов ($r=0,539$, $p=0,005$) и атипичных сосудов в РЛУ ($r=0,630$, $p=0,002$). При наличии синусов 3-летняя безрецидивная выживаемость пациентов РЖ была выше, чем при их отсутствии (83,3% и 57,1% соответственно, $p=0,09$) (Рис. 9).

При множественных атипичных сосудах отмечается снижение 3-летней безрецидивной выживаемости с 87,5% до 42,9% ($p=0,03$) (Рис. 10).

Обсуждение

В настоящее время ангиогенез рассматривается как важнейший маркер прогноза течения заболевания, наличия метастазов и чувствительности к противоопухолевой терапии (Kovaliova O.I. et al., 2010).

Описано несколько типов ангиогенеза: почкование – образование новых сосудов из эндотелиальных ростков; кооптация – образование новых сосудов за счет находящихся вблизи сосудов; опухолевая мимикрия – выстилка стенки сосуда опухолевыми клетками; интусуспективный ангиогенез – деление просветов капилляров за счет втяжения их стенок внутрь сосуда с образованием перегородок; васкулогенез – образование сосудов из ангиобластов.

Следует отметить, что большинство исследований при РЖ и злокачественных новообразованиях других локализаций касается оценки ангиогенеза в опухоли или прилежащих тканях. Особенности ангиогенеза в регионарных лимфатических узлах (РЛУ) у больных РЖ изучены недостаточно. Данные об особенностях ангиогенеза в основном касаются изучения экспрессии VEGF в ткани РЛУ [13,15,17]. При злокачественных новообразованиях ряд авторов наблюдали реактивные изменения со стороны РЛУ. Эти изменения касались синусов РЛУ и выстилающих их клеток. Увеличение экспрессии VEGF наблюдалось не только в ткани опухоли, но и в ткани РЛУ, что коррелировало с наличием метастазов в них. Повышение экспрессии VEGF в опухолевых клетках вызывало гиперплазию перитуморальных лимфатических сосудов и увеличивало скорость потока лимфы на 40%. При этом количество опухолевых клеток, обнаруживаемых в ткани РЛУ, увеличивалось почти в 200 раз и в 4 раза возрастало количество метастазов в РЛУ [13]. Эти данные свидетельствуют о том, что процессы метастазирования в РЛУ тесно связаны с процессами неоангиогенеза в них, что может быть использовано в лечебной тактике.

У пациентов с немелкоклеточным раком легкого прослеживалась корреляция с наличием метастазов в РЛУ, экспрессией VEGF и рецепторов к нему (VEGF-рецептор-3) [15].

Нами были выявлены различные типы сосудов. Капилляры обычного строения, дилатированные капилляры, которые отличались от капилляров обычного строения большим диаметром (50–100 мкм), неправильной формой, локализацией не только в кортикальном слое, но и в центральной части РЛУ. А также атипичные сосуды, расположенные в паракортикальной золе, имеющие различный диаметр и форму. Стенки этих сосудов были выстланы клетками с крупными, светлыми ядрами разной формы и размеров, иногда с хорошо заметными ядрышками. Клетки прилежат вплотную друг к другу, имеют узкий ободок цитоплазмы экспрессирующей CD34. Базальная мембрана четко не прослеживается.

Плотность капилляров обычного строения была выше при начальных стадиях РЖ, в то время как атипичные сосуды чаще встречались у больных с метастазами. Кроме того, при наличии множественных атипичных сосудов отмечалось снижение 3-летней безрецидивной выживаемости, а сохранность синусов связана с её увеличением.

Происхождение атипичных сосудов остается неясным и требует дальнейших исследований.

Считаем необходимым продолжить изучение связи плотности микрососудов в корковом слое ЛУ и сохранности синусов в них с факторами прогрессии РЖ.

Выводы

Плотность клеток, экспрессирующих CD34 тесно связана с активностью лимфопрولیферативных процессов в СОЖ и ткани РЛУ.

В ткани РЛУ выявлены 3 типа сосудов, имеющих различную морфологию и клиническое значение. Нали-

чие множественных атипичных сосудов в ткани РЛУ связано со снижением 3-летней безрецидивной выживаемости с 87% до 42,9% ($p=0,03$). В то время как сохранность синусов в ЛУ связана с ее увеличением (83,8% и 57,1%, соответственно при сохранности и отсутствии синусов в РЛУ, $p=0,04$).

Со стадией РЖ были связаны ПМС и количество атипичных сосудов в ткани РЛУ. При этом для начальных стадий РЖ была характерна наибольшая ПМС и отсутствие атипичных сосудов в паракортикальном слое. Тогда как при местно-распространенном РЖ отмечается наименьшая ПМС и чаще выявлялись атипичные сосуды.

Литература:

1. Давыдов М. И., Аксель Е. М. Заболеваемость злокачественными новообразованиями и смертность от них в странах СНГ в 2005 году // Вестник РАМН.– 2007.– № 11.– С. 45–49.
2. Давыдов М. И., Аксель Е. М. Злокачественные новообразования в России и странах СНГ в 2001 году. М.: Медицинское информационное агентство, 2003. С. 95–97, 223–224.
3. Давыдов М. И., Туркин И. Н., Полоцкий Б. Е. и др. Результаты хирургии раннего рака желудка // Вестник Московского онкологического общества. 2008. № 9. С. 2–8.
4. Давыдов М. И., Тер-Ованесов М. Д. Современная стратегия хирургического лечения рака желудка // Современная онкология. 2000. Т. 2, № 1. С. 4–10.
5. Каприн АД, Старинский В. В., Петрова Г. В., ред. Злокачественные новообразования в России в 2012 году (заболеваемость и смертность). М.: ФГБУ «МНИОИ им. П. А. Герцена»; 2014.
6. Степанов И. В., Завьялова М. В., Григорьева Е. С., Букурова Ю. А., Афанасьев С. Г., Чердынцева Н. В. Клинико-морфологические и молекулярно-генетические особенности интерстициального и диффузного типов карцином желудка // Сибирский онкологический журнал. 2010. № 4 (40). С. 56–60.
7. Folkman J., Watson K., Ingber D., Hanahan D. //Nature. 1989. V. 339. P. 58.
8. Folkman J., Merler E., Abernathy C., Williams C. Isolation of a tumour factor responsible for angiogenesis // J. Exp. Med., 1971, v.133.P.275–288.
9. Kovaliova O. I., Khomeriki S. G., Lazebnik L. B. Markers of angiogenesis in gastric mucosa in patients with H. pylori-associated chronic gastritis // Helicobacter. – 2010.– V.15, № 4.– P. 352–353.
10. Lazar D., Taban S., Raika M., Sporea I., Cornianu M., Goldiş A. et al. Immunohistochemical evaluation of the tumor neoangiogenesis as a prognostic factor for gastric cancers. Romanian Journal of Morphology and Embryology. 2008; 49 (2): 137–148.
11. Shubik P. Vascularization of tumours: a review // J. Cancer Res. Clin. Oncol., 1982, v.103. P.211–222.
12. Schor A. M., Schor S. L. Tumor angiogenesis // J. Pathology, 1983, v.141 P.385–413.
13. Hoshida T1, Isaka N, Hagendoorn J. et al. Imaging steps of lymphatic metastasis reveals that vascular endothelial growth factor-C increases metastasis by increasing delivery of cancer cells to lymph nodes: therapeutic implications // Cancer Res. 2006.– № 66 (16).– p.75–80.
14. Nagy J. A., Dvorak H. F. Heterogeneity of the tumor vasculature: the need for new tumor blood vessel type-specific targets. Clin Exp Metastasis. 2012; 29 (7): 657–62.
15. Nwogu CE1, Yendamuri S, Tan W, Kannisto E, Bogner P. et al. Lung cancer lymph node micrometastasis detection using real-time polymerase chain reaction: correlation with vascular endothelial growth factor expression // J Thorac Cardiovasc Surg.– 2013 Mar.– № 145 (3).– p.185–189.
16. Wang Y. D., Wu P., Mao J. D., Huang H., Zhang F. Relationship between vascular invasion and microvessel density and micrometastasis. World J Gastroenterol. 2007; 46 (13): 6269–6273.
17. Zeng Y1, Opeskin K, Baldwin ME, Horvath LG, et al. Expression of vascular endothelial growth factor receptor-3 by lymphatic endothelial cells is associated with lymph node metastasis in prostate cancer // Clin Cancer Res.– 2004 Aug 1.– № 10 (15).– p. 218–225.