

Особенности патоморфоза при сонодинамической химиотерапии на этапах лучевого лечения рака слизистой оболочки полости рта

РОЗЕНКО Л. Я., ФРАНЦИЯНЦ Е. М., КОМАРОВА Е. Ф., НЕПОМНЯЩАЯ Е. М., ТОДОРОВ С. С., ГУСАРЕВА М. А., КРОХМАЛЬ Ю. Н.
ФГБУ «Ростовский научно-исследовательский онкологический институт» МЗ РФ, г. Ростов-на-Дону

Резюме. Исследовали морфологический ответ опухоли на воздействие, включающее проведение сонодинамической химиотерапии при дистанционной гамматерапии (ДГТ) рака слизистой оболочки полости рта (РСРП). 61 больной РПСР были разделены на основную (31 больному при ДГТ проводилась локально на очаг опухоли 5 мг платинидама с помощью ультразвукового воздействия частотой 0,88 МГц±0,33%, и I=1,0Вт/см²) и контрольную (30 больным, сопоставимым по клиническим параметрам, проводилась только аналогичная ДГТ) группы. До лечения и после планового перерыва на дозе 40 Гр исследовались биоптаты опухолей по стандартным морфологическим и иммуногистохимическим методикам. В основной группе доля стромы опухоли увеличилась в 1,9 раз, чем до лечения и в 1,6 раз против контроля, митотическая активность клеток снизилась в 3,9 и 1,9 раз соответственно, а индекс повреждения паренхимы был выше в 2,4 раза чем в контрольной. Определялся выраженный фиброз, наблюдались фокусы клеток, представленные «клетками – тенями», с выраженными дистрофическими изменениями ядра и цитоплазмы

В контрольной группе было отмечено сохранение высокого индекса пролиферации Ki-67 (60–75%) и высокий апоптотический индекс (50–65%) всех клеточных слоев опухоли. Уровень маркера Ki-67 и экспрессия мутагенного гена p53 по сравнению с исходными данными снизилась лишь в 1,3 и в 1,5 раз соответственно. В образцах опухоли основной группы клетки базального слоя плоского эпителия вокруг опухоли экспрессировали Ki-67, p53 в 10–15% площади и не отличались от нормальных показателей. Уровень маркера Ki-67 и экспрессия мутагенного гена p53 по сравнению с исходными данными снизились в 7,1 и 6,5 раз соответственно. Таким образом, сонодинамическая химиотерапия способствует подавлению биологической агрессивности опухоли, обеспечивает существенно более выраженный противоопухолевый эффект по сравнению с действием только ионизирующего излучения.

Ключевые слова: сонодинамическая химиотерапия, патоморфоз, Ki-67, p53, рак слизистой оболочки полости рта.

Контактная информация:

Комарова Екатерина Федоровна, super.gormon@yandex.ru, контактный телефон: +7 (928) 777–75–23

Rozenko Ludmila, Frantsiyants Elena, Komarova Ekaterina, Nepomnyashaya Evgeniya, Todorov Sergey, Gusareva Marina, Krokhmal Yulia

Актуальность

В структуре онкологической заболеваемости России рак слизистой полости рта (РСРП) составляет 1,5% от всех опухолей человека. Несмотря на визуальность локализации почти у 70% больных первично регистрируется III–IV стадия распространенности процесса с обширным поражением первичного очага и регионарных лимфоузлов [3]. Применение хирургического лечения в самостоятельном плане целесообразно лишь при незначительной распространенности опухолевого процесса [8].

На современном этапе развития онкологии получены данные об эффективности и безопасности метода сонодинамической терапии злокачественных опухолей. Установлено, что ультразвуковая терапия обладает многосторонним положительным биологическим действием: позволяет усилить повреждающее действие на опухоль и контроль над метастазированием, увеличить биодоступность лечебных препаратов к опухоли, в том числе к клеткам с множественной лекарственной устойчивостью [2]. Перспективной представляется сонодинамическая терапия, используемая в качестве радиомодифицирующего агента [7; 9].

Неоплазии, по существу, являются гетероморфными новообразованиями, и по разному изменяют свои

фенотипические свойства под действием химиолучевого лечения [6]. Причем различные по своему механизму противоопухолевые воздействия вызывают в опухоли одинаковые морфологические признаки повреждения. Отличия состоят только в степени выраженности этих признаков, коррелирующей с определяемым клиническим эффектом. В зарубежной литературе применяется термин «ответ опухоли на терапевтическое воздействие». Проблема терапевтического патоморфоза с момента начала ее изучения остается востребованной и в настоящее время [1; 4]. Известно, что отсутствие лечебного патоморфоза на проводимое консервативное лечение является неблагоприятным прогностическим фактором для больных раком слизистой полости рта [8].

Скорость роста опухолей является важным интегральным показателем особенностей ее клинического течения и определяется балансом пролиферативной активности и апоптоза. В иммуногистохимической оценке пролиферативной активности опухолей лежит определение антител к Ki-67. Гиперэкспрессия мутантного гена p53 обычно ассоциируется с агрессивным неблагоприятным течением многих злокачественных опухолей и связана с ростом ее пролиферативной активности, снижением дифференцировки опухоли и ухудшением прогноза [5].

Таблица 1. Показатели патоморфоза рака слизистой оболочки полости рта при различных вариантах лечения, %

Показатель патоморфоза	До лечения	Группы наблюдения	
		основная, n=31	контрольная, n=30
Строма	37,5±4,5	71,3±3,7**^	45,4±4,1
Паренхима	51,3±8,1	22,4±5,0**^	39,0±5,1
Очаги некроза	11,2±3,1	6,3±1,3^	15,6±2,7
Митотическая активность	19,0±1,1	4,9±1,4**^	9,5±1,3*
Дистрофическииизменения	179,4±27	321±19**^	277±21*
ИПП	-	56,3^	23,9

Примечание. * – достоверно при $p < 0,05$ с данными до лечения; ^ – достоверно при $p < 0,05$ между группами.

В связи с вышесказанным, целью нашего исследования явилось изучение морфологического ответа злокачественной опухоли слизистой оболочки полости рта на воздействие, включающее проведение сонодинамической химиотерапии при дистанционной гамма-терапии.

Материалы и методы

Под наблюдением находились 61 больной местно-распространенным морфологически верифицированным раком слизистой оболочки полости рта T 2–4N0–2M0, разделенные на две группы: контрольная группа (n=30) — получала традиционную дистанционную гамматерапию расщепленным курсом в режиме ускоренного фракционирования (СОД 40 изоГр), основная группа (n=31) — на этапах аналогичной ДГТ дополнительно проводили локальную химиотерапию платидиамом, с помощью УЗ воздействия (СОД 40 изоГр+УЗ-ХТ). Ультразвуковое воздействие на опухоль осуществлялось с помощью аппарата для ультразвуковой терапии УЗТ-1.03У (сертификат соответствия № РООС RU.ИМ 18.ВО1660, паспорт тАЗ.863.013 ПС). Параметры УЗ-воздействия были ранее нами определены экспериментальным путем и составили: частота — 0,88 МГц±0,33%, интенсивность — 1,0Вт/см². В каждом конкретном случае было получено добровольное письменное согласие больной на проведение исследования.

Для выполнения гистологического исследования использовались образцы ткани не менее 0,5 см в диаметре. После фиксации в забуференном нейтральном растворе формалина, кусочки ткани проводились в автоматизированной станции проводки и заливки в парафин фирмы «Sakura», после чего приготавливались тонкие гистологические срезы толщиной 3 мкм. Гистологические срезы окрашивались гематоксилином-эозином.

Биоптаты опухолей исследовали до лечения и после гамматерапии. В качестве морфологических критериев эффективности противоопухолевого воздействия традиционно учитывались показатели митотической активности (МА), количества дистрофически изме-

ненных опухолевых клеток. Оценивали перестройку общей структуры опухолевой ткани (взаимоотношение стромы и паренхимы), индекс повреждения паренхимы (ИПП). Иммуногистохимическое исследование включало определение уровня Ki-67 и p53 с постановкой реакции с антителами на оборудовании фирмы BenchMarkUltra (США).

Статистический анализ результатов проводили с помощью пакета Statistica (версия 8). Оценка достоверности произведена с использованием t-критерия Стьюдента. Уровень $P < 0,05$ принимали как значимый.

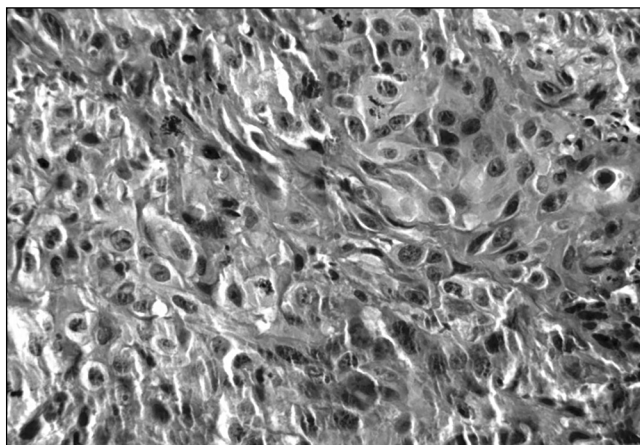
Результаты и обсуждение

Установлено, что в основной и контрольной группах увеличивается процентное соотношение дистрофически измененных клеток в 1,8 раз и в 1,5 раза соответственно.

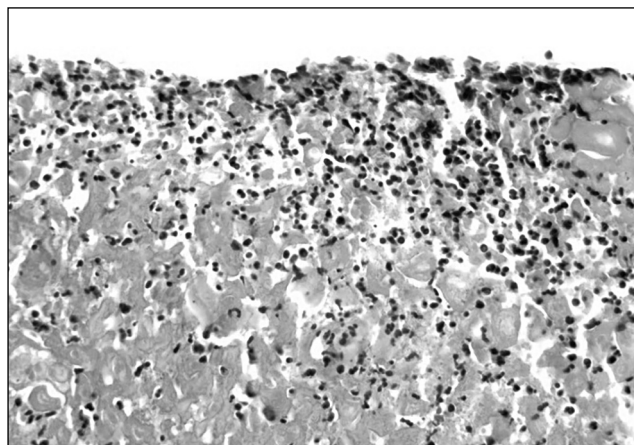
Однако митотическая активность клеток при осуществлении сонодинамической терапии снижается против фоновых показателей и данных в контроле соответственно в 3,9 и 1,9 раз (табл. 1). Изменилось процентное соотношение паренхимы и стромы с существенным увеличением доли последней в основной группе больных. Так, в опухоли после ДГТ+ УЗ+ХТ доля стромы составила 71,3±3,7%, что было выше в 1,9 раз, чем до лечения и в 1,6 раз против контроля. При этом индекс повреждения паренхимы в основной группе составил 56,3, а в контроле в 2,4 раза меньше — 23,9 ($p < 0,05$).

В контрольной группе после лечения под влиянием очаговой дозы ионизирующего излучения выявлены различной степени дистрофические и некробиотические изменения в раковых клетках. Пласты раковых клеток располагались отграничено в фиброзной ткани, создавая впечатление гнездного строения. На поверхности опухоли отмечали отложения фибриноидных масс, инфильтрированных сегментоядерными лейкоцитами (рис 1).

Морфологические изменения в основной группе можно было свести к двум категориям. Так, в ряде случаев опухоль почти не определялась, и на ее месте имелись бесструктурные эозинофильные массы, иногда со структурами, напоминающими тени раковых клеток,

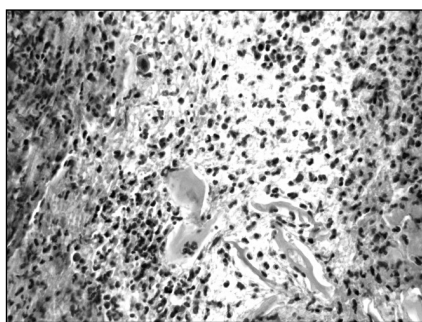


а

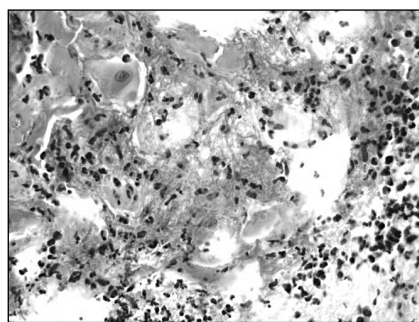


б


Рис. 1. Морфологические изменения после лечения в контрольной группе
 а) дистрофические и некробиотические изменения в раковых клетках, отграничение пластов опухоли фиброзными прослойками; б) наложение фибрина на поверхности опухоли и очаговой инфильтрацией сегментоядерными лейкоцитами. Окраска гематоксилином и эозином. X400



а



б



в

Рис. 2. Морфологические изменения после лечения в основной группе
 а) эозинофильные массы, тени раковых клеток; б) очаговая лейкоцитарная инфильтрация; в) бесструктурные эозинофильные массы, инфильтрированные сегментоядерными лейкоцитами. Окраска гематоксилином и эозином. X400

иногда аморфную бесструктурную массу, инфильтрированную сегментоядерными лейкоцитами (рис. 2). Другая категория изменений характеризовалась тем, что в раковых клетках имелись выраженные дистрофические процессы. Раковые клетки были расположены в виде островков; по периферии от них определялось развитие грануляционной соединительной ткани с незначительной лимфо-лейкоцитарной инфильтрацией. Цитоплазма раковых клеток была светлой, ядро крупнее и гиперхромное. В основной группе больных после проведенного оперативного вмешательства в опухоли определялся выраженный фиброз, на фоне которого встречались одиночные немногочисленные комплексы раковых клеток с лимфогистиоцитарной инфильтрацией. В строме выявлялся миксоматозный отек, большое количество петрификатов. В некоторых случаях в операционном материале больных из основной группы раковые комплексы были едва различимы на фоне лимфо-плазмоцитарного инфильтрата с нерезко выраженным

миксоматозным отеком, наличием гигантских многоядерных клеток типа инородных тел (рис. 2).

Ряду пациентов основной группы в силу выявленной выраженной регрессии после СОД 40 изоГр, дополненной ультразвуковой химиотерапией, стало возможным осуществление оперативного лечения.

Результаты иммуногистохимического исследования в опухолях после проведенного лечения в основной и контрольной группах представлены в таблице 2 и на рисунках 3–5.

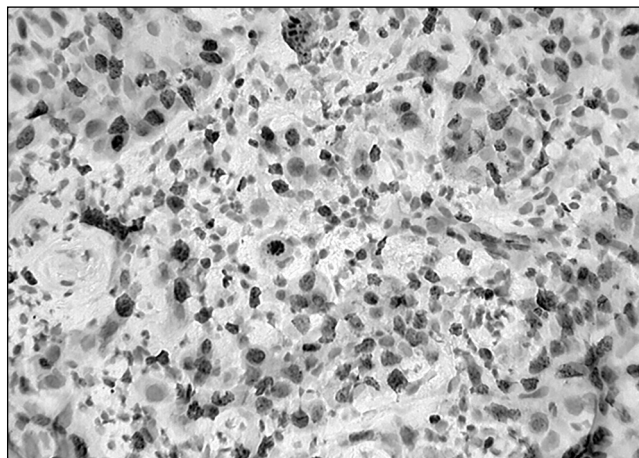
До лечения в опухолях рака слизистой оболочки полости рта были выявлены высокие уровни индексов пролиферации Ki-67 и высокий апоптотический индекс, соответственно, $88,5 \pm 5,8\%$ и $85,1 \pm 6,3\%$, что связано с первичной распространенностью злокачественного процесса.

Иммуногистохимическое исследование после только лучевого лечения больных контроля выявило сохранение высокого индекса пролиферации Ki-67 (60–75%) всех клеточных слоев опухоли, наряду с этим обнаруживался

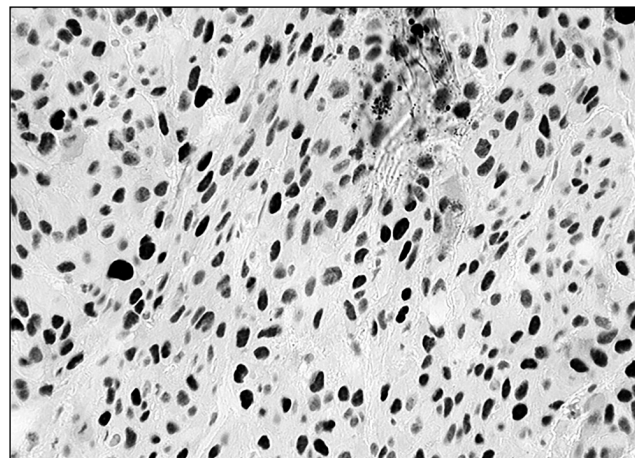
Таблица 2. Показатели пролиферации и апоптоза при различных вариантах лечения раком слизистой оболочки полости рта, %

Показатель	До лечения	Группы наблюдения	
		основная, n=31	контрольная, n=30
Ki-67	88,5±5,4	12,5±2,5 ^{*^}	67,5±7,5
p-53	85,1±6,3	13,0±1,9 ^{*^}	57,5±7,5

Примечание. * – достоверно при $p < 0,05$ с данными до лечения; ^ – достоверно при $p < 0,05$ между группами.

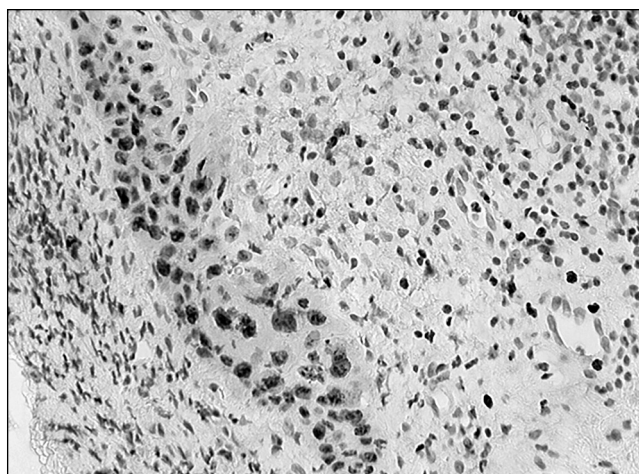


а

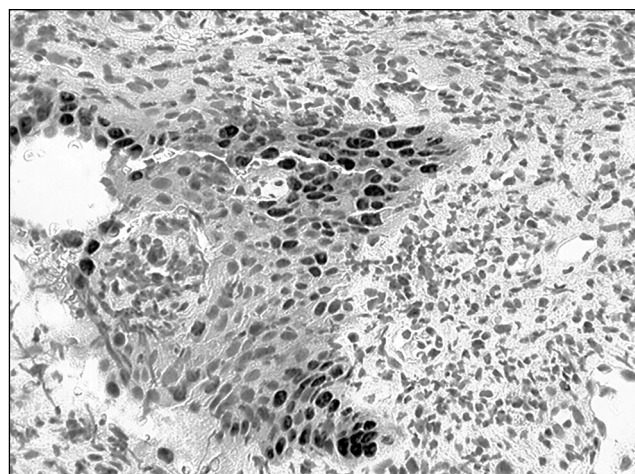


б

Рис. 3. До лечения. а) Ki 67–88,5% пролиферации клеток опухоли; б) p53–85,1% клеток опухоли. ИГХ – реакция. X200



а

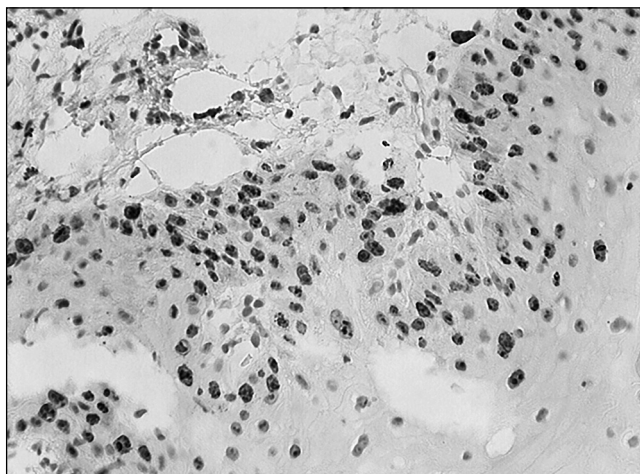


б

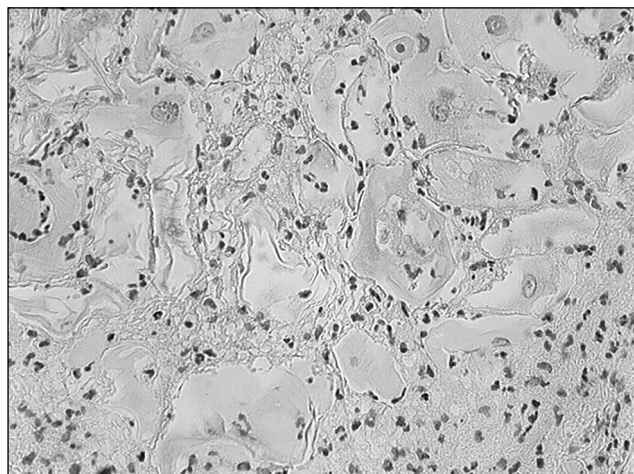
Рис. 4. Контрольная группа. После лечения. а) Ki – 67, 45% клеток опухоли; б) P53–30% клеток опухоли. ИГХ – реакция. X200

и высокий апоптотический индекс (50–65%) клеток всех слоев опухоли. Уровень маркера Ki-67 и экспрессия мутантного гена p53 по сравнению с исходными данными снизилась лишь в 1,3 и в 1,5 раз соответственно (табл. 2). Морфологически в контрольной группе при гистологическом исследовании во всех случаях регистрировался пло-

сколелочный рак умеренной степени дифференцировки, с участками ороговения, образованием единичных «раковых жемчужин». В отдельных участках опухоли встречались очаги некроза клеток, клеточная лейкоцитарная инфильтрация, бесструктурные клеточные массы (детрит), наложения фибрина (рис. 4).



а



б

Рис. 5. Основная группа. После лечения. а) Ki 67, пролиферация базального слоя клеток плоского эпителия в 10–15%; б) P53, негативная реакция клеток опухоли. ИГХ – реакция. X200

Таким образом, морфо-иммуногистохимическое исследование плоскоклеточного рака в контрольной группе после проведенного лечения выявило преобладание как пролиферативной, так и апоптотической активности клеток опухоли. Вместе с тем, в отдельных участках опухоли имелись признаки некроза с отложением масс фибрина, лейкоцитов, что можно расценивать как результат вторичного клеточного повреждения под действием химио- и радиотерапии.

Можно предположить, что в клетках плоскоклеточного рака, по-видимому, имеется генетическая нестабильность, что, с одной стороны, меняет клеточный цикл в виде неравномерного повышения уровня Ki-67 (ядерный белок), а с другой — дисрегуляции процессов апоптоза. Косвенными морфологическими признаками апоптоза в опухолях были «раковые жемчужины», фрагментация ядер с развитием карิโอпикноза.

Иммуногистохимическое исследование образцов опухоли в основной группе больных показало отсутствие пролиферативной и апоптотической активности клеток плоскоклеточного рака (табл. 2 и рис. 5).

Клетки базального слоя плоского эпителия вокруг опухоли экспрессировали Ki-67, p53 в 10–15% площади и не отличались от нормальных показателей. При гистологическом исследовании в большинстве случаев регистрировался плоскоклеточный рак высокой или умеренной степени дифференцировки, с участками ороговения. Встречались участки грануляционной ткани, богатой тонкостенными кровеносными сосудами, имелись признаки выраженного хронического воспаления стромы. В опухоли наблюдались фокусы клеток, представленные «клетками-тенями», с выраженными дистрофическими изменениями ядра и цитоплазмы.

Обнаруженные морфологические и иммуногистохимические изменения, вероятно, можно объяснить особенностями механизма воздействия на рако-

вую клетку при лечении больных в основной группе комплекса суммарного действия: ДГТ, химиотерапии и УЗ-воздействия. Сравнительный анализ выявил, что в основной группе после проведенного лечения отсутствовали признаки пролиферативной и апоптотической активности клеток опухоли, что, мы считаем, является результатом биологической доступности лекарственных препаратов с помощью ультразвука. Предложенный способ воздействия вызывал повреждение ядерного и мембранного аппарата клеток, что приводило к развитию выраженных дистрофических и некробиотических изменений. Мы считаем, что в данной ситуации механизмы апоптоза и пролиферации клеток «выключаются» в связи с коагуляцией белка и неполноценностью ядер. Важно учитывать, что клетки базального слоя плоского эпителия сохраняли свою структуру, пролиферативную и апоптотическую активность, что свидетельствовало о сохранении регенерационной способности клеток. Сонодинамическая химиотерапия способствует подавлению биологической агрессивности опухоли, обеспечивает существенно более выраженный противоопухолевый эффект по сравнению с действием только ионизирующего излучения. Для суждения о тонких механизмах регуляции апоптоза и пролиферации клеток опухоли необходимо проводить комплексное исследование белков-регуляторов апоптоза — bcl-2, MDM-2, p21 и циклин-зависимых киназ (CDK) клеточного цикла, однако это требует дополнительного изучения.

Таким образом, проведенное морфологическое и иммуногистохимическое исследование дает основание считать, что разработанный метод лечения больных местно-распространенным раком слизистой оболочки полости рта более эффективен по сравнению с традиционным, использованным в контрольной группе. Последнее обстоятельство является доказательным аргументом для его применения в клинике.

Литература

1. Абросимов А. Ю., Бердов Б. А., Ерыгин Д. В. и соавт. Патоморфоз рака прямой кишки при неоадьювантной химиолучевой терапии // Архив патологии.— 2013.— № 6—С. 27–31.
2. Андропова Н. В., Трещалина Е. М., Долгушин Б. И. и соавт. Концепция использования в онкологии ультразвукового воздействия средней интенсивности в сочетании с химиотерапией // Медицинская физика.—2010.— № 3.—С. 12–17.
3. Давыдов М. И., Аксель Е. М. // Вестник РОНЦ им. Н. Н. Блохина РАМН.— 2009.— Т. 20, № 3.—С. 52–90.
4. Непомнящая Е. М. Современные механизмы действия противоопухолевых препаратов и патоморфоз опухолей различных локализаций при неоадьювантной химиотерапии на аутосредах организма // Материалы III научной конференции РостГМУ, посвященной 95-летию высшего медицинского образования на Дону и 80-летию РостГМУ.— 2010.—С. 255–259.
5. Райхлин Н. Т., Райхлин А. Н. Регуляция и проявления апоптоза в физиологических условиях и в опухолях // Вопросы онкологии.— 2002.— Т. 48, № 2.—С. 159.
6. Франк Г. А., Данилова Н. В., Андреева Ю. Ю., Нефедова Н. А. Классификация опухолей молочной железы ВОЗ 2012 года // Архив патологии.— 2013.— № 2.—С. 53–63.
7. Хамитова Г. В., Хуснутдинов Ш. М., Леонтьева О. С. Морфологические изменения в опухоли после ультразвукового воздействия // Креативная хирургия и онкология.— 2010.— № 4—С. 23–25.
8. Яковлева Л. П., Кропотов М. А., Матякин Е. Г., Удинцов Д. Б., Жарков О. А., Доброхотова В. З., Мудунов А. М., Зимина Н. А., Бржезовский В. Ж., Романов И. С., Павловская А. И. Анализ прогностических факторов и выбор тактики лечения при раке слизистой оболочки полости рта // Сибирский онкологический журнал.— 2010.— № 3 (39).—С. 83–85.
9. Mo S., Coussios C.—C., Seymour L., Carlisle R. Ultrasound-enhanced drug delivery for cancer // Expert Opin. Drug Deliv.— 2012.— № 9 (12).— P. 1525–1538.