

Виртуальная сонография молочной железы. Опыт клинического применения

Якобс О.Э.¹, Каприн А.Д.¹, Рожкова Н.И.¹, Мазо М.Л.¹, Микушин С.Ю.²

¹ Национальный центр онкологии репродуктивных органов (маммологии, гинекологии, андрологии) ФГБУ "МНИОИ им. П.А. Герцена" Министерства здравоохранения России, Москва, Россия

² Поликлиника ОАО "Газпром", Москва, Россия

Virtual Breast Sonography. Results of Clinical Application

Yakobs O.E.¹, Kaprin A.D.¹, Rozhkova N.I.¹, Mazo M.L.¹, Mikushin S.Y.²

¹ P.A. Herzen Moscow Oncology Research Institute, Moscow, Russia

² "Gazprom" Clinic, Moscow, Russia

Цель: оценить диагностическую эффективность автоматизированного УЗ-сканера всего объема молочных желез (ABVS – the automated breast volume scanner) ACUSON S2000 (Siemens, Германия).

Материал и методы. Обследовано 97 пациентов (n=100), из них по данным комплексного лучевого обследования патологические образования в молочных железах не были выявлены (BI-RADS 1) у 27, с отчетливо доброкачественными образованиями (BI-RADS 2) было 18, патоморфологически подтвержден рак молочной железы (PMЖ) (BI-RADS 5) – у 29. Все данные сканирования были оценены независимым экспертом – лучевым диагностом на специальной просмотровой станции без предварительной дополнительной информации о каждой пациентке.

Результаты. Чувствительность метода автоматизированного сканирования в выявлении патологии молочных желез составила 100%, диагностическая точность ABVS – 88%. Независимый эксперт установил диагноз PMЖ молочной железы в 26 (90%) случаях из 29. По результатам автоматизированного сканирования молочных желез в 66 (66%) случаях было рекомендовано до-

обследование с применением комплекса лучевых методов. Гипердиагностика составила 24%. Таким образом, специфичность ABVS-обследования была равна 40%.

Выводы. Учитывая тот факт, что ни один из случаев PMЖ не был пропущен, первый опыт использования ABVS показал обнадеживающие результаты и необходимость в дальнейших клинических испытаниях автоматизированной системы сканирования молочных желез.

Ключевые слова: УЗИ молочных желез, автоматизированное ультразвуковое сканирование молочных желез, рак молочной железы, 3D-реконструкция.

The aim: to evaluate the diagnostic effectiveness the automated breast volume scanner (ABVS) ACUSON S2000 (Siemens, Germany).

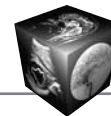
Material and methods: The volume data sets were collected from 97 patients and a database containing 27 women with no detectable lesions in multimodal examination (BI-RADS 1), 18 women with clearly benign lesions (BI-RADS2), and 29 women with known breast cancer (BI-RADS5) was created. An independent examiner evaluat-

Для корреспонденции: Якобс Ольга Эдмундовна – 119121 Москва, ул. Погодинская, д. 6. Национальный центр онкологии репродуктивных органов ФГБУ "МНИОИ им. П.А. Герцена" Минздрава России. Тел. +7(499)248-38-03. E-mail: mniio@mail.ru

Якобс Ольга Эдмундовна – канд. мед. наук, старший научный сотрудник Национального центра онкологии репродуктивных органов ФГБУ "МНИОИ им. П.А. Герцена" МЗ РФ; Каприн Андрей Дмитриевич – доктор мед. наук, профессор, директор ФГБУ "МНИОИ им. П.А. Герцена" МЗ РФ; Рожкова Надежда Ивановна – доктор мед. наук, профессор Национального центра онкологии репродуктивных органов ФГБУ "МНИОИ им. П.А. Герцена" МЗ РФ; Мазо Михаил Львович – канд. мед. наук, старший научный сотрудник Национального центра онкологии репродуктивных органов ФГБУ "МНИОИ им. П.А. Герцена" МЗ РФ; Микушин Сергей Юрьевич – врач поликлиники ОАО "Газпром".

Contact: Yakobs Olga Edmundovna – 119121 Moscow, Pogodinskaya str., 6. National Center of Oncology of Reproductive Organs of P.A. Hertsen Moscow Research Institute of oncology. Phone: +7(499)248-38-03. E-mail: mniio@mail.ru

Yakobs Olga Edmundovna – cand. of med. sci., senior research scientist National Center of Oncology of Reproductive Organs of P.A. Hertsen Moscow Research Institute of oncology; Kaprin Andrey Dmitrievich – professor, doct. of med. sci., director of P.A. Hertsen Moscow Research Institute of oncology; Rozhkova Nadezhda Ivanovna – professor, doct. of med. sci., chief of National Center of Oncology of Reproductive Organs of P.A. Hertsen Moscow Research Institute of oncology; Mazo Michail L'vovich – cand. of med. sci., senior research scientist National Center of Oncology of Reproductive Organs of P.A. Hertsen Moscow Research Institute of oncology; Mikushin Sergey Yurjevich – doctor of the "Gazprom" Clinic.



ed all the ABVS data on a separate workstation without any prior knowledge of the patients' histories.

Results. The diagnostic accuracy for the experimental ABVS was estimated as 88%. The independent examiner detected all breast cancers in the volume data resulting in a calculated sensitivity of 100%. After the ABVS examination, there were a high number of requests for further examination in 66%. Over-diagnosis was estimated 24 %.

Conclusion. The specificity was 40%. Given the fact that during the application of ABVS no breast cancer was missed – the ABVS must still be regarded as an experimental technique for breast ultrasound, which definitely needs to undergo further evaluation studies.

Key words: breast cancer, automated breast ultrasound, breast ultrasound, 3D-reconstruction.

Введение

Распространенным методом диагностики новообразований молочных желез у женщин с клиническими или радиологическими признаками заболевания является УЗИ молочных желез. Однако недостаточная информативность метода при ряде непальпируемых образований не позволяет использовать его для скрининга рака молочной железы (РМЖ) [1, 2].

УЗИ молочных желез применяется более 50 лет. Традиционное УЗИ в ручном режиме является стандартным. При получении и интерпретации изображения молочных желез необходимо присутствие врача. Для осуществления скринингового массового обследования при большом потоке пациентов для увеличения пропускной способности предпочтительнее использовать средний медицинский персонал, а интерпретацию полученного изображения может осуществлять врач на своей рабочей станции дистанционно. Такие преимущества при УЗ-обследовании молочных желез предоставляет новая УЗ-установка ACUSON S2000™ ABVS (Siemens Medical Solutions, Inc, Mountain View, CA).

Концепция автоматизированного УЗ-сканирования молочных желез начала разрабатываться в 70-е годы прошлого столетия, когда был описан первый опыт применения подобной системы. По мере технического совершенствования сканеров изучались их преимущества и недостатки в диагностике патологии молочных желез [3–9].

Настоящее сообщение представляет результаты первого опыта использования возможностей автоматизированного сканирования молочных желез в РФ – ACUSON S2000™ ABVS. С помощью ABVS (the automated breast volume scanner) была получена целая серия последовательных изображений в В-режиме, реконструированных в 3D-изображение всего объема молочной железы. Полученное изображение передавалось дистанционно на просмотрную станцию врача.

Цель исследования

Оценить диагностическую эффективность автоматизированного УЗ-сканера всего объема молочной железы ACUSON S2000 (Siemens, Германия) при скрининге патологии молочных желез.

Материал и методы

Исследование проводили на базе ФГБУ МНИОИ им. П.А. Герцена в период с 22 июля по 5 ноября 2013 г. с применением УЗ-системы Siemens ACSON S2000 ABVS.

Контингент обследованных был сформирован из пациентов, проходивших амбулаторное обследование. Причины их обращения в нашу клинику были следующими: пальпируемое образование в молочной железе, болезненность в молочных железах, подозрение на узловое образование по данным предшествующего лучевого обследования, скрининговое обследование в группе риска РМЖ.

Всем пациентам было проведено клиническое обследование, традиционное сонографическое обследование, дополненное маммографией, при необходимости – прицельной биопсией, что в комплексе давало наиболее точную информацию о состоянии молочных желез [10].

На основании данных цифровой маммографии, УЗ-изображения в В-режиме, патоморфологического исследования все наблюдения были классифицированы согласно системе BI-RADS [11].

В исследовании были включены пациентки всех категорий BI-RADS 1–5 с целью как выявления типичных доброкачественных и типичных злокачественных образований, так и для оценки возможностей метода при сомнительных образованиях.

Пациентки с патологическими изменениями кожи (рубцы, новообразования), а также с послеоперационными, постлучевыми изменениями были исключены из исследования. Таким образом, полученные данные основаны на обследовании 97 пациентов (94 (97%) женщины и 3 (3%) мужчины) в возрасте от 23 до 67 лет (медиана – 47 лет). Всего число образований составило – 100: у 3 женщин было выявлено по два образования.

По данным комплексного клинико-рентгено-сонографического обследования распределение 100 наблюдений по категориям было следующим: BI-RADS 1 – 27% (n = 27), BI-RADS 2 – 18% (n = 18), BI-RADS 3 – 14% (n = 14), BI-RADS 4 – 12% (n = 12), BI-RADS 5 – 29% (n = 29) (табл. 1). Все узловые образования молочных желез (n = 64), а также 3 случая гинекомастии были патоморфологически подтверждены. Размер узловых новообразований варьировал от 0,5 до 4,5 см.

Данные, полученные с помощью ABVS, оценивал независимый эксперт. При интерпретации получен-

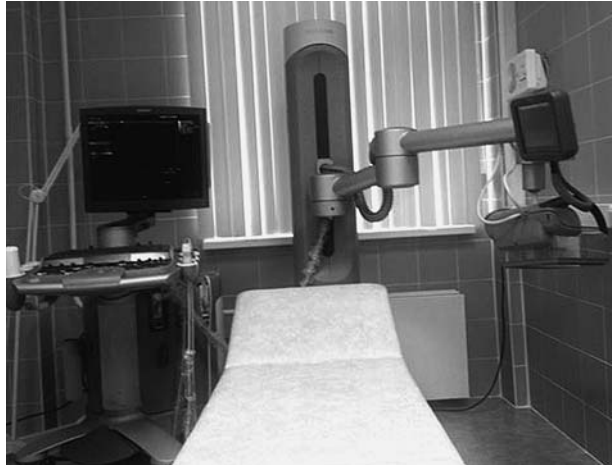

Рис. 1. Внешний вид УЗ-системы автоматизированного сканирования молочных желез.

ного изображения проводили сравнительный анализ возможностей ABVS с данными комплексного лучевого обследования, а именно, выявляются ли патологические образования и могут ли быть корректно классифицированы по BI-RADS. Также изучали возможности использования данных ABVS в уточняющей диагностике.

Технические характеристики системы автоматизированного сканирования молочных желез (ABVS)

ACUSON S2000 ABVS представляет собой систему автоматизированного сканирования, позволяющую получить изображение всего объема молочной железы (рис. 1).

Конструкция аппарата состоит из УЗ-системы ACUSON S2000 ABVS со специальным датчиком объемного сканирования 14L5BV, закрепленным на механизированном подвижном штативе.

Для автоматизированного сканирования использовали встроенный линейный датчик 14L5BV Siemens (мощность 15 МГц, ширина 15,4 см) с 768 пьезоэлектрическими элементами. Возможность глубины сканирования до 6 см. Во время сканирования датчик проходит 16,8 см, что при последующей компьютерной обработке позволяет получить до 318 срезов высокого разрешения. Таким образом, максимальный объем ткани для исследования составляет 1552,3 см³, толщина среза – около 0,5 мм.

В целях оптимизации ABVS-результата предусмотрен целый ряд известных режимов изображений, включающих тканевую гармонику (THI), панорамное сканирование (Advanced SieClear™ spatial compounding) и динамическое контрастное усиление ткани (Dynamic tissue contrast enhancement), а также новые алгоритмы обработки тени позади соска и артефактов реверберации, которые автоматически подключаются при использовании

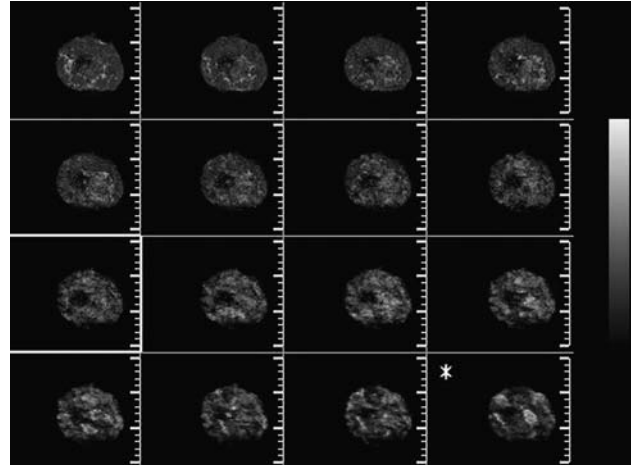


Рис. 2. Многоплоскостная реконструкция УЗ-изображения объемного вида молочной железы на мониторе рабочей станции.

ABVS. Алгоритм устранения реверберации производит 3D-данные и определяет, есть ли контакт с кожей молочной железы. Данные, полученные с зон, не контактирующих с кожей, удаляются. Эти действия направлены на погашение артефактов реверберации от зон, не контактирующих с кожей. Адаптивный режим подавления тени позади соска (Nipple Shadow Reduction Tool) на основании анализа серии изображений и путем усиления структур в ретроареолярной зоне улучшает визуализацию этой важной зоны. На заключительном этапе алгоритм сбора коэффициентов усиления (Gain Collection Algorithm) анализирует 3D-данные и настраивает колебания яркости, обусловленные колебаниями между каналами в датчике.

Полученные данные с УЗ-системы автоматически отсылаются на дистанционную просмотрную станцию, которая позволяет проводить всесторонний анализ и манипуляции с 3D-данными: на рабочей станции формируются изображения путем многоплоскостной реконструкции (multiplanar reconstruction – MPR) (рис. 2).

Все объемные данные могут быть оценены в разных направлениях как в стандартных: поперечной, сагиттальной, фронтальной (коронарной), так и в других произвольных плоскостях (рис. 3).

Вторичное изображение реконструируется из полученных данных в изображение в реальном масштабе времени (рис. 4).

Стандартное клиничко-лучевое обследование молочных желез включало сбор анамнеза, клинический осмотр, пальпацию молочных желез и аксиллярных областей. Всем пациентам старше 30 лет производили цифровую маммографию в прямой и косой проекциях, традиционное УЗИ молочных желез в ручном режиме. Женщинам моложе 30 лет в случаях недостаточной информа-

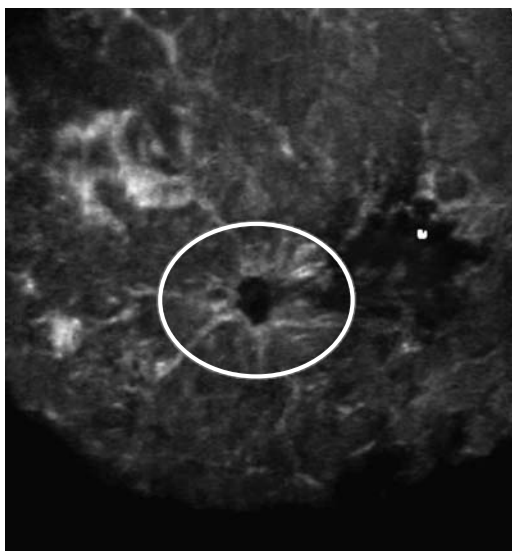



Рис. 3. Фронтальный (коронарный) срез УЗ-изображения на глубине 11 мм от поверхности кожи. Желтый маркер указывает локализацию соска. Патологический очаг обведен овалом. Протоковый рак молочной железы размерами 0,9 × 0,7 см.

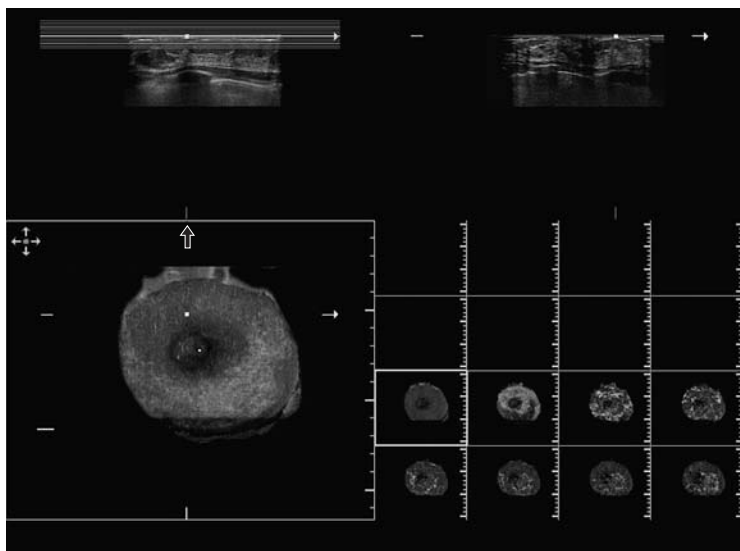


Рис. 4. УЗ-изображение молочной железы во фронтальной (коронарной), поперечной и сагиттальной плоскостях. Черный маркер – на соске.

тивности традиционного УЗИ дополнительно проводили маммографию. Все выявленные узловые патологические образования были патоморфологически подтверждены путем трепан-биопсий под УЗ- или рентгенографическим контролем, тонкоигольной аспирационной биопсией под УЗ-контролем (при кистах).

Для традиционного УЗИ в ручном режиме использовали линейный датчик Siemens 18L6 HD (5,5–18 МГц, 5,6 см). Во время исследования все необходимые изображения в В-режиме были сохранены в цифровом формате.

Выявленные в процессе комплексного обследования патологические образования молочной железы были классифицированы по системе BI-RADS. Эти результаты были определены как “золотой стандарт” (исходная информация) для сравнения с экспериментальными данными. Все стандартные неинвазивные исследования были произведены до того, как все пациенты прошли исследование на ABVS. После этого по показаниям производили трепан-биопсию или тонкоигольную аспирационную пункцию образования под УЗ- или рентгенографическим контролем.

Алгоритм проведения исследования с помощью ABVS

Обследование пациентки проводили в положении лежа с запрокинутыми за голову руками. На поверхность кожи наносили специальный лосьон (Polysonic Ultrasound Lotion, Parker Laboratories, Inc,

Fairfield, NJ), который обеспечивал оптимальную визуализацию при использовании ABVS.

Для оценки размера молочной железы использовали размер чашечки бюстгалтера по системе А, В, С, D [12].

Известно, что размер чашечки бюстгалтера вычисляется путем измерения обхвата грудной клетки по инфрамаммарной складке и обхвата грудной клетки по наиболее выступающей части железы (на уровне соска). Разница в измерениях в 2,5 см соответствует чашечке А, 5 см – чашечке В, 7,5 см – чашечке С и т.д. [13].

По размеру молочной железы определяли количество сканирований с каждой стороны. Так, для железы размером чашечки А для исследования всего объема железы было достаточно скана только центральной зоны, для размера В – двух зон: медиальной и латеральной, для размера С – в дополнение к вышеуказанным – дополнительное сканирование центральной части и подмышечной области. При необходимости корректировали глубину сканирования.

Далее на датчик крепили специальную съемную мембрану, которая обеспечивала достаточный контакт с кожей исследуемой зоны молочной железы. Для проведения УЗИ всего объема железы 14L5BV-датчик устанавливали на поверхность органа под слабым давлением. На автоматизированном штативе, который является частью стойки сканера, нажимали кнопку фиксации датчика в выбранной позиции. Автоматизированное ска-




Таблица 1. Распределение наблюдений по категориям BI-RADS на основании стандартного комплексного обследования

Заключение по данным комплексного обследования	Категория BI-RADS					Всего
	1	2	3	4	5	
Норма	27	0	0	0	0	27
Диффузная фиброзно-кистозная мастопатия	0	6	0	0	0	6
Фиброаденома	0	5	4	9	0	18
Киста солитарная	0	7	4	0	0	11
Фибросклероз/фиброаденоз	0	0	1	3	0	4
Мастит	0	0	2	0	0	2
Гинекомастия	0	0	3	0	0	3
Рак	0	0	0	0	29	29
Итого	27	18	14	12	29	100

Таблица 2. Результаты сравнительного анализа заключений по категориям BI-RADS между стандартным комплексным исследованием и заключениями по ABVS

ABVS	Стандартное исследование					Всего
	BI-RADS 1	BI-RADS 2	BI-RADS 3	BI-RADS 4	BI-RADS 5	
BI-RADS 1	18					18
BI-RADS 2	9	7				16
BI-RADS 3		11	7			18
BI-RADS 4			7	12	3	22
BI-RADS 5					26	26
Итого	27	18	14	12	29	100

нирование железы занимало в среднем 55–65 с. При этом не было необходимости в задержке дыхания в процессе съемки.

Результаты

Всего из 73 новообразований было выявлено 43 (59%) непальпируемых образования: из них не пальпировались 27 (61%) доброкачественных образований из 44. Среди выявленных 29 случаев РМЖ непальпируемыми были 16 (55%) образований, которые проявляли себя на маммограмме как узел – у 8 пациенток, в виде участка тяжистой перестройки структуры – у 4, в виде участка локального скопления микрокальцинатов – у 2 пациенток. В 2 случаях непальпируемый РМЖ был рентгенонегативным и был выявлен лишь при традиционном УЗИ в ручном режиме.

Сканирование молочной железы в автоматизированном режиме системой ABVS с последующей оценкой изображения во всевозможных срезах дало возможность детально изучить подозрительные участки в молочной железе, выявленные после УЗИ в ручном режиме датчиками 18 и 9 МГц.

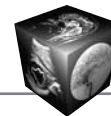
Было определено число совпадений заключений по случаям категории BI-RADS 3, 4, 5, требующим дообследования (табл. 1, 2).

Было определено количество совпадений заключений по случаям категории BI-RADS 3, 4, 5, требующим дообследования (см. табл. 2). Так, по

данным ABVS дальнейшему уточняющему обследованию подлежали: все больные РМЖ (BI-RADS 5), все пациентки с доброкачественными узловыми образованиями (BI-RADS 3, 4), а также 11 пациенток с образованиями категории BI-RADS 1,2, что свидетельствовало о гипердиагностике в 24%.

Диагностическая эффективность ABVS-обследования по категориям BI-RADS

Из 29 образований, классифицированных как BI-RADS 5 по данным комплексного обследования, 26 были корректно оценены по данным ABVS; оставшиеся 3 случая были отнесены к категории BI-RADS 4. Это были наблюдения, где изменения не имели характерных признаков злокачественного образования: 2 образования размерами 1,2 × 0,8 см и 0,9 × 0,8 см по сонографическим признакам были более сходны с доброкачественным узловым образованием – имели относительно четкие, но неровные контуры, гипертанкуляризация образований не была выявлена. Оценка внутренней структуры этих образований была затруднительной из-за небольших размеров. Сонографическая картина образований была сходной с картиной нетипичной фиброаденомы и кисты с внутрикистозным компонентом. В третьем наблюдении образование на маммограммах имело вид участка локального скопления микрокальцинатов размера-



ми $1,1 \times 1,0$ см, окружающий фон был представлен диффузной мастопатией средней степени выраженности. При ABVS-исследовании патологический очаг имел вид изоэхогенного участка тяжистой структуры, по архитектонике отличавшегося от других зон с явлениями мастопатии, но не был гипоэхогенным, не выявлялась его гиперваскуляризация, микрокальцинаты не визуализировались. Сонографическая картина была более характерна для участка локальной пролиферативной мастопатии.

Таким образом, при оценке данных ABVS ни один из случаев РМЖ не был пропущен, всем 29 пациентам было рекомендовано дальнейшее комплексное лучевое дообследование. Ни один из случаев РМЖ не был отнесен к категориям BI-RADS 1,2, при которых дальнейшее уточняющее обследование не показано.

В группе образований доброкачественной природы категории BI-RADS 2 из 18 случаев 7 были правильно оценены по категории, 11 образований вызвали сомнения у независимого эксперта и были им отнесены к категории BI-RADS 3, требующей динамического наблюдения с интервалом 3 мес. Таким образом, в группе BI-RADS 2 при оценке только ABVS-данных имела место гипердиагностика в 61% случаев. Трудности интерпретации данных возникали чаще при впервые выявленных фиброаденомах. У 5 пациенток фиброаденомы были выявлены ранее, без динамики в течение 6 мес и более. В 9 случаях впервые выявленные образования типа фиброаденом были определены в категорию BI-RADS 3. В 4 случаях из-за малых размеров образований ($<0,7$ см), неправильной геометрической формы, недостаточно четких контуров, неоднородной внутренней эхоструктуры фиброаденомы были определены в группу BI-RADS 4. В этих случаях дополнительные данные цифровой маммографии и патоморфологического исследования биоптатов образований подтвердили отсутствие выраженной пролиферации, дисплазии, атипии и т.п., что позволило определить их в категорию BI-RADS 2. При интерпретации кист с густым однородным содержимым возникли трудности у 4 из 11 пациенток. Эти случаи были отнесены к категории BI-RADS 3. Прицельная под УЗ-наведением пункция кист до полного опорожнения с последующим цитологическим исследованием аспирата подтвердила категорию BI-RADS 2: простые кисты.

В группе категории BI-RADS 1 ($n=27$) без патологических образований в молочных железах 18 (66%) случаев оценены корректно, в остальных 9 случаях по данным ABVS были заподозрены доброкачественные образования категории BI-RADS 2. Подозрения вызывали особенности структурного

рисунка молочной железы, обусловленного нетипичной структурой и формой связок Купера, млечного синуса, фиброзных стромальных элементов. Ни в одном из случаев категории BI-RADS 1 не было высказано подозрение о наличии патологических образований сомнительного характера, подозрительных на злокачественные (BI-RADS 3, 4, 5).

Для уточнения пропускной способности кабинета при работе на ABVS-системе был проведен поэтапный хронометраж полного обследования пациента.

Стандартное обследование включало: клиническое обследование (сбор жалоб, анамнеза, пальпацию) молочных желез и аксиллярных областей, маммографию в прямой и косой проекциях, при необходимости – прицельную трепан-биопсию образования под УЗ-наведением системой “пистолет-игла” для цитологического и гистологического исследований иглой калибром 14 или 16 G. Время комплексного обследования, включая инвазивные процедуры, колебалось от 35 до 60 мин на пациента. Дополнительно к этому проводили ABVS-исследование, которое занимало 7–12 мин на 1 пациента (медиана – 11 мин). Это время включало ряд этапов: врач информировал пациента о процедуре обследования, пациент снимал/надевал одежду, врач наносил лосьон для исследования, проводил 1–4 сканирования каждой молочной железы в зависимости от ее размера (чашечкой A–D). Интерпретация полученных ABVS-данных по каждому пациенту занимала 5–9 мин.

Клинические примеры

На рис. 5 приведено наблюдение, правильно классифицированное как BI-RADS 5 – умеренно-дифференцированный протоковый рак молочной железы. Пациентка В., 50 лет, без жалоб. При пальпации патологические образования не определяются. При профилактической маммографии в верхненаружном квадранте левой молочной железы на фоне нерезко выраженной мастопатии выявлена тень патологического образования в виде участка тяжистой перестройки структуры размерами $0,9 \times 0,7$ см (см. рис. 5, а). При УЗИ в ручном режиме патологический участок имел отображение в виде гипоэхогенного образования размерами $0,6 \times 0,5$ см с неровными контурами (см. рис. 5, б). Вид участка после мультипланарной реконструкции представлена на рис. 5, в, в коронарной плоскости – на рис. 5, г, где отчетливо видна тяжесть контуров по периферии образования.

Следующее наблюдение (рис. 6) иллюстрирует ошибочное заключение по данным ABVS – низкодифференцированный протоковый рак. Пациентка Д., 55 лет, без жалоб. При пальпации патологи-

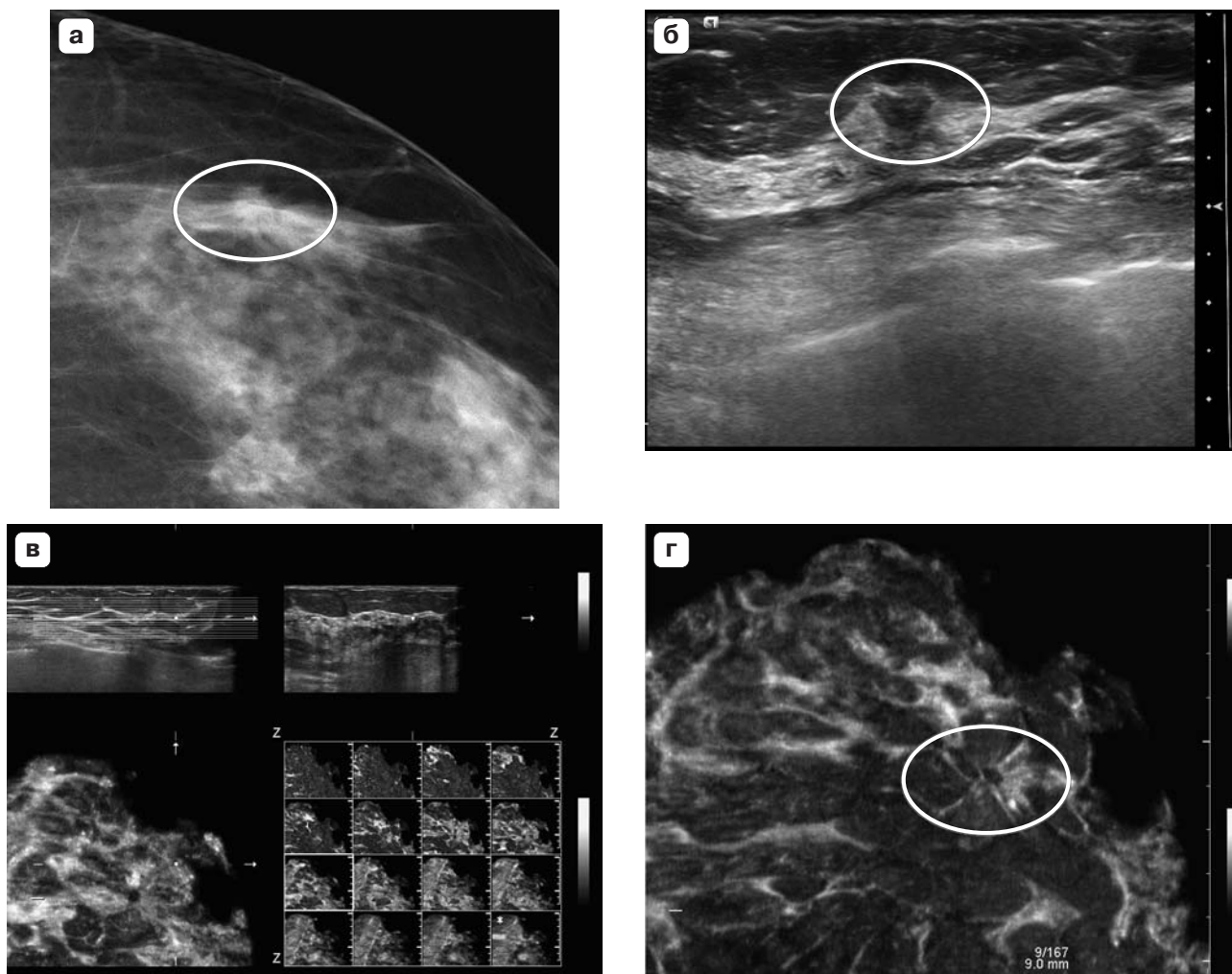


Рис. 5. Умеренно-дифференцированный протоковый рак левой молочной железы. Пациентка В., 50 лет. а – вид на маммограмме в прямой проекции; б – стандартное УЗИ в ручном режиме; в – мультипланарное изображение по данным ABVS; г – вид опухолевого узла во фронтальной (коронарной) плоскости по данным ABVS.

ческие образования не определяются. При профилактической маммографии – картина нерезко выраженной фиброзной мастопатии без видимых патологических образований (см. рис. 6, а). При стандартном УЗИ – в правой молочной железе на границе верхних квадрантов, ближе к передней грудной стенке – гипоэхогенное узловое образование размерами $1,2 \times 0,7$ см с неровными контурами (см. рис. 6, б). При реконструкции ABVS-данных в сагиттальной (см. рис. 6, в) и во фронтальной плоскости (см. рис. 6, г) – на границе верхних квадрантов правой молочной железы – гипоэхогенное образование с полициклическими контурами, расцененное как сомнительное образование категории BI-RADS 4.

Наблюдение на рис. 7 иллюстрирует впервые выявленное непальпируемое узловое образования категории BI-RADS 4. Интраканаликулярная фибroadенома с выраженной пролиферацией.

Пациентка Б., 28 лет, без жалоб. При профилактическом УЗИ в ручном режиме на фоне развитой железистой ткани в левой молочной железе на границе верхних квадрантов выявлено гипоэхогенное образование размерами $0,8 \times 0,5$ см (см. рис. 7, а). При 3D-реконструкции ABVS-данных на срезе во фронтальной проекции визуализируется образование овоидной формы с четкими контурами (см. рис. 7, б).

Преимуществом новой технологии сканирования всего объема является возможность оценки структуры молочной железы в коронарной плоскости, что особенно важно при диагностике гинекомастии. На рис. 8 приведено наблюдение диффузной формы гинекомастии. Пациент А., 61 год, с жалобами на безболезненное уплотнение за соском левой молочной железы, которое отмечает в течение более 1,5 лет, без заметного увеличения в размерах за период наблюдения. При пальпации

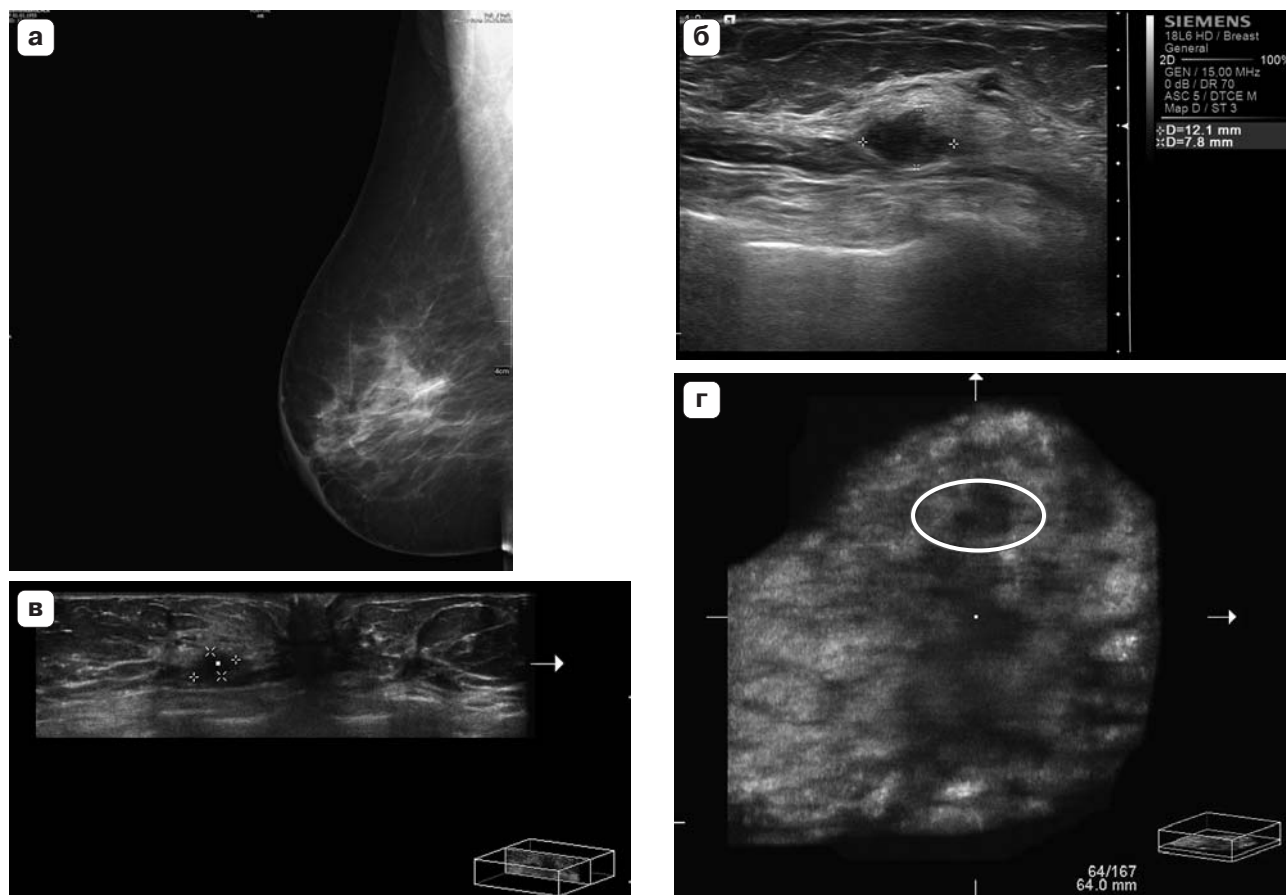



Рис. 6. Низкодифференцированный протоковый рак правой молочной железы. Пациентка Д., 55 лет. а – маммограмма в косой проекции; б – стандартное УЗИ в ручном режиме; в – срез молочной железы в сагиттальной плоскости по данным АВВС; г – вид опухолевого узла во фронтальной (коронарной) плоскости по данным АВВС.

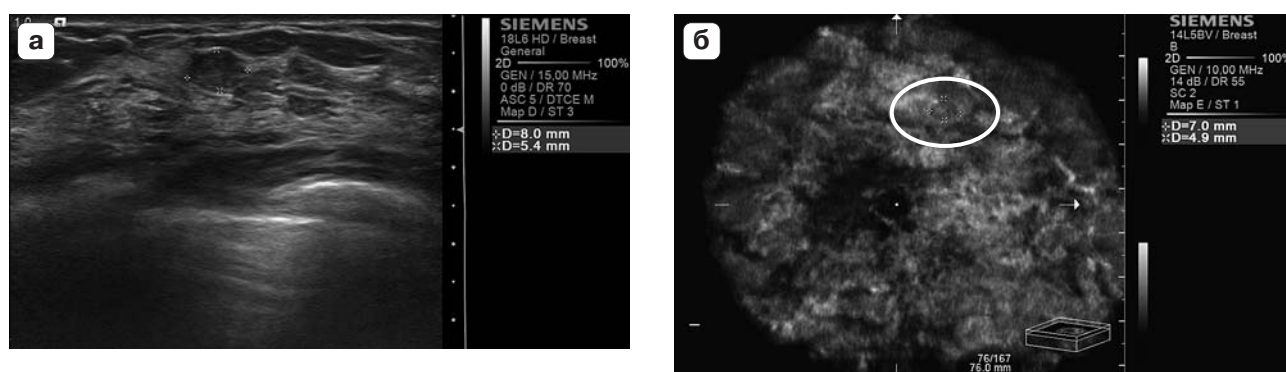


Рис. 7. Интраканаликулярная фиброаденома с выраженной пролиферацией левой молочной железы. Пациентка Б., 28 лет. а – стандартное УЗИ в ручном режиме; б – вид образования во фронтальной (коронарной) плоскости по данным АВВС.

в центральном отделе левой молочной железы определяется смещаемое уплотнение эластичной консистенции до 3 см в диаметре. На маммограмме (см. рис. 8, а) и УЗ-изображении (см. рис. 8, б): в левой молочной железе – картина диффузной гинекомастии. При автоматизированном УЗ-сканировании на срезе во фронтальной проекции

(см. рис. 8, в) зона гинекомастии видна в наибольшем своем измерении, общими размерами 4,3 × 3,0 см, отчетливо видна архитектура патологически измененной ткани. При последующем наблюдении в динамике за участком гинекомастии целесообразно использование фронтальной проекции как наиболее информативной.

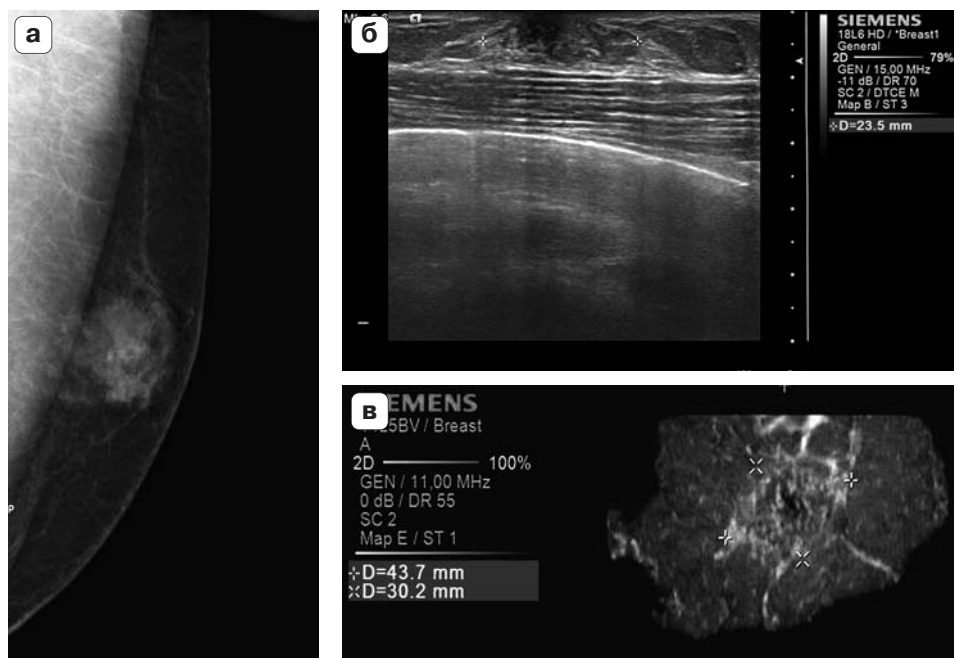



Рис. 8. Диффузная гинекомастия левой молочной железы. Пациент А., 61 год. а – маммограмма в косой проекции; б – стандартное УЗИ в ручном режиме; в – вид участка мастопатии во фронтальной (коронарной) плоскости по данным АВВС.

Обсуждение

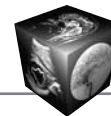
По мере технического совершенствования оборудования повышалась диагностическая эффективность метода автоматизированного сканирования молочных желез. Однако полученные результаты варьируют в широких пределах в зависимости от особенностей исследуемого контингента, от разных критериев оценки и пр. Так, чувствительность метода в выявлении патологии молочных желез, по данным E.Y. Chae и соавт. (2013), составила 53% [14], в то время как по S. Wojcinski и соавт. (2013) и L. Chen и соавт. (2013) – 83 и 93% соответственно [15, 16]. В настоящем исследовании чувствительность метода достигла 100%. Но в то же время по результатам АВВС независимым экспертом в 66% случаев было рекомендовано дополнительное обследование, в большинстве случаев обусловленное артефактами от тканей высокой плотности, наличие которых, как и в исследовании P. Skaane и соавт. (2014), повысило число ложноположительных заключений [17]. Гипердиагностика составила 24%, что было вдвое ниже, чем у S. Wojcinski и соавт. (2013) – 48,8% [15]. Такая разница в результатах могла быть связана с тем, что наши результаты базировались на большем количестве пациентов с различной патологией, что позволило набрать больше опыта в оценке признаков, характеризующих то или иное состояние.

При диагностике РМЖ чувствительность автоматизированного УЗ-сканирования в настоящем

исследовании составила 90%. В то же время показатели специфичности АВВС-исследования на нашем материале (40%) были ниже представленных в работах R.L. Egan и соавт. (1984) – 100% [4], H. Prosch с соавт. (2011) – 75–85% [18] и Y.W. Kim и соавт. (2013) – 90% [19]. Анализ показал, что, более вероятно, в настоящем исследовании это связано с высокой частотой непальпируемых образований менее 1 см, не имеющих характерных патогномических признаков, указывающих на их природу.

Повышение показателей чувствительности и специфичности метода в выявлении патологических состояний вообще и РМЖ в частности может быть достигнуто при накоплении опыта интерпретации данных АВВС.

В отношении информативности среза во фронтальной (коронарной) плоскости мнения исследователей совпадают. Так, по данным Z.L. Wang и соавт. (2012), возможность отчетливой визуализации тяжистых и лучистых контуров очага во фронтальной проекции повышает специфичность метода в диагностике злокачественных образований по сравнению с традиционным УЗИ в ручном режиме [8]. В исследовании L. Chen и соавт. (2013) была также отмечена лучшая визуализация во фронтальной плоскости значимых деталей патологических образований, в частности феномена ретракции, гиперэхогенного ободка капсулы образования [16]. Эта особенность технологии подтвердилась и в настоящем исследовании, особен-



но при интерпретации сонограмм злокачественных образований размерами до 1 см.

Вместе с тем, несмотря на указанные авторами преимущества ABVS, в исследованиях Н. Prosch и соавт. (2011) [18], Н. Kim и соавт. (2012) [9], Z.L. Wang и соавт. (2012) [8], L. Chen и соавт. (2013) [16] и др. не было выявлено статистически значимой разницы между стандартным УЗИ в ручном режиме и ABVS в дифференциальной диагностике доброкачественных и злокачественных образований. Авторами высказана точка зрения, что, как и стандартное УЗИ, метод ABVS обладает ограничениями в выявлении РМЖ в виде микрокальцинатов и тяжелой перестройки структуры молочной железы. В настоящем исследовании лишь в 1 случае РМЖ в виде микрокальцинатов был выявлен при ABVS как патологический очаг, однако интерпретировали его как участок пролиферативной мастопатии.

Таким образом, сравнительный анализ полученных нами результатов с мировыми показал, что приобретение опыта и навыков распознавания патологии молочной железы, в том числе признаков злокачественности процесса, позволит повысить эффективность УЗИ.

В целом в настоящем исследовании диагностическая точность ABVS составила 88% за счет большого количества истинно положительных результатов и оказалась несколько выше, чем в исследованиях S. Wojcinski и соавт. (2011) [7] и Y.W. Kim и соавт. (2013) [19], у которых она составила 79 и 72% соответственно.

Заключение

Первый опыт использования УЗ-системы ACUSON S2000 ABVS при обследовании молочных желез показал целый ряд достоинств новой технологии. Аппарат обладает полным перечнем самых современных высокотехнологичных УЗ-методик обследования молочных желез, что позволяет надеяться на использование его не только при скрининге по раннему выявлению патологических состояний молочных желез, но и для высокоточной дифференциальной диагностики в сложных для УЗ-интерпретации клинических случаях, таких как РМЖ в виде участка тяжелой перестройки структуры, а также при РМЖ в виде локального скопления микрокальцинатов, сочетающимися с нарушением архитектоники ткани железы. Возможность оценки патологически измененного участка в ранее недоступной для УЗ-визуализации фронтальной (коронарной) плоскости дает дополнительную информацию о пространственных структурных особенностях тканей. Интерфейс программы автоматизированного сканирования прост и удобен в применении, не требует специальных знаний,

что позволяет привлекать средний медицинский персонал к выполнению автоматизированного сканирования после предварительного несложного обучения. Это особенно удобно в учреждениях, предназначенных для проведения скрининга патологических состояний молочных желез. Аппарат в полной комплектации имеет современный дизайн, работает бесшумно, делает пациентку участницей процесса, поскольку она имеет возможность видеть движущееся изображение молочной железы на мониторе.

Вместе с тем наряду с достоинствами нами выявлен ряд ограничений. Обследование молочных желез в режиме автоматизированного сканирования требует производства исследования как минимум в двух проекциях для полного «охвата» исследуемых зон одной железы, в особенности внутренних квадрантов и отделов верхненаружного квадранта, близких к аксиллярной области. Это занимает около 20 мин на одну пациентку, что может создать определенные трудности при скрининговом обследовании женщин, когда требуется высокая пропускная способность. Вместе с тем это допускается в профильных учреждениях при уточняющем дообследовании. Высокий показатель гипердиагностики (24%) обусловлен тем, что при использовании ABVS в затруднительных случаях отсутствует возможность использовать одновременно вспомогательные УЗ-технологии аппарата, такие как доплеровское картирование кровотока, соноэластография. Отсутствие стандартизованных критериев оценки ABVS-данных и наличие технических артефактов обусловили низкую специфичность, которая составила 40%. Но накопление базы ABVS-данных и практического опыта применения УЗ-системы для последующей разработки стандартизованных критериев оценки ABVS-изображений, оптимизация технологии выполнения исследования в будущем позволят повысить точность и специфичность исследования.

Список литературы

1. Лучевая диагностика в маммологии: Руководство для врачей; Под ред. Н.И. Рожковой. М.: СИМК, 2013. 121 с.
2. Цифровая маммологическая клиника. Современные технологии; Под ред. Н.И. Рожковой. М.: СИМК, 2012. 157 с.
3. Maturo V.G., Zusmer N.R., Gilson A.J. et al. Ultrasound of the whole breast utilizing a dedicated automated breast scanner. *Radiology*. 1980; 137: 457–463.
4. Egan R.L., Egan K.L. Automated water-pathfull-breast sonography: correlation with histology of 176 solid lesions. *Am. J. Roentgenol*. 1984; 143: 499–507.
5. Wenkel E., Heckmann M., Heinrich M. et al. Automated breast ultrasound: lesion detection and BI-RADS classification – a pilot study. *Rofo*. 2008; 180: 804–808.



6. Kelly K.M., Dean J., Lee S.J., Comulada W.S. Breast cancer detection: radiologists' performance using mammography with and without automated whole-breast ultrasound. *Eur. Radiol.* 2010; 20: 2557–2564.
7. Wojcinski S., Farrokh A., Hille U. et al. Automated Breast Volume Scanner (ABVS): initial experiences in lesion detection compared with conventional handheld B-mode ultrasound: a pilot study of 50 cases. *Int. J. Womens Health.* 2011; 3: 337–346.
8. Wang Z.L., Xu J.H., Li J.L. et al. Comparison of automated breast volume scanning to hand-held ultrasound and mammography. *Radiol. Med.* 2012; 117 (8): 1287–1293.
9. Kim H., Cha J.H., Oh H.Y. et al. Comparison of conventional and automated breast volume ultrasound in the description and characterization of solid breast masses based on BI-RADS features. *J. Breast Cancer.* 2013; 16 (3): 329–334.
10. Маммология: Национальное руководство; Под ред. В.П. Харченко, Н.И. Рожковой. М.: ГЭОТАР-Медиа, 2009. 324 с.
11. Mendelson E.B., Baum J.K., Berg W.A. et al. BI-RADS: Ultrasound. In: *Breast Imaging Reporting and Data System: ACR BI-RADS – Breast Imaging Atlas.* Eds D'Orsi C.J., Mendelson E.B., Ikeda D.M. et al. Reston, VA: American College of Radiology, 2003. 345 p.
12. Kusano A.S., Trichopoulos D., Terry K.L. et al. A prospective study of breast size and premenopausal breast cancer incidence. *Int. J. Cancer.* 2006; 118: 2031–2034.
13. Wright M.C. Graphical analysis of bra size calculation procedures. *Int. J. Cloth. Sci. Technol.* 2002; 14: 41–45.
14. Chae E.Y., Shin H.J., Kim H.J. Diagnostic performance of automated breast ultrasound as a replacement for a handheld second-lookultrasound for breast lesions detected initially on magnetic resonance imaging. *Ultrasound Med. Biol.* 2013; 39 (12): 2246–2254.
15. Wojcinski S., Gyapong S., Farrokh A. et al. Diagnostic performance and inter-observer concordance in lesion detection with the automated breast volume scanner (ABVS). *BMC Med. Imaging.* 2013; 13: 36.
16. Chen L., Chen Y., Diao X.H. Comparative study of automated breast 3-D ultrasound and handheld B-mode ultrasound for differentiation of benign and malignant breast masses. *Ultrasound Med. Biol.* 2013; 39 (10): 1735–1742.
17. Skaane P., Gullien R., Eben E.B. Interpretation of automated breast ultrasound (ABUS) with and without knowledge of mammography: a reader performance study. *Acta Radiol.* 2014 Mar 28; [Epub ahead of print].
18. Prosch H., Halbwachs C., Strobl C. Automated breast ultrasound vs. handheld ultrasound: BI-RADS classification, duration of the examination and patient comfort. *Ultraschall Med.* 2011; 32 (5): 504–510.
19. Kim Y.W., Kim S.K., Youn H.J. et al. The clinical utility of automated breast volume scanner: a pilot study of 139 cases. *J. Breast Cancer.* 2013; 16 (3): 329–334.
4. Egan R.L., Egan K.L. Automated water-pathfull-breast sonography: correlation with histology of 176 solid lesions. *Am. J. Roentgenol.* 1984; 143: 499–507.
5. Wenkel E., Heckmann M., Heinrich M. et al. Automated breast ultrasound: lesion detection and BI-RADS classification – a pilot study. *Rofo.* 2008; 180: 804–808.
6. Kelly K.M., Dean J., Lee S.J., Comulada W.S. Breast cancer detection: radiologists' performance using mammography with and without automated whole-breast ultrasound. *Eur. Radiol.* 2010; 20: 2557–2564.
7. Wojcinski S., Farrokh A., Hille U. et al. Automated Breast Volume Scanner (ABVS): initial experiences in lesion detection compared with conventional handheld B-mode ultrasound: a pilot study of 50 cases. *Int. J. Womens Health.* 2011; 3: 337–346.
8. Wang Z.L., Xu J.H., Li J.L. et al. Comparison of automated breast volume scanning to hand-held ultrasound and mammography. *Radiol. Med.* 2012; 117 (8): 1287–1293.
9. Kim H., Cha J.H., Oh H.Y. et al. Comparison of conventional and automated breast volume ultrasound in the description and characterization of solid breast masses based on BI-RADS features. *J. Breast Cancer.* 2013; 16 (3): 329–334.
10. Маммология. The national physician's guidance. Eds V.P. Kharchenko, N.I. Rozhkova. Moscow: GEOTAR-Media, 2009. 324 p. (in Russian)
11. Mendelson E.B., Baum J.K., Berg W.A. et al. BI-RADS: Ultrasound. In: *Breast Imaging Reporting and Data System: ACR BI-RADS – Breast Imaging Atlas.* Eds D'Orsi C.J., Mendelson E.B., Ikeda D.M. et al. Reston, VA: American College of Radiology, 2003. 345 p.
12. Kusano A.S., Trichopoulos D., Terry K.L. et al. A prospective study of breast size and premenopausal breast cancer incidence. *Int. J. Cancer.* 2006; 118: 2031–2034.
13. Wright M.C. Graphical analysis of bra size calculation procedures. *Int. J. Cloth. Sci. Technol.* 2002; 14: 41–45.
14. Chae E.Y., Shin H.J., Kim H.J. Diagnostic performance of automated breast ultrasound as a replacement for a handheld second-lookultrasound for breast lesions detected initially on magnetic resonance imaging. *Ultrasound Med. Biol.* 2013; 39 (12): 2246–2254.
15. Wojcinski S., Gyapong S., Farrokh A. et al. Diagnostic performance and inter-observer concordance in lesion detection with the automated breast volume scanner (ABVS). *BMC Med. Imaging.* 2013; 13: 36.
16. Chen L., Chen Y., Diao X.H. Comparative study of automated breast 3-D ultrasound and handheld B-mode ultrasound for differentiation of benign and malignant breast masses. *Ultrasound Med. Biol.* 2013; 39 (10): 1735–1742.
17. Skaane P., Gullien R., Eben E.B. Interpretation of automated breast ultrasound (ABUS) with and without knowledge of mammography: a reader performance study. *Acta Radiol.* 2014 Mar 28; [Epub ahead of print].
18. Prosch H., Halbwachs C., Strobl C. Automated breast ultrasound vs. handheld ultrasound: BI-RADS classification, duration of the examination and patient comfort. *Ultraschall Med.* 2011; 32 (5): 504–510.
19. Kim Y.W., Kim S.K., Youn H.J. et al. The clinical utility of automated breast volume scanner: a pilot study of 139 cases. *J. Breast Cancer.* 2013; 16 (3): 329–334.

References

1. Radiation diagnostic in mammology. The physician's guidance. Ed. N.I. Rozhkova. Moscow: SIMK, 2013. 121 p. (in Russian)
2. Digital clinic of mammology. Modern technologies. Ed. N.I. Rozhkova. Moscow: SIMK, 2012. 157. (in Russian)
3. Maturo V.G., Zusmer N.R., Gilson A.J. et al. Ultrasound of the whole breast utilizing a dedicated automated breast scanner. *Radiology.* 1980; 137: 457–463.
4. Egan R.L., Egan K.L. Automated water-pathfull-breast sonography: correlation with histology of 176 solid lesions. *Am. J. Roentgenol.* 1984; 143: 499–507.
5. Wenkel E., Heckmann M., Heinrich M. et al. Automated breast ultrasound: lesion detection and BI-RADS classification – a pilot study. *Rofo.* 2008; 180: 804–808.
6. Kelly K.M., Dean J., Lee S.J., Comulada W.S. Breast cancer detection: radiologists' performance using mammography with and without automated whole-breast ultrasound. *Eur. Radiol.* 2010; 20: 2557–2564.
7. Wojcinski S., Farrokh A., Hille U. et al. Automated Breast Volume Scanner (ABVS): initial experiences in lesion detection compared with conventional handheld B-mode ultrasound: a pilot study of 50 cases. *Int. J. Womens Health.* 2011; 3: 337–346.
8. Wang Z.L., Xu J.H., Li J.L. et al. Comparison of automated breast volume scanning to hand-held ultrasound and mammography. *Radiol. Med.* 2012; 117 (8): 1287–1293.
9. Kim H., Cha J.H., Oh H.Y. et al. Comparison of conventional and automated breast volume ultrasound in the description and characterization of solid breast masses based on BI-RADS features. *J. Breast Cancer.* 2013; 16 (3): 329–334.
10. Маммология. The national physician's guidance. Eds V.P. Kharchenko, N.I. Rozhkova. Moscow: GEOTAR-Media, 2009. 324 p. (in Russian)
11. Mendelson E.B., Baum J.K., Berg W.A. et al. BI-RADS: Ultrasound. In: *Breast Imaging Reporting and Data System: ACR BI-RADS – Breast Imaging Atlas.* Eds D'Orsi C.J., Mendelson E.B., Ikeda D.M. et al. Reston, VA: American College of Radiology, 2003. 345 p.
12. Kusano A.S., Trichopoulos D., Terry K.L. et al. A prospective study of breast size and premenopausal breast cancer incidence. *Int. J. Cancer.* 2006; 118: 2031–2034.
13. Wright M.C. Graphical analysis of bra size calculation procedures. *Int. J. Cloth. Sci. Technol.* 2002; 14: 41–45.
14. Chae E.Y., Shin H.J., Kim H.J. Diagnostic performance of automated breast ultrasound as a replacement for a handheld second-lookultrasound for breast lesions detected initially on magnetic resonance imaging. *Ultrasound Med. Biol.* 2013; 39 (12): 2246–2254.
15. Wojcinski S., Gyapong S., Farrokh A. et al. Diagnostic performance and inter-observer concordance in lesion detection with the automated breast volume scanner (ABVS). *BMC Med. Imaging.* 2013; 13: 36.
16. Chen L., Chen Y., Diao X.H. Comparative study of automated breast 3-D ultrasound and handheld B-mode ultrasound for differentiation of benign and malignant breast masses. *Ultrasound Med. Biol.* 2013; 39 (10): 1735–1742.
17. Skaane P., Gullien R., Eben E.B. Interpretation of automated breast ultrasound (ABUS) with and without knowledge of mammography: a reader performance study. *Acta Radiol.* 2014 Mar 28; [Epub ahead of print].
18. Prosch H., Halbwachs C., Strobl C. Automated breast ultrasound vs. handheld ultrasound: BI-RADS classification, duration of the examination and patient comfort. *Ultraschall Med.* 2011; 32 (5): 504–510.
19. Kim Y.W., Kim S.K., Youn H.J. et al. The clinical utility of automated breast volume scanner: a pilot study of 139 cases. *J. Breast Cancer.* 2013; 16 (3): 329–334.