



# Перинатальная гипоксия: патогенетические аспекты и подходы к диагностике (обзор литературы). Часть 2

Семина В.И., Степанова Ю.А.

ГБОУ ВПО «Первый Московский государственный медицинский университет им. И.М. Сеченова» Минздрава России, Москва, Россия

## Perinatal Hypoxia: Pathogenetic Aspects and Approaches to Diagnostics (Review of Literature). Part 2

Semina V.I., Stepanova Yu.A.

I.M. Sechenov First Moscow State Medical University, Moscow, Russia

Гипоксия является ведущим этиологическим фактором большей части мозговых нарушений, встречающихся у плода, и неврологических расстройств в постнатальном периоде. Оценка церебрального кровотока имеет важное диагностическое значение, поскольку снижение перфузии мозговых структур может привести к нарушению формирования нервной системы плода и сопровождаться неблагоприятными перинатальными исходами, включая перинатальную смерть. С развитием метода доплерометрии стало возможно безопасно и неинвазивно исследовать особенности фетального кровотока в норме и при различных патологических состояниях. Это необходимо для лучшего понимания патофизиологической основы большинства осложнений во время беременности и разработки рациональной акушерской тактики.

**Ключевые слова:** доплерометрия мозгового кровотока плода, фетальное мозговое кровообращение, централизация кровообращения, мозговые артерии плода.

\*\*\*

Hypoxia is a leading etiological factor of most of the fetal brain damages and neurological disorders in the postnatal period. The evaluation of fetal brain blood flow can be considered crucial because deficits in the perfusion of this area may lead to inadequate development of the central nervous system and are associated with adverse perinatal outcomes, including perinatal death. With the advent of fetal Doppler velocimetry it became possible to study fetal circulatory safely and non-invasively. Assessment of the fetal circulation is essential in better understanding of the pathophysiology of a wide range of pathological pregnancies and their clinical management.


**Key words:** fetal cerebral Doppler velocimetry, cerebrovascular circulation, fetal cerebral circulation, brain sparing effect, fetal cerebral artery.

\*\*\*

### Роль доплерографии в оценке мозгового кровообращения плода при физиологической и осложненной гестации

Допплерография стала рутинным методом клинического наблюдения за нормально протекающими и беременностями высокой группы риска. Исследование кровообращения плода имеет высокую диагностическую ценность, поскольку позволяет быстро и неинвазивно оценить функциональное состояние плода, подобрать наиболее рациональную тактику ведения пациентки, определиться с оптимальными сроками и методами родоразрешения [1, 2].

Современная оценка гемодинамики во время беременности осуществляется по показателям резистентности маточных артерий, артерий пуповины, венозного протока, аорты плода, средней мозговой артерии (СМА). Анализ церебрального кровотока плода является важным дополнительным критерием в диагностике внутриутробной гипоксии, однако в настоящее время в нашей стране вопросы его комплексной оценки до конца не изучены.



### **Физиологические доплерометрические особенности мозгового кровотока плода**

Первые попытки изучения особенностей кровоснабжения головного мозга плода были предприняты с помощью стандартного двухмерного цветового доплеровского сканирования уже в начале 1990-х годов. С дальнейшим развитием доплеровских технологий стало возможным более детальное изображение внутримозгового сосудистого русла [3].

Особенности формирования и кровоснабжения центральной нервной системы обусловлены ее приоритетным значением в регуляции всех видов жизнедеятельности организма [4, 5]. М.И. Агеева (2008) в своих работах отмечает, что уже на начальных этапах развития нервная система обладает собственной кровеносной системой. Кровеносные сосуды закладываются в нервной пластинке и в перимедуллярной мезенхиме, формируя первичную капиллярную сеть на поверхности мозговых пузырей, а затем объединяется с крупными магистральями, несущими кровь от сердца [5].

Проведенные исследования по изучению особенностей мозгового кровотока плода позволили установить закономерности его изменения во время неосложненной беременности [5, 6].

Впервые определение кровотока головного мозга возможно с 7-й недели беременности в периферической части полости ромбэнцефалона в виде низкоскоростных сигналов без диастолического потока. С 8-й недели можно идентифицировать кровотоки внутренних сонных и позвоночных артерий (рис. 1) [3, 7].

Внутренняя сонная артерия и ее ветви (передняя мозговая артерия (ПМА), СМА, передние соединительные и задние соединительные артерии) кровоснабжают корковые зоны головного мозга и, анастомозируя между собой и задними мозговыми артериями (ЗМА), образуют артериальный (виллизиев) круг (рис. 2) [3]. ЗМА вместе с базилярной артерией являются ветвями позвоночных артерий, проходящих между поперечными отрост-

ками  $C_{II}-C_{VI}$  и кровоснабжающих мозжечок и ствол мозга [3, 8].

Важной особенностью территориального мозгового распределения крови является то, что кровоток каждой из мозговых артерий не ограничивается только собственным бассейном снабжения, а распространяется в области распределения ветвей обеих соседних мозговых артерий [9].

В многочисленных работах подчеркивается, что изначально бассейн сосудов головного мозга плода формируется по типу высокорезистентной системы и в I триместре беременности до 10 нед спектр кровотока в сосудах головного мозга характеризуется отсутствием диастолического компонента [5, 6].

А. Kurjak и соавт. (2010) в своих исследованиях отмечают, что с прогрессированием гестационного срока происходит постепенное увеличение скорости кровотока в мозговых артериях. Между 9-й и 10-й неделями на кривых скоростей кровотока (КСК) появляются неполные диастолические компоненты, но они все еще непостоянны и только с 11-й недели диастолический кровоток начинает регистрироваться регулярно. Данный период развития характеризуется активным нейрогенезом [3].

По данным М.И. Агеевой (2006), формирование коллатерального кровообращения в конце I триместра приводит к увеличению объемного периферического кровотока головного мозга и появлению постоянной диастолической фазы в спектре кровотока СМА, что указывает на формирование низкорезистентного кровотока. КСК приобретают вид, характерный для периферических артериальных сосудов, однако диастолический кровоток в СМА появляется раньше и развивается быстрее, чем у других артерий плода [2, 10].

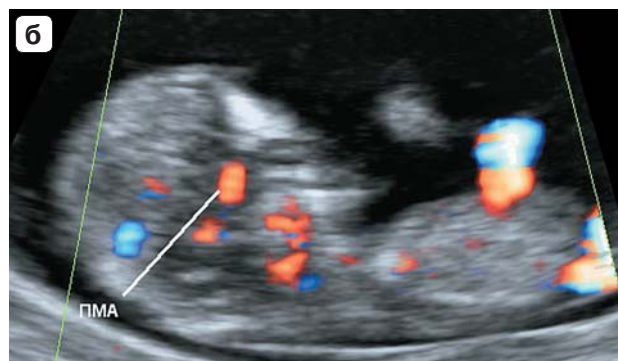
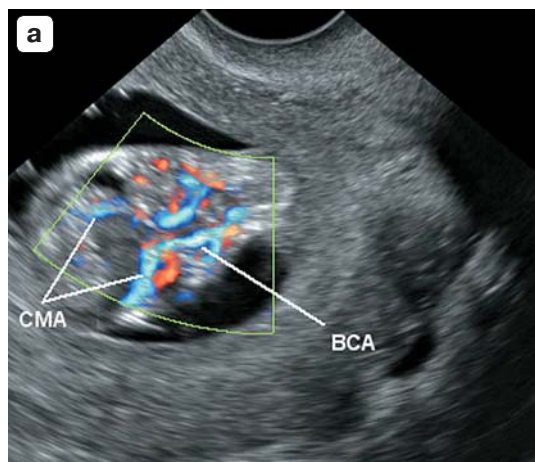

В это же самое время происходит формирование и венозной системы головного мозга плода, обеспечивающей важную дренажную функцию. Венозное кровообращение обеспечивает отток крови в синусы твердой мозговой оболочки. Общеизвестно, что мозговые вены и синусы имеют

**Для корреспонденции:** Семина Виктория Ивановна – 121552, Россия, Москва, ул. Трубетцкая, д. 8, стр. 2. Первый Московский государственный медицинский университет им. И.М. Сеченова, кафедра лучевой диагностики ИПО. Тел. +7-903-325-25-19. E-mail: vika\_smily@mail.ru

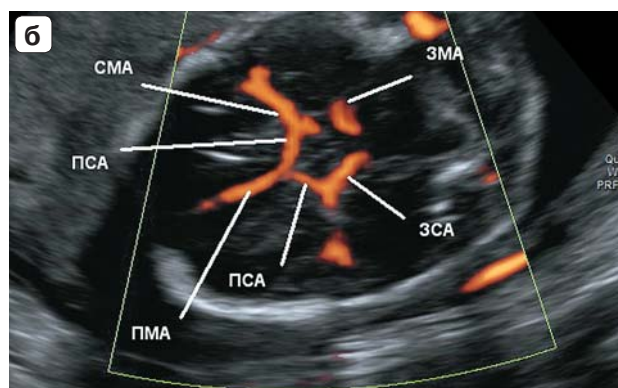
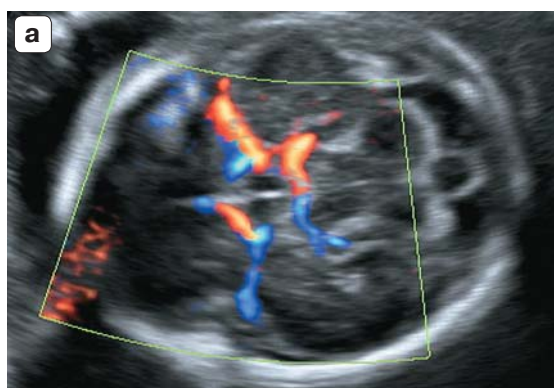
**Семина Виктория Ивановна** – аспирант кафедры лучевой диагностики ИПО ГБОУ ВПО “Первый Московский государственный медицинский университет им. И.М. Сеченова” МЗ РФ, Москва; **Степанова Юлия Александровна** – доктор мед. наук, профессор кафедры лучевой диагностики ИПО ГБОУ ВПО “Первый Московский государственный медицинский университет им. И.М. Сеченова” МЗ РФ, Москва.

**Contact:** Semina Viktoriya Ivanovna – Trubetskaya str., 8, p. 2, Moscow, Russia, 121552, I.M. Sechenov First Moscow State Medical University, Radiology Department of IPE. Phone: +7-903-325-25-19. E-mail: vika\_smily@mail.ru

**Semina Viktoriya Ivanovna** – graduate student of Radiology Department of I.M. Sechenov First Moscow State Medical University, Moscow; **Stepanova Yulia Aleksandrovna** – doct. of med. sci., professor of Radiology Department of I.M. Sechenov First Moscow State Medical University, Moscow.



**Рис. 1.** Ранняя церебральная васкуляризация в режиме цветового доплеровского картирования. а – билатеральное расположение внутренних сонных артерий (ВСА), средних мозговых артерий (СМА) в 12 нед беременности; б – изображение передней мозговой артерии в сагиттальной плоскости в начале 12-й недели беременности.



**Рис. 2.** УЗ-изображение виллизиева круга плода. а – в режиме цветового доплеровского картирования в 20 нед беременности в аксиальной плоскости сканирования; б – в режиме энергии отраженного доплеровского сигнала в 20 нед: ПМА – передняя мозговая артерия; ПСА – передние соединительные артерии; СМА – средняя мозговая артерия; ЗСА – задняя соединительная артерия; ЗМА – задняя мозговая артерия.

многочисленные анастомозы не только друг с другом, но и с диплоэтическими венами. Знание отмеченных особенностей венозной системы мозга важно для понимания клинической картины некоторых патологических состояний, связанных с нарушением мозгового кровообращения. Быстрое созревание венозной системы на поверхности полушарий головного мозга у недоношенных детей способствует возникновению у них условий для быстрой циркуляции крови, насыщенной кислородом [9].


В оптимальных условиях отток венозной крови из коры и белого вещества происходит в поверхностную сеть венозных сосудов мягкой мозговой оболочки, а продукты обмена веществ из подкорковых структур преимущественно выводятся системой вены Галена [9].

Медуллярные вены методом доплерографии идентифицируются в начале II триместра в виде

многочисленных, хорошо прокрашиваемых энергетическим картированием мелких сосудов. В глубоких слоях белого вещества головного мозга плода мозговые вены наиболее развиты по сравнению с подкорковыми зонами. По данным А. Kurjak (2010), недоразвитие мозговых вен может сочетаться с пороками развития мозга и в некоторых случаях приводит к формированию гидроцефалии, что всегда сочетается с неблагоприятными неврологическими прогнозами [3, 10].

М.И. Агеева (2006) отмечает, что к 17-й неделе внутриутробного развития заканчивается формирование всех основных магистралей артериального и венозного русла и их главных ветвей, а к 21–22-й неделе появляются анастомозы между артериями, которые способствуют выравниванию давления в различных участках артериального русла [2].

Не существует единых взглядов на особенности мозгового кровообращения во время II три-



местра неосложненной беременности. По данным одних авторов, диастолический кровоток в СМА отсутствует до 25-й [5] и даже 30-й недели [5, 11]. Другие исследователи отмечают, что диастолический кровоток в церебральных артериях появляется раньше и развивается быстрее, чем в других артериях плода, и регистрируется с 14–16-й недели физиологически протекающей беременности [5, 11, 12].

На протяжении II–III триместра беременности происходит постепенное снижение сосудистой резистентности сосудов головного мозга плода, однако оно менее выражено, чем в начале II и в конце III триместра беременности [2].

Многие исследователи подчеркивают, что в III триместре диастолическая скорость в СМА увеличивается прямо пропорционально гестационному сроку [5, 11]. Однако некоторые авторы отмечают широкий разброс показателей в конце II–начале III триместра с тенденцией к увеличению численных значений индексов периферического сопротивления [5, 11].

По данным М.И. Агеевой (2006), основными факторами, оказывающими влияние на увеличение периферического сопротивления в мозговых сосудах плода с 25–31-й недели, являются: применение индометацина, повышенный маточный тонус, компрессия головки, особенно при обвитии пуповиной, маловодие [5, 6].

Также в результате некоторых исследований обнаружена взаимосвязь изменения мозгового кровообращения плода с различной реакцией при задержке дыхания матери [5, 13].

Мнение исследователей о состоянии мозговой гемодинамики во второй половине III триместра единогласно – интенсивность мозгового кровообращения прогрессивно возрастает с увеличением диастолической скорости в СМА, достигающей максимальных значений к концу беременности [5, 6]. Это обусловлено тем, что с 32–33-й недели беременности начинается редукция первичной капиллярной сети на поверхности мозга, что влечет за собой формирование прямых артериовенозных анастомозов и значительно расширяет коллатеральный кровоток. Данный процесс создает условия для оптимального перераспределения крови между различными участками головного мозга [14].

Особенно велико количество анастомозов у плода и новорожденного с постепенным их уменьшением по мере роста ребенка. Этой особенностью строения кровеносной сети можно отчасти объяснить отсутствие у новорожденного очерченных неврологических симптомов или синдромов при поражении определенных мозговых

артерий. Большие возможности коллатерального кровообращения способствуют в значительной мере компенсации наступающих местных расстройств кровообращения [14].

Таким образом, согласно данным многочисленных исследований, основой компенсаторно-приспособительных механизмов, обеспечивающих поддержание нормального кровоснабжения мозга плода и обеспечение его кислородом, являются: развитая капиллярная сеть, наличие артериовенозных анастомозов, тоническое влияние симпатической иннервации [5, 15–17].

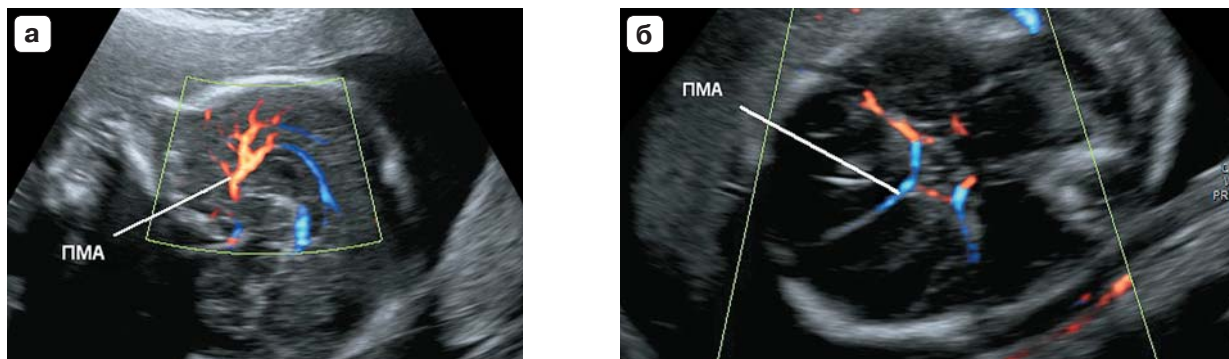
#### **Допплерометрические особенности церебральной гемодинамики при осложненной беременности**

По данным гистоморфологических исследований, нервная ткань наиболее чувствительна к гипоксии [5, 18]. Как уже упоминалось ранее, зарубежные исследователи в экспериментах на животных (приматах, ягнятах, свиньях) выявили, что снижение перфузионной способности плаценты и хроническая гипоксия практически сразу же приводят к централизации кровообращения с перераспределением кровотока к жизненно важным органам, таким как головной мозг, сердце и надпочечники (“brain sparing effect”). Данная закономерность была подтверждена и у человека [5, 19–23]. В связи с этим доплерографическое исследование мозгового кровообращения при осложненном течении беременности приобретает особое клиническое значение с целью оценки функционального состояния плода [23].

В настоящее время в отечественной литературе небольшое число работ, посвященных особенностям мозговой гемодинамики плода при плацентарной недостаточности, внутриутробных заболеваниях плода, задержке роста плода (ЗРП), переношенной беременности, резус-сенсibilизации и др. [5, 12, 13, 17].

Оценка церебрального кровотока имеет важное диагностическое значение для определения плацентарной недостаточности при наиболее частом осложнении беременности – ЗРП. В клинической практике данный диагноз выставляется на основе данных фетометрии при УЗИ плода и оценке кровотока в маточных, артериях пуповины (АП), СМА и венозном протоке методом доплерографии.

В зарубежных исследованиях отмечено, что плоды с низкой массой тела и нормальными доплерографическими параметрами в АП часто имели неблагоприятные перинатальные исходы или неврологические расстройства после рождения [24, 25]. Данный факт обуславливает необхо-



**Рис. 3.** Передняя мозговая артерия плода (ПМА) с ветвями в режиме цветового доплеровского картирования. а – сагиттальная плоскость сканирования; б – аксиальная плоскость сканирования.

димось проведение комплексного доплерометрического обследования беременных при подозрении на ЗРП, включающее оценку мозговой гемодинамики. S.J. Roza. и соавт. (2009) в своих работах указывают на то, что ЗРП, сочетающаяся с усилением кровотока в СМА, также сопровождалась неблагоприятными перинатальными исходами и высокой частотой развития неврологических расстройств [25].

СМА – крупнейшая ветвь внутренней сонной артерии, кровоснабжающая примерно 80% полушарий головного мозга [3, 26]. Считается, что повышение диастолической скорости кровотока в СМА в виде снижения численных значений индекса резистентности и систолидиастолического отношения, регистрация “псевдонормализации” показателей, нулевого и отрицательного конечного диастолического кровотока являются признаками централизации кровообращения на фоне внутриутробной гипоксии [2, 27]. В некоторых работах указывается, что в результате нарушения адаптационных механизмов регуляции при гипоксии диастолическая скорость в СМА может снижаться вплоть до нулевых или отрицательных значений [5, 28]. В настоящее время зарубежные исследователи доказали, что вазодилатация СМА имеет слабую чувствительность при начальных признаках централизации кровообращения [29, 30].

Е. Hernandez-Andrade и соавт. (2007) в экспериментальных исследованиях выявили различия в кровоснабжении отдельных участков головного мозга. Данные гемодинамические особенности зависели от гестационного возраста и тяжести гипоксического нарушения. Внутриголовное распределение кровообращения, по мнению авторов, является одним из компенсаторных механизмов защиты чувствительных к гипоксии областей мозга. В своих наблюдениях они отмечают, что наиболее восприимчивы к недостатку кислорода лобные зоны и связывают это с более поздним созревани-

ем и миелинизацией нервных структур, что делает их подверженными длительному влиянию потенциальных неблагоприятных перинатальных факторов [22, 31, 32].

Известно, что корковые и подкорковые зоны лобной доли головного мозга кровоснабжаются ПМА (рис. 3). Е. Hernandez-Andrade и соавт. (2007) в своих исследованиях отметили, что плоды с низкой для своего гестационного срока массой тела и нормальными показателями кровотока в СМА имели признаки усиления кровотока в ПМА. Также в наблюдениях за различными формами ЗРП было указано, что усиление перфузии лобных долей происходит гораздо раньше, чем изменение кровотока в СМА [22, 29, 31, 33, 34].

Таким образом, вопрос о том, какая область мозга наиболее чувствительна к гипоксии, до сих пор остается нерешенным.

Необходимо отметить, что предметом специального изучения является оценка мозговой гемодинамики плода в условиях его физиологических особенностей внутриутробной жизни. А. Baschat и соавт. (2007) выявили специфические изменения церебрального кровотока плода в зависимости от поведенческих реакций – наблюдалось снижение пульсационного индекса и увеличение пиковой систолической и конечной диастолической скоростей кровотока в ПМА, ЗМА при переходе плода из состояния “покоя” в состояние “активности”. Данные результаты демонстрируют снижение сосудистого сопротивления головного мозга плода во время периода его активности [35, 36].

С совершенствованием ультразвуковых доплерографических технологий появилась возможность исследовать не только артериальную, но и венозную систему головного мозга плода и новорожденных. В литературе имеется ряд работ, посвященных оценке скоростных показателей и характера доплерографической кривой венозного кровотока у здоровых новорожденных [37],



но аналогичных исследований в перинатальном периоде не проводили.

В зарубежной литературе некоторые авторы затрагивают данную проблему. R. Sheema и соавт. (2006) проводили исследование венозного сосудистого русла плода (вена Галена, поперечный и прямой синусы) при нормально протекающих беременностях и беременностях, отягощенных артериальной гипертензией и/или ЗРП. В своих наблюдениях они отметили, что изменение характера венозного кровотока в головном мозге плода в большинстве случаев было связано с неблагоприятными исходами беременности, включая перинатальную смертность [28].

В связи с этим изучение кровотока в церебральной венозной системе может помочь улучшить диагностику изменений артериального мозгового кровотока, выявить роль нарушений венозного оттока в патогенезе перинатальных поражений центральной нервной системы, определить новые патофизиологические аспекты интенсивной терапии и стать важным прогностическим критерием [38, 39].

## Заключение

Изучение механизмов формирования цереброваскулярных нарушений и описание их особенностей имеют высокую значимость как для комплексной диагностики патологических акушерских состояний и неврологических расстройств, так и для оптимизации лечебных мероприятий.

Несмотря на широкий спектр методов диагностики хронических нарушений функционального состояния плода, возможности их применения часто ограничены сложностью выполнения, длительностью интерпретации результатов исследования, а также потенциальным отрицательным воздействием на плод. В связи этим доплерография является наиболее перспективным методом исследования, позволяющим объективно, быстро и с высокой степенью точности оценить гемодинамику плода.

## Список литературы


1. Агеева М.И. Допплерометрические исследования в акушерской практике. М.: Видар, 2000. 208 с.
2. Агеева М.И. Допплерографическое исследование гемодинамики плода: Пособие для врачей. М.: РМАПО, 2006: 4–5.
3. Kurjak A., Pooh R. K., Merce L.T. Fetal Brain Vascularity Visualized by Conventional 2D and 3D Power Doppler Technology. *J. Ultrasound Obstet. Gynecol.* 2010; 4 (3): 249–258.
4. Милованова А.П. Внутриутробное развитие человека. М.: МДВ, 2006. 384 с.
5. Агеева М.И. Диагностическое значение доплерографии в оценке функционального состояния плода: Дис. ... д-ра мед. наук. М., 2008. 237 с.
6. Callen P.W. *Ultrasonography in Obstetrics and Gynecology*. Philadelphia: W.B. Saunders company, 2000. 1078 p.
7. Kurjak A., Pooh R.K., Merce L.T. Structural and functional early human development assessed by three-dimensional and four-dimensional sonography. *Fertil. Steril.* 2005; 84 (5): 1285–1299.
8. Iqbal S. A comprehensive study of the anatomical variations of the circle of Willis in adult human brains. *J. Clin. Diagn. Res.* 2013; 7 (11): 2423–2427.
9. Cipolla M.J. *The Cerebral Circulation*. Morgan & Claypool Life Sciences, 2010. 70 p.
10. Бурлев В.А., Зайдиева С., Ильясова Н.А. Регуляция ангиогенеза гестационного периода. *Проблемы репродукции*. 2008; 3: 15–22.
11. Pooh R.K., Pooh K.H. Fetal neuroimaging. *Fetal Maternal Med. Rev.* 2008; 9: 1–31.
12. Орлов А.В. Скрининговые маркеры фетальной гемодинамики при физиологическом течении беременности. *Российский вестник акушера-гинеколога*. 2005; 5 (2): 34–38.
13. Ганиковская Ю.В. Допплерометрические показатели мозгового кровотока плода во время родов при тугом обвитии пуповинной его шеи. *Российский вестник акушера-гинеколога*. 2004; 4 (4): 39–41.
14. Барашнев Ю.И. Перинатальная неврология. М.: Триада-Х, 2005. 672 с.
15. Валькович Э.И. *Общая и медицинская эмбриология*. СПб.: Фолиант, 2003. 317 с.
16. Корнев М.А. *Анатомия человека от эмбриологии до зрелости*. СПб.: Фолиант, 2003. 229 с.
17. Гиляновский М.Ю. Изменение мозгового кровотока плода при функциональной пробе с задержкой дыхания. *Российский вестник акушера-гинеколога*. 2005; 1 (5): 66–69.
18. Harding R., Bocking A. D. *Fetal growth and development*. Cambridge: Cambridge University Press, 2001. 284 p.
19. Зайко Н.Н., Быца Ю.В. *Патологическая физиология*. М.: МЕДпресс-информ, 2004. 635 с.
20. Benavides-Serralde A., Hernández-Andrade E., Fernández-Delgado J. et al. Three-Dimensional sonographic calculation of the volume of intracranial structures in growth-restricted and appropriate-for-gestational age fetuses. *J. Ultrasound. Obstet. Gynecol.* 2009; 33 (5): 530–537.
21. Feria L.A., Scheier M., Figueras F. et al. Reference values for Doppler parameters of the fetal anterior cerebral artery throughout gestation. *Gynecol. Obstet. Invest.* 2010; 69 (1): 33–39.
22. Lopez D.O. Perinatal and neurodevelopmental outcome of late-onset growth restricted fetuses. *Programa de Doctorat. Barcelona*, 2010. 130 p.
23. Baschat A.A. Neurodevelopment following fetal growth restriction and its relationship with antepartum parameters of placental dysfunction. *Ultrasound Obstet. Gynecol.* 2011; 37: 501–514.
24. Fu J., Olofsson P. Intracerebral regional distribution of blood flow in response to uterine contractions in growth-restricted human fetuses. *Early Hum. Dev.* 2007; 83 (9): 607–612.
25. Roza S.J., Eric Steegers A.P., Verburg O.B. et al. What Is Spared by Fetal Brain-Sparing? Fetal Circulatory Redistribution and Behavioral Problems in the General Population. *J. Epidemiol.* 2008; 168: 1145–1152.



26. Oros, D., Figueras F., Cruz-Martinez R. et al. Middle versus anterior cerebral artery Doppler for the prediction of perinatal outcome and neonatal neurobehavior in term small-for-gestational-age fetuses with normal umbilical artery Doppler. *Ultrasound Obstet. Gynecol.* 2010; 35: 456–461.
27. Gadelha-Costa A., Spara-Gadelha P., Mauad-Filho F., Gadelha E.B. The maximum systolic velocity increases in middle cerebral artery of normal fetus from 22nd to 38th week of gestation. *Acta Med. Port.* 2006; 19 (2): 105–108.
28. Cheema R., Dubiel M., Breborowicz G. Fetal cerebral venous Doppler velocimetry in normal and high-risk pregnancy. *Ultrasound Obstet. Gynecol.* 2004; 24: 147–153.
29. Медведев М.В. Основы доплерографии в акушерстве. М.: Реал тайм, 2010. 44 с.
30. Rossi A., Romanello I.F., Fachech G. et al. Evaluation of fetal cerebral blood flow perfusion using power Doppler ultrasound angiography (3D-PDA) in growth-restricted fetuses. *Ultrasound Obstet. Gynecol.* 2011; 38: 175–180.
31. Figueroa-Diesel H., Hernandez-Andrade E., Acosta-Rojas R. et al. Doppler changes in the main fetal brain arteries at different stages of hemodynamic adaptation in severe intrauterine growth restriction. *Ultrasound Obstet. Gynecol.* 2007; 30: 297–302.
32. Hernandez-Andrade E., Figueroa-Diesel H., Jansson T. et al. Changes in regional fetal cerebral blood flow perfusion in relation to hemodynamic deterioration in severely growth-restricted fetuses. *Ultrasound Obstet. Gynecol.* 2008; 32: 71–76.
33. Cruz-Martinez R., Oros D., Padilla N. et al. Cerebral blood perfusion and neurobehavioral performance in full-term small-for-gestational-age fetuses. *J. Obstet. Gynecol.* 2009; 201 (474): 1–7.
34. Cruz-Martinez R., Figueras F., Hernandez-Andrade E. et al. Integration of venous perfusion changes in near-term small-for-gestational-age fetuses as measured by spectral Doppler indices or by fractional moving blood volume. *Am. J. Obstet. Gynecol.* 2010; 203: 1–6.
35. Baschat A.A., Turan O., Berg C. et al. Integration of venous Doppler and biophysical profile provides optimal delivery timing in fetal growth restriction (FGR). *J. Obstet. Gynecol.* 2007; 198: 29.
36. Gonzalez A. The Etiology and Evolution of Fetal Brain Injury. Croatia, 2012. 294 p.
37. Зубарева Е.А. Комплексная ультразвуковая оценка перинатальных цереброваскулярных нарушений у детей первого года жизни: Автореф. дис. ...д-ра мед. наук. М., 2006. 55 с.
38. Dubiel M., Gunnarsson O., Gudmundsson S. Blood redistribution in the fetal brain during chronic hypoxia. *Ultrasound Obstet. Gynecol.* 2002; 20: 117–121.
39. Hernandez-Andrade E., Jansson T., Figueroa-Diesel H. Evaluation of fetal regional cerebral blood perfusion using power doppler ultrasound and the estimation of fractional moving blood volume. *Obstet. Gynecol.* 2007; 29 (5): 556–561.
3. Kurjak A., Pooh R. K., Merce L.T. Fetal Brain Vascularity Visualized by Conventional 2D and 3D Power Doppler Technology. *J. Ultrasound Obstet. Gynecol.* 2010; 4 (3): 249–258.
4. Milovanova A.P. Human development in utero. М.: MDV, 2006. 384 p. (In Russian)
5. Ageeva M.I. Diagnostic value of Doppler sonography in assessing of the functional status of the fetus: Dis. ... dokt. med. nauk. М., 2008. 237 p. (In Russian)
6. Callen P.W. Ultrasonography in Obstetrics and Gynecology. Philadelphia: W.B. Saunders company, 2000. 1078 p.
7. Kurjak A., Pooh R.K., Merce L.T. Structural and functional early human development assessed by three-dimensional and four-dimensional sonography. *Fertil. Steril.* 2005; 84 (5): 1285–1299.
8. Iqbal S. A comprehensive study of the anatomical variations of the circle of Willis in adult human brains. *J. Clin. Diagn. Res.* 2013; 7 (11): 2423–2427.
9. Cipolla M.J. The Cerebral Circulation. Morgan & Claypool Life Sciences, 2010. 70 p.
10. Burlev V.A., Zaydieva S., Ilyasova N.A. Regulation of angiogenesis gestation. *Problemy reproduktiv. 2008; 3: 15–22. (In Russian)*
11. Pooh R.K., Pooh K.H. Fetal neuroimaging. *Fetal Maternal Med. Rev.* 2008; 9: 1–31.
12. Orlov A.V. Screening markers of fetal hemodynamics in physiological pregnancy. *Rossiyskiy vestnik akushera-ginekologa.* 2005; 5 (2): 34–38. (In Russian)
13. Ganikovskaya Y.V. Doppler indices of cerebral bloodflow of the fetus during labor with a tight cord entanglement of his neck. *Rossiyskiy vestnik akushera-ginekologa.* 2004; 4 (4): 39–41. (In Russian)
14. Barashnev Y.I. Perinatal neurology. М.: Triada-X, 2005. 672 p. (In Russian)
15. Valkovich E.I. General and Medical Embryology. SPb.: Foliant, 2003; 317 p. (In Russian)
16. Kornev M.A. Anatomy of the human from embryology to maturity. SPb.: Foliant, 2003. 229 p. (In Russian)
17. Gilyanovsky M.Y. Changes in fetal cerebral bloodflow during functional tests with a breath delay. *Rossiyskiy vestnik akushera-ginekologa.* 2005; 1 (5): 66–69. (In Russian)
18. Harding R., Bocking A. D. Fetal growth and development. Cambridge: Cambridge University Press, 2001. 284 p.
19. Zayko N.N., Bytsya Y.V. Pathological physiology. М.: MEDpress-inform, 2004. 635 p. (In Russian)
20. Benavides-Serralde A., Hernández-Andrade E., Fernández-Delgado J. et al. Three-Dimensional sonographic calculation of the volume of intracranial structures in growth-restricted and appropriate-for-gestational age fetuses. *J. Ultrasound. Obstet. Gynecol.* 2009; 33 (5): 530–537.
21. Feria L.A., Scheier M., Figueras F. et al. Reference values for Doppler parameters of the fetal anterior cerebral artery throughout gestation. *Gynecol. Obstet. Invest.* 2010; 69 (1): 33–39.
22. Lopez D.O. Perinatal and neurodevelopmental outcome of late-onset growth restricted fetuses. Programa de Doctorat. Barcelona, 2010. 130 p.
23. Baschat A.A. Neurodevelopment following fetal growth restriction and its relationship with antepartum parameters of placental dysfunction. *Ultrasound Obstet. Gynecol.* 2011; 37: 501–514.

## References

1. Ageeva M.I. Doppler studies in obstetric practice. М.: Vidar, 2000. 208 p. (In Russian)
2. Ageeva M.I. Doppler sonography study fetal hemodynamics: A guide for doctors. М.: RMAPO, 2006: 4–5. (In Russian)



24. Fu J., Olofsson P. Intracerebral regional distribution of blood flow in response to uterine contractions in growth-restricted human fetuses. *Early Hum. Dev.* 2007; 83 (9): 607–612.
25. Roza S.J., Eric Steegers A.P., Verburg O.B. et al. What Is Spared by Fetal Brain-Sparing? Fetal Circulatory Redistribution and Behavioral Problems in the General Population. *J. Epidemiol.* 2008; 168: 1145–1152.
26. Oros, D., Figueras F., Cruz-Martinez R. et al. Middle versus anterior cerebral artery Doppler for the prediction of perinatal outcome and neonatal neurobehavior in term small-for-gestational-age fetuses with normal umbilical artery Doppler. *Ultrasound Obstet. Gynecol.* 2010; 35: 456–461.
27. Gadelha-Costa A., Spara-Gadelha P., Mauad-Filho F., Gadelha E.B. The maximum systolic velocity increases in middle cerebral artery of normal fetus from 22nd to 38th week of gestation. *Acta Med. Port.* 2006; 19 (2): 105–108.
28. Cheema R., Dubiel M., Breborowicz G. Fetal cerebral venous Doppler velocimetry in normal and high-risk pregnancy. *Ultrasound Obstet. Gynecol.* 2004; 24: 147–153.
29. Medvedev M.V. Fundamentals of Doppler in obstetrics. M.: Real time, 2010. 44 p. (In Russian)
30. Rossi A., Romanello I.F., Fachech G. et al. Evaluation of fetal cerebral blood flow perfusion using power Doppler ultrasound angiography (3D-PDA) in growth-restricted fetuses. *Ultrasound Obstet. Gynecol.* 2011; 38: 175–180.
31. Figueroa-Diesel H., Hernandez-Andrade E., Acosta-Rojas R. et al. Doppler changes in the main fetal brain arteries at different stages of hemodynamic adaptation in severe intrauterine growth restriction. *Ultrasound Obstet. Gynecol.* 2007; 30: 297–302.
32. Hernandez-Andrade E., Figueroa-Diesel H., Jansson T. et al. Changes in regional fetal cerebral blood flow perfusion in relation to hemodynamic deterioration in severely growth-restricted fetuses. *Ultrasound Obstet. Gynecol.* 2008; 32: 71–76.
33. Cruz-Martinez R., Oros D., Padilla N. et al. Cerebral blood perfusion and neurobehavioral performance in full-term small-for-gestational-age fetuses. *J. Obstet. Gynecol.* 2009; 201 (474): 1–7.
34. Cruz-Martinez R., Figueras F., Hernandez-Andrade E. et al. Integration of venous perfusion changes in near-term small-for-gestational-age fetuses as measured by spectral Doppler indices or by fractional moving blood volume. *Am. J. Obstet. Gynecol.* 2010; 203: 1–6.
35. Baschat A.A., Turan O., Berg C. et al. Integration of venous Doppler and biophysical profile provides optimal delivery timing in fetal growth restriction (FGR). *J. Obstet. Gynecol.* 2007; 198: 29.
36. Gonzalez A. The Etiology and Evolution of Fetal Brain Injury. Croatia, 2012. 294 p.
37. Zubareva E. A. Integrated perinatal ultrasound assessment of cerebrovascular disorders in children the first year of life: Avtoref. dis. ...dokt. med. nauk. M., 2006. 55 p. (In Russian)
38. Dubiel M., Gunnarsson O., Gudmundsson S. Blood redistribution in the fetal brain during chronic hypoxia. *Ultrasound Obstet. Gynecol.* 2002; 20: 117–121.
39. Hernandez-Andrade E., Jansson T., Figueroa-Diesel H. Evaluation of fetal regional cerebral blood perfusion using power doppler ultrasound and the estimation of fractional moving blood volume. *Obstet. Gynecol.* 2007; 29 (5): 556–561.