

# Диагностика фемороацетабулярного импинджмент-синдрома: роль магнитно-резонансной томографии

Блищ О.Ю., Пчелин И.Г., Фокин В.А., Труфанов Г.Е.

ФГБВОУ ВПО "Военно-медицинская академия им. С.М. Кирова" МО РФ, Санкт-Петербург, Россия

## The Diagnosis of Femoroacetabular Impingement Syndrome: the Role of The MRI

Blish O.Yu., Pchelin I.G., Fokin V.A., Trufanov G.E.

S.M. Kirov Military Medical Academy, St. Petersburg, Russia

**Цель:** оценить роль высокопольной МРТ в диагностике импинджмент-синдрома тазобедренного сустава.

**Материал и методы.** Проанализированы результаты клинического и лучевого обследования 142 пациентов (63 (44,4%) мужчины и 79 (55,6%) женщин; средний возраст  $34 \pm 3,2$  года), 122 (85,9%) из них предъявляли жалобы на боли и нарушение функции тазобедренного сустава (62 (50,8%) мужчины и 60 (49,8%) женщин; средний возраст  $33 \pm 5,7$  года) и составили основную группу наблюдения (1-я). Остальные 20 (14,1%) обследованных (15 (75,0%) мужчин и 5 (25,0%) женщин; средний возраст  $30 \pm 3,8$  года) составили контрольную группу (2-я). Критерии отбора пациентов в контрольную группу: отсутствие жалоб на боль и ограничение движений в тазобедренном суставе, возраст моложе 60 лет. Возрастные ограничения были обусловлены высокой долей инволютивных изменений структур тазобедренного сустава у таких пациентов.

Всем больным выполняли рентгенографию и МРТ тазобедренных суставов по разработанной методике на аппаратах с индукцией магнитного поля 1,5 Тл. По результатам МРТ производили вычисление шеечно-диафизарного угла (ШДУ), угла Виберга, ацетабулярного индекса, угла альфа.

**Результаты.** Фемороацетабулярный импинджмент-синдром был выявлен у 35 (28,7%) обследованных. У всех пациентов отмечали отклонения морфометрических параметров сустава: уменьшение ШДУ ( $n = 11$ ; 31,5%), увеличение угла альфа ( $n = 17$ ; 48,6%) и угла Виберга ( $n = 14$ ; 40,0%), уменьшение ацетабулярного индекса ( $n = 12$ ; 34,3%). Дегенеративные изменения суставной губы различной степени были обнаружены у всех пациентов.

**Выводы.** Выполнение МРТ обеспечивает получение комплексной характеристики всех патологических признаков импинджмент-синдрома тазобедренного сустава. Основными МР-признаками фемороацетабулярного импинджмент-синдрома являются нарушения конфигурации головки проксимального отдела бедренной кости и формы вертлужной впадины. Дегенеративные изменения и повреждения суставной губы возникают уже на ранних сроках от момента появления болевого синдрома.

**Ключевые слова:** фемороацетабулярный импинджмент-синдром, вертлужная губа, метод радиального сканирования, магнитно-резонансная томография.

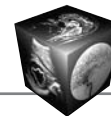
\*\*\*

**Для корреспонденции:** Блищ Ольга Юрьевна – 194044, Санкт-Петербург, ул. Клиническая, д.6, Военно-медицинская академия им. С.М. Кирова. Тел. +7-911-755-34-86. E-mail: oliamed@mail.ru

Блищ Ольга Юрьевна – врач-рентгенолог рентгеновского отделения (компьютерной томографии) кафедры рентгенологии и радиологии (с курсом ультразвуковой диагностики) ВМА им. С.М. Кирова МО РФ; Пчелин Игорь Георгиевич – канд. мед. наук, доцент кафедры рентгенологии и радиологии (с курсом ультразвуковой диагностики) ВМА им. С.М. Кирова МО РФ; Фокин Владимир Александрович – доктор мед. наук, профессор кафедры рентгенологии и радиологии (с курсом ультразвуковой диагностики) ВМА им. С.М. Кирова МО РФ; Труфанов Геннадий Евгеньевич – доктор мед. наук, профессор, заведующий кафедрой рентгенологии и радиологии (с курсом ультразвуковой диагностики) ВМА им. С.М. Кирова МО РФ.

**Contact:** Blish Olga Yurievna – Klinicheskaya str., 6, Saint-Petersburg, 194944, S.M. Kirov Military Medical Academy. Tel. +7-911-755-34-86. E-mail: oliamed@mail.ru

Blish Olga Yurievna – radiologist of the radiology department (CT) of the S.M. Kirov Military Medical Academy; Pchelin Igor Georgievich – cand. of med. sci., lecturer of the radiology department of the S.M. Kirov Military Medical Academy; Fokin Vladimir Aleksandrovich – doct. of med. sci., professor of the radiology department of the S.M. Kirov Military Medical Academy; Trufanov Gennadiy Evgenyevich – doct. of med. sci., professor, head of the radiology department of the S.M. Kirov Military Medical Academy.



**The aim** of the study was to determine the role of MRI in diagnostics of femoroacetabular impingement syndrome of the hip.

**Materials and Methods.** MRI-scanning results were analyzed for 142 persons (63 (44.4%) males, 79 (55.6%) females; mean age  $34 \pm 3.2$  y.o.), 122 (85.9%) of them had complaints of pain sensation located in the hip joint. All the patients were divided into two groups: an experimental group ( $n = 122$  (85.9%; 62 (50.8%) males, 60 (49.8%) females; mean age  $33 \pm 5.7$  y.o) and a control group ( $n = 20$  (14.1%); 15 (75.0%) males, 5 (25.0%) females; mean age  $30 \pm 3.8$  y.o.). The enrollment criteria for the control group were: absence of complaints of pain sensation located in the hip joint, under sixty years of age. The age limit was provided the high risk of involuntional changes in the hip within the patients of this age.

In all patients MRI examination were done by high-field MR-scanners associated to designed protocol. While interpreting the results values of neck-shaft angle, lateral center edge angle, Tonnis angle and alpha angle were determined.

**Results.** Different types of femoroacetabular impingement syndrome were determined in 35 (28.7%) patients. In all patients pathologic parameters were observed: abnormal ( $<125$  degrees) neck-shaft angle ( $n = 11$ ; 31.5%), abnormal ( $>39$  degrees) lateral center edge angle ( $n = 17$ ; 48.6%), abnormal ( $<0$  degrees) Tonnis angle ( $n = 12$ ; 34.3%) and abnormal ( $>55$  degrees) alpha angle ( $n = 17$ ; 48.6%) were determined.

**Conclusion.** MRI allowed to determine abnormality of configuration of the femoral bone and acetabulum, to characterize the pathological conditions of the labrum and subchondral bone. The main symptoms of femoroacetabular impingement syndrome are pathologic configuration of the femoral head and acetabulum. The degeneration and tear of the labrum could be observed in the early stage of disease.

**Key words:** femoroacetabular impingement syndrome, labrum, radial scanning method, magnetic resonance tomography.

\*\*\*

## Введение

Проявления коксартроза у лиц молодого и среднего возраста встречаются нечасто, но имеют более тяжелый прогноз, чем у людей старшего возраста, так как в большинстве случаев обусловлены врожденной или приобретенной патологией сустава, которые в комплексе с естественными дистрофическими процессами обуславливают более быстрое прогрессирование остеоартроза и ухудшение качества жизни пациентов трудоспособного возраста [1].

Одной из причин коксартроза у лиц молодого и среднего возраста является фемороацетабулярный импинджмент-синдром [1–4]. Клинический осмотр таких пациентов позволяет заподозрить заболевание, но симптомы неспецифичны. Среди основных жалоб выделяют боль в паховой области при ротационных и сгибательных движениях в тазобедренном суставе, усиливающуюся после физической активности [5, 6]. При объективном осмотре патогномичным признаком фемороацетабулярного импинджмент-синдрома считается появ-

ление болезненных ощущений при пассивной внутренней или внешней ротации бедра, при сгибании ноги в тазобедренном суставе под углом  $90^\circ$ . Характерен положительный симптом Drehmann: произвольная наружная ротация бедра во время активного или пассивного его сгибания [7].

Морфологическими изменениями в суставе, обуславливающими болевой синдром и провоцирующими развитие артроза, являются хроническая травматизация суставной губы и суставного хряща в результате их “раздавливания” между костными структурами: костным краем крыши вертлужной впадины и шейкой бедренной кости [3, 4, 8]. Это состояние возможно при увеличении степени покрытия головки бедренной кости в результате обызвествления суставной губы, наличии добавочной кости в передневерхних отделах костного края крыши вертлужной впадины (*os acetabuli*), врожденного состояния, при котором отмечается избыточное покрытие головки бедренной кости (*coxa profunda, protrusio acetabuli*), ретроверсии вертлужной впадины [9].

Изолированные изменения вертлужной впадины, выступающие в роли патомеханизма, обуславливают так называемый вертлужный (pinser) тип импинджмент-синдрома. При бедренном (cam) типе выявляются изменения формы проксимального отдела бедренной кости: варусная деформация бедра, наличие участка локальной деформации кортикального слоя в области субкапитального перехода [2, 4, 10]. Эти изменения могут носить как врожденный (*coxa valga*), так и приобретенный характер, чаще всего в качестве адаптивного механизма при повышенных нагрузках (наличие участка локальной деформации кортикального слоя) [4].

Изменения конфигурации как вертлужной впадины, так и проксимального отдела бедренной кости лежат в основе более часто выявляемого фемороацетабулярного импинджмент-синдрома по смешанному типу (80–86%) [2, 4, 10].

Неправильная или несвоевременная диагностика заболевания отмечается более чем у 33% больных [11, 12].

Рентгенологическое исследование на ранней стадии заболевания тазобедренного сустава позволяет выявить только косвенные признаки нарушения взаимоотношения сочленяющихся поверхностей в суставе [4]. Классические рентгенологические признаки остеоартроза тазобедренного сустава выявляются только на поздней стадии заболевания [2–4].

Рентгеновская КТ в большинстве случаев является дополнительной методикой для более точной визуализации костных изменений [3, 4].



“Золотым стандартом” в диагностике импинджмент-синдрома тазобедренного сустава является МРТ [8, 13, 14]. Чувствительность МРТ в диагностике патологических изменений суставной губы составляет 94%, суставного хряща – 86–92% [13, 14]. Высокая чувствительность метода обуславливает его широкое применение в диагностике и контроле лечения импинджмент-синдрома [6, 8, 10]. Возможность использования различных плоскостей сканирования, в том числе и методики радиального сканирования, существенно увеличивает чувствительность метода и его диагностическую ценность [15, 16]. Чувствительность контрастной МР-артрографии в диагностике дегенеративных изменений мягкотканых структур сустава достигает 75–85%, специфичность – 94–97% [10, 14]. Высокая стоимость и инвазивность методики прямой артрографии ограничивают ее широкое применение [14]. Установлено, что чувствительность и специфичность бесконтрастной и контрастной МРТ сопоставимы [10, 14].

В отечественной литературе имеются лишь единичные работы по проблеме фемороацетабулярного импинджмент-синдрома [18, 19], большинство из которых посвящено лечению заболевания. Особенности МР-диагностики этого состояния в отечественной литературе практически не освещены.

### **Цель исследования**

Оценить роль высокопольной МРТ в диагностике импинджмент-синдрома тазобедренного сустава.

### **Материал и методы**

В исследование включено 142 человека, которые были разделены на 2 группы.

В 1-й группе (основной) проанализированы результаты клинического и лучевого обследования 122 (85,9%) пациентов (средний возраст  $34 \pm 3,2$  года, диапазон от 15 до 60 лет, мужчин – 62 (43,7%), женщин – 60 (42,3%)), предъявлявших жалобы на боли и нарушение функции тазобедренного сустава, проходивших обследование и лечение в клиниках Военно-медицинской академии в период с 2006 по 2012 г.

2-ю группу (контрольную) составили 20 (14,1%) человек (средний возраст  $30 \pm 3,8$  года, диапазон от 22 до 42 лет, мужчин – 15 (10,6%), женщин – 5 (3,4%)) без жалоб на боли в тазобедренном суставе и нижнем отделе спины, без ограничения подвижности сустава и травм этой области.

Всем больным выполняли рентгенографию и МРТ тазобедренных суставов по разработанной методике. Первичное рентгенологическое исследование осуществляли на аппарате Vertex (Simens,

Германия), снимки выполняли в прямой проекции и укладке по Лауэнштейну (условно боковая проекция). КТ по стандартной методике была выполнена 35 (24,3%) больным.

МРТ выполняли на аппаратах Magnetom Symphony (Simens, Германия) и Titan (Toshiba, Япония) с индукцией магнитного поля 1,5 Тл, применяли жесткие и мягкие поверхностные катушки для брюшной полости. Получали T1- и T2-взвешенные изображения (ВИ), а также изображения, взвешенные по протонной плотности с жироподавлением, в коронарной и аксиальной плоскостях с полем обзора (FOV) 34–40 см и толщиной среза 4 мм. Дополнительно исследовали прицельно каждый сустав, получали изображения, взвешенные по протонной плотности с жироподавлением, в косой сагитальной и косой коронарной плоскостях, ориентированных по шейке бедренной кости, с полем обзора (FOV) 22–24 см и толщиной среза 3 мм. У 10 (8,6%) больных дополнительно получали радиальные плоскости, ориентированные по окружности вдоль оси шейки бедренной кости с углом наклона  $30^\circ$ . По результатам МРТ производили вычисление шеечно-диафизарного угла (ШДУ), угла Виберга, ацетабулярного индекса, угла альфа.

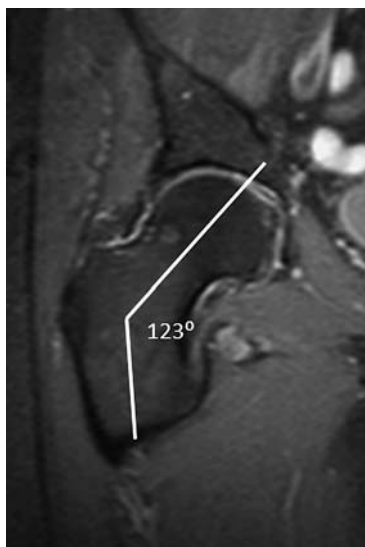

### **Результаты и их обсуждение**

Фемороацетабулярный импинджмент-синдром был выявлен у 35 (28,7%) обследованных основной группы (мужчин – 23 (18,9%), женщин – 12 (9,8%), средний возраст  $44 \pm 4,2$  года, диапазон от 20 до 65 лет).

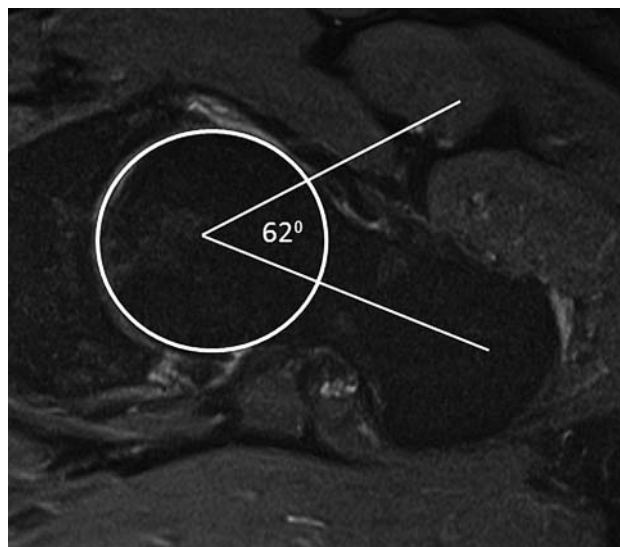
Импинджмент-синдром по бедренному типу определили у 14 (11,5%) пациентов (средний возраст  $31 \pm 2,8$  года, диапазон от 20 до 42 лет, мужчин – 11 (9,0%), женщин – 3 (2,5%)). Такое гендерное распределение случаев заболевания подтверждает точку зрения многих авторов, утверждающих, что бедренный тип фемороацетабулярного импинджмент-синдрома преимущественно распространен среди мужчин молодого и среднего возраста [3, 20]. Нарушение конфигурации проксимального отдела бедренной кости определяли по значениям ШДУ и угла альфа. У 8 (22,9%) пациентов показатели ШДУ были менее  $125^\circ$  (рис. 1), что соответствовало варусной деформации проксимального отдела бедренной кости. Значения угла альфа, превышающие  $55^\circ$ , были определены у 11 (9,0%) человек (рис. 2).

Более точные значения угла альфа получали на изображениях в плоскостях, ориентированных вдоль оси шейки бедренной кости.

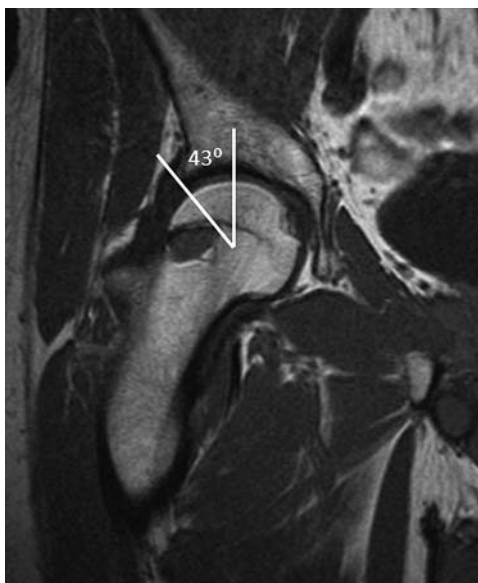
Импинджмент-синдром по вертлужному типу был выявлен у 14 (11,5%) пациентов (мужчин – 5 (4,1%), женщин – 9 (7,4%), средний возраст



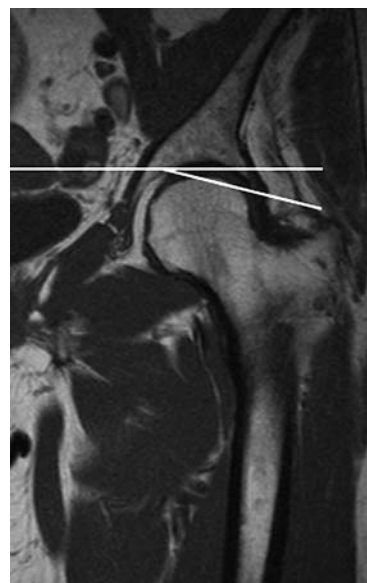
**Рис. 1.** МР-томограмма правого тазобедренного сустава (протонно-взвешенное изображение с жироподавлением, коронарная плоскость). Уменьшение значения ШДУ до  $123^\circ$  (вальгусная деформация бедра).



**Рис. 2.** МР-томограмма левого тазобедренного сустава (протонно-взвешенное изображение с жироподавлением, косая аксиальная плоскость). Увеличение угла альфа до  $62^\circ$  (норма до  $55^\circ$ ) за счет локальной деформации кортикального слоя в области субкапитального перехода.



**Рис. 3.** МР-томограмма правого тазобедренного сустава (Т1ВИ, коронарная плоскость). Увеличение угла Виберга до  $43^\circ$  (норма до  $39^\circ$ ). Избыточное покрытие головки бедренной кости крышей вертлужной впадины.



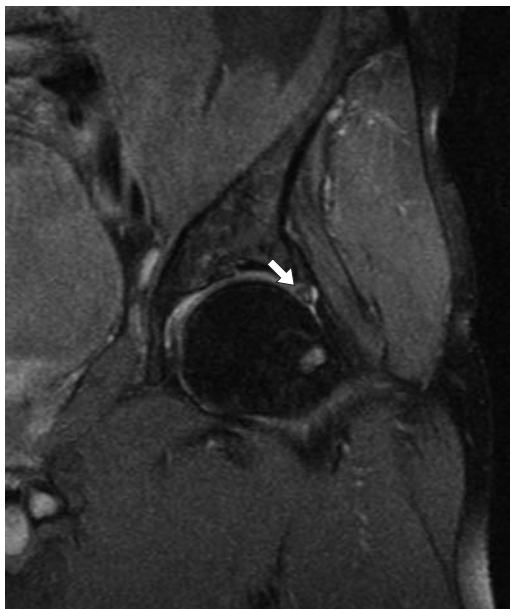
**Рис. 4.** МР-томограмма левого тазобедренного сустава (Т1ВИ, коронарная плоскость). Отрицательное значение ацетабулярного индекса. Избыточное покрытие головки бедренной кости крышей вертлужной впадины.

$33 \pm 4,1$  года, диапазон от 25 до 50 лет). Нарушение конфигурации вертлужной впадины оценивали по отклонению угла Виберга, ацетабулярного индекса и индекса экстррузии головки бедренной кости. У 9 (7,4%) пациентов значения угла Виберга составляли более  $39^\circ$  (рис. 3).

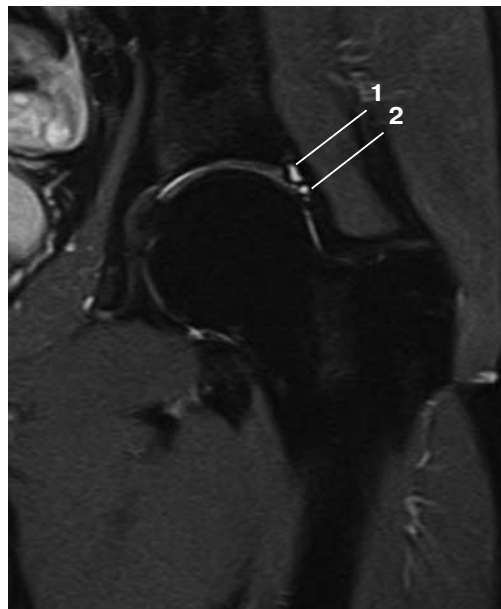Из числа этих больных у 7 (5,7%) значения ацетабулярного индекса составляли  $\leq 0^\circ$  (рис. 4).

Смещение центра головки бедренной кости латеральнее плоскости входа в вертлужную впадину, оцениваемое на аксиальных МР-томограммах, было установлено у 2 (1,7%) пациентов. Сочетание превышения нормальных значений угла Виберга и латерального смещения центра головки было расценено как состояние глубокой вертлужной впадины – *coxa profunda*. Отсутствие лате-

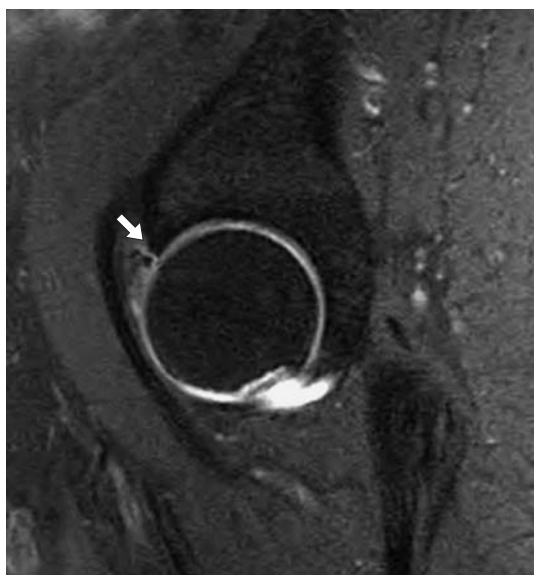



**Рис. 5.** МР-томограмма левого тазобедренного сустава (протонно-взвешенное изображение, коронарная плоскость). Дегенеративные изменения (участок повышенного МР-сигнала в структуре губы) и утолщение суставной губы в области передневерхнего сегмента 1В по классификации Czerny (стрелка).



**Рис. 6.** МР-томограмма левого тазобедренного сустава (протонно-взвешенное изображение, коронарная плоскость). Участок кистовидной перестройки в области основания губы (1). Дегенеративные изменения (участок повышенного МР-сигнала в структуре губы), утолщение и частичный разрыв суставной губы в области передневерхнего сегмента, повреждение 1В по классификации Czerny (2).




**Рис. 7.** МР-томограмма тазобедренного сустава (протонно-взвешенное изображение, сагиттальная плоскость). Повреждение (разрыв) и утолщение суставной губы в области передневерхнего сегмента 3В по классификации Czerny (стрелка).

рального смещения центра головки характеризовало локальное увеличение степени покрытия головки бедренной кости свободным краем вертлужной впадины в верхнем отделе ( $n = 7$ ; 5,7%). У 1 (0,8%) пациента была выявлена ретроверсия

вертлужной впадины. Показатели индекса экстрюзии головки бедренной кости у всех 14 пациентов были меньше 25%, но только у 8 из них были меньше 18%. Такие результаты совпадают с выводами авторов, утверждающих о большей распространенности диффузного варианта увеличения глубины впадины [3, 5].

Импинджмент-синдром по смешанному типу диагностировали у 7 (5,7%) пациентов (мужчин – 4 (3,2%), женщин – 3 (2,5%), средний возраст  $45 \pm 4,5$  года, диапазон от 34 до 65 лет). У всех пациентов отмечали увеличение значений угла Виберга более  $39^\circ$ , тогда как отрицательные значения ацетабулярного индекса определены у 5 (4,1%) больных. Медиальное смещение центра головки бедренной кости за линию плоскости входа в вертлужную впадину (диффузное увеличение глубины впадины) отмечено у 2 (1,6%) пациентов. Деформация проксимального отдела бедренной кости с уменьшением показателей величины ШДУ  $< 125^\circ$  установлена у 3 (2,5%) обследованных, у 6 (4,9%) визуализировали участки локальной деформации кортикального слоя шейки бедренной кости.

У всех пациентов оценивали состояние суставной губы по классификации Czerny (1996) [17]. Дегенеративные изменения суставной губы раз-



**Таблица.** Распределение различных вариантов дегенеративных изменений и повреждения суставной губы по классификации Czerny у пациентов с различными типами импинджмент-синдрома

Степень повреждения губы по Czerny	Тип импинджмент-синдрома					
	бедренный		вертлужный		смешанный	
	n	%	n	%	n	%
1A	4	28,6	–	–	–	–
1B	2	14,4	–	–	2	28,6
2A	3	21,3	3	21,4	1	7,1
2B	4	28,6	5	35,8	1	7,1
3A	1	7,1	3	21,4	2	28,6
3B	–	–	3	21,4	2	28,6
Всего	14	100	14	100	7	100

личной степени были обнаружены у всех пациентов (рис. 5–7).

Во всех случаях патологические изменения суставной губы визуализировали в области передневерхнего отдела крыши вертлужной впадины, что подтверждает мнение большинства авторов о преимущественной локализации таких повреждений [10, 11]. Результаты оценки состояния суставной губы при различных типах импинджмент-синдрома представлены в таблице.

В некоторых работах встречаются сведения, что повреждение суставной губы более характерно для вертлужного типа импинджмент-синдрома [1, 3, 10]. В нашей работе эти данные получили подтверждение: у пациентов с вертлужным типом импинджмент-синдрома значимо чаще диагностировали повреждение суставной губы тяжелой степени.

Дополнительно у пациентов с вертлужным типом импинджмент-синдрома были выявлены: обызвествление губы с формированием *os acetabuli* (n = 3; 2,5%); участки кистовидной перестройки в области основания суставной губы (n = 4; 3,3%); признаки бурсита подвздошно-гребешковой (n = 2; 1,6%) и вертельной (n = 1; 0,8%) сумок.

В группе обследованных со смешанным типом импинджмент-синдрома у 2 (1,6%) пациентов выявлено обызвествление суставной губы с формированием *os acetabuli*. Участки кистовидной перестройки в области основания суставной губы визуализировали у 6 (4,9%) больных. У 5 (4,1%) пациентов изменения в суставе сопровождалась бурситом подвздошно-гребешковой (n = 2; 1,6%) и вертельной (n = 3; 2,5%) сумок.

В контрольной группе (20 пациентов) измеряемые показатели (ШДУ, угол Виберга, ацетабулярный индекс, угол альфа и индекс экструзии головки бедренной кости) были в пределах нормы. У 2 (10%) обследованных имелся вариант строения суставного хряща полулунной поверхности вертлужной впадины – вертлужная (звездчатая) ямка (*stellate crease*). У 1 (5%) обследуемого отмечали агенезию связки головки бедренной кости

левого тазобедренного сустава. У 3 (15%) пациентов выявлены начальные признаки артроза.

По результатам проведенного исследования соотношение бедренного, вертлужного и смешанного типов импинджмент-синдрома у пациентов составило 2:2:1, тогда как, согласно данным литературы, смешанный тип синдрома выявляется чаще [2, 12]. Такие различия могли быть обусловлены неоднородностью распределения пациентов в группах с различным типом импинджмент-синдрома. Так, средний возраст пациентов с бедренным типом синдрома составил  $31 \pm 2,8$  года, с вертлужным –  $33 \pm 4,1$  года, а со смешанным  $45 \pm 4,5$  года. Утверждение большинства исследователей о большей встречаемости фемороацетабулярного импинджмент-синдрома у лиц мужского пола нашло подтверждение и в нашей работе [3, 20]. Преимущественная локализация повреждения суставной губы в области передневерхнего сегмента, а также выявление различных вариантов ее патологических изменений при всех типах фемороацетабулярного импинджмент-синдрома совпадали с результатами работ большинства исследователей [10, 11, 17]. Выявление таких сопутствующих дегенеративно-дистрофических изменений в суставе, как участки кистовидной перестройки в основании суставной губы, симптомы бурсита различной локализации, у пациентов только с вертлужным и смешанным типами импинджмент-синдрома, у которых патологические изменения губы были более выраженными, может свидетельствовать о зависимости тяжести повреждений суставной губы и выраженности остальных признаков артроза у пациентов с импинджмент-синдромом.

## Выводы

1. Выполнение МРТ обеспечивает получение комплексной характеристики всех патологических признаков импинджмент-синдрома тазобедренного сустава.

2. Основными МР-признаками фемороацетабулярного импинджмент-синдрома являются наруше-



ния конфигурации головки проксимального отдела бедренной кости и формы вертлужной впадины.

3. Дегенеративные изменения и повреждения суставной губы возникают уже на ранних сроках от момента появления болевого синдрома.

4. В большинстве случаев патологические изменения суставной губы визуализируются на уровне 11–14 ч условного циферблата.

5. Для пациентов со смешанным типом импинджмент-синдрома характерны более грубые изменения суставной губы.

6. Своевременная МРТ-диагностика и полноценная характеристика патологических изменений при импинджмент-синдроме определяют оптимальную тактику адекватного лечения этой категории пациентов.


### Список литературы

1. Cobb J, Logishetty K., Davda K. et al. Cams and pincer impingement are distinct, not mixed: the acetabular pathomorphology of femoroacetabular impingement. *Clin. Orthop. Relat. Res.* 2010; 468: 2143–2151.
2. Stoller D.W., Ferkel R.D., Li A.E. et al. *Magnetic resonance imaging in orthopedics and sports medicine.* 3rd ed. Philadelphia, 2007. 1049 p.
3. Tannast M., Siebenrock K.A., Anderson S.E. Femoroacetabular impingement: radiographic diagnosis? what the radiologist should know? *Am. J. Roentgenol.* 2007; 188: 1540–1552.
4. Helms C.A., Major N.M., Anderson M.W. et al. *Musculoskeletal system MRI.* 2nd ed. Philadelphia, 2009. 456 p.
5. Tannast M., Gorick D., Beck M. et al. Hip damage occurs at the zone of femoroacetabular impingement. *Clin. Orthop. Relat. Res.* 2008; 466: 273–280.
6. Clohisy J.C., Knaus E.R., Hunt D.M. et al. Clinical Presentation of Patients with Symptomatic Anterior Hip Impingement. *Clin. Orthop. Relat. Res.* 2009; 467: 638–644.
7. Kamergaya M., Saisu T., Nakamura J. et al. Drehmann sign and femoro-acetabular impingement in SCFE. *J. Pediatr. Orthop.* 2011; 31 (8): 853–857.
8. James S.L., Ali K., Malara F. et al. MRI findings of femoroacetabular impingement. *Am. J. Roentgenol.* 2006; 187: 1412–1419.
9. Anderson L.A., Karpon A.L., Aoki S.K. et al. Coxa profunda: is the deep acetabulum overcovered? *Clin. Orthop. Relat. Res.* 2012; 470 (2): 3375–3382.
10. Pfirrmann C.W., Mengiardi B., Dora C. et al. Cam and pincer femoroacetabular impingement: characteristic MR arthrographic findings in 50 patients. *Radiology.* 2006; 240 (3): 778–785.
11. Burnett R.J., Della Rocca G.J., Prather H. et al. Clinical presentation of patients with tears of the acetabular labrum. *J. Bone Jt Surg.* 2006; 88: 1448–1457.
12. Byrd J.W.T., Jones K.S. Arthroscopic femoroplasty in the management of cam-type femoroacetabular impingement. *Clin. Clin. Orthop. Relat. Res.* 2009; 467 (3): 739–746.

13. Schmid R.M., Nortzli H.P., Zanetti M. et al. Cartilage lesions in the hip: diagnostic effectiveness of MR arthrography. *Radiology.* 2003; 226: 382–386.
14. Matar W.Y., May O., Beaulé P.E. Bone scintigraphy in femoroacetabular impingement. *Clin. Clin. Orthop. Relat. Res.* 2009; 467: 676–681.
15. Horii M., Kubo T., Hirasawa Y. Radial MRI of the hip with moderate osteoarthritis. *J. Bone Jt Surg.* 2000; 82-b (3): 364–368.
16. Rakhra K.S., Sheikh A.M., Allen D. et al. Comparison of MRI alpha angle measurement planes in femoroacetabular impingement. *Clin. Clin. Orthop. Relat. Res.* 2009; 467: 660–665.
17. Czerny C., Hofmann S., Tschauerer C. et al. Lesions of the acetabular labrum: accuracy of MR imaging and MR arthrography in detection and staging. *Radiology.* 1996; 200 (1): 225–230.
18. Тихилов Р.М., Шаповалов В.М. Деформирующий артроз тазобедренного сустава (клиника, диагностика и хирургическое лечение). СПб.: Воен.-мед. акад. им. СМ. Кирова, 1999. 112 с.
19. Шостак Н.А. Коксартроз и периартикулярная патология области бедра – особенности клинических проявлений, диагностика, подходы к терапии. *Соврем. ревматол.* 2012; 1: 15–21.
20. Hack K., Di Primio G., Rakhra K. et al. Prevalence of Cam-Type Femoroacetabular Impingement Morphology in Asymptomatic Volunteers. *J. Bone Jt Surg.* 2010; 92: 2436–2444.

### References

1. Cobb J, Logishetty K., Davda K. et al. Cams and pincer impingement are distinct, not mixed: the acetabular pathomorphology of femoroacetabular impingement. *Clin. Orthop. Relat. Res.* 2010; 468: 2143–2151.
2. Stoller D.W., Ferkel R.D., Li A.E. et al. *Magnetic resonance imaging in orthopedics and sports medicine.* 3rd ed. Philadelphia, 2007. 1049 p.
3. Tannast M., Siebenrock K.A., Anderson S.E. Femoroacetabular impingement: radiographic diagnosis? what the radiologist should know? *Am. J. Roentgenol.* 2007; 188: 1540–1552.
4. Helms C.A., Major N.M., Anderson M.W. et al. *Musculoskeletal system MRI.* 2nd ed. Philadelphia, 2009. 456 p.
5. Tannast M., Gorick D., Beck M. et al. Hip damage occurs at the zone of femoroacetabular impingement. *Clin. Orthop. Relat. Res.* 2008; 466: 273–280.
6. Clohisy J.C., Knaus E.R., Hunt D.M. et al. Clinical Presentation of Patients with Symptomatic Anterior Hip Impingement. *Clin. Orthop. Relat. Res.* 2009; 467: 638–644.
7. Kamergaya M., Saisu T., Nakamura J. et al. Drehmann sign and femoro-acetabular impingement in SCFE. *J. Pediatr. Orthop.* 2011; 31 (8): 853–857.
8. James S.L., Ali K., Malara F. et al. MRI findings of femoroacetabular impingement. *Am. J. Roentgenol.* 2006; 187: 1412–1419.
9. Anderson L.A., Karpon A.L., Aoki S.K. et al. Coxa profunda: is the deep acetabulum overcovered? *Clin. Orthop. Relat. Res.* 2012; 470 (2): 3375–3382.



10. Pfirrmann C.W., Mengiardi B., Dora C. et al. Cam and pincer femoroacetabular impingement: characteristic MR arthrographic findings in 50 patients. *Radiology*. 2006; 240 (3): 778–785.
11. Burnett R.J., Della Rocca G.J., Prather H. et al. Clinical presentation of patients with tears of the acetabular labrum. *J. Bone Jt Surg*. 2006; 88: 1448–1457.
12. Byrd J.W.T., Jones K.S. Arthroscopic femoroplasty in the management of cam-type femoroacetabular impingement. *Clin. Clin. Orthop. Relat. Res.* 2009; 467 (3): 739–746.
13. Schmid R.M., Nortzli H.P., Zanetti M. et al. Cartilage lesions in the hip: diagnostic effectiveness of MR arthrography. *Radiology*. 2003; 226: 382–386.
14. Matar W.Y., May O., Beaulé P.E. Bone scintigraphy in femoroacetabular impingement. *Clin. Clin. Orthop. Relat. Res.* 2009; 467: 676–681.
15. Horii M., Kubo T., Hirasawa Y. Radial MRI of the hip with moderate osteoarthritis. *J. Bone Jt Surg*. 2000; 82-b (3): 364–368.
16. Rakhra K.S., Sheikh A.M. Allen D. et al. Comparison of MRI alpha angle measurement planes in femoroacetabular impingement. *Clin. Clin. Orthop. Relat. Res.* 2009; 467: 660–665.
17. Czerny C., Hofmann S., Tschauneret C. et al. Lesions of the acetabular labrum: accuracy of MR imaging and MR arthrography in detection and staging. *Radiology*. 1996; 200 (1): 225–230.
18. Tikhilov R.M., Shapovalov V.M. Arthrosis of the hip (clinical implications, diagnostics and operative therapy). SPb.: Voenno-meditsinskaya akademiya im. S.M. Kirova, 1999. 112 p. (in Russian)
19. Shostak N.A. Coxarthrosis and periarticular pathology of the femur – characteristics of clinical implications, diagnostics and treatment modalities. *Sovremennaya revmatologiya*. 2012; 1: 15–21. (in Russian)
20. Hack K., Di Primio G., Rakhra K. et al. Prevalence of Cam-Type Femoroacetabular Impingement Morphology in Asymptomatic Volunteers. *J. Bone Jt Surg*. 2010; 92: 2436–2444.

## КНИГИ издательства ВИДАР

### Рентгенологическая семиотика хронического остеомиелита длинных костей

Г.Г. Кармазановский, И.А. Косова

Монография посвящена вопросам рентгеновской диагностики различных форм и стадий остеомиелита. Детально описаны рентгенологические и компьютерно-томографические симптомы, дана их визуальная картина. Отдельный раздел – примеры написания протоколов исследований, которые должны облегчить восприятие и запоминание информации. Предназначена специалистам по лучевой диагностике, врачам-травматологам, слушателям циклов профессиональной переподготовки и тематического усовершенствования, студентам старших курсов медицинских вузов.

Остеомиелит: этимология и патогенез. Краткий экскурс  
Методики рентгенологического обследования  
Принципы проведения МСКТ-сканирования  
Рентгенологические признаки остеомиелита  
Семиотика различных форм острого остеомиелита  
Рентгенологическая семиотика различных форм подострого и хронического остеомиелита  
Секвестры  
Хронический остеомиелит плоских костей  
Первично-хронический гематогенный остеомиелит (атипичные формы)  
Огнестрельный остеомиелит  
Послеоперационный остеомиелит  
Контактный остеомиелит  
Семиотика внескостных изменений  
Осложнения остеомиелита  
Заключение  
Приложение 1. Клинические наблюдения  
Приложение 2. Схема примерного описания протокола исследования при остеомиелите  
Список рекомендуемой литературы

[www.vidar.ru](http://www.vidar.ru)