



# Дерматофибросаркома: обзор литературы и клиническое наблюдение

Гальчина Ю.С.<sup>1</sup>, Гогия Б.Ш.<sup>1</sup>, Степанова Ю.А.<sup>1,2</sup>, Гаврилов Я.Я.<sup>1</sup>,  
Жаворонкова О.И.<sup>1</sup>, Калинин Д.В.<sup>1</sup>, Глотов А.В.<sup>1</sup>, Кармазановский Г.Г.<sup>1,2</sup>

<sup>1</sup> ФГБУ “Институт хирургии им. А.В. Вишневского” Минздрава России, Москва, Россия

<sup>2</sup> ГБОУ ВПО “Первый МГМУ им. И.М. Сеченова” Минздрава России, Москва, Россия

## Dermatofibrosarcoma Protuberans: Literature Review and Case Report

Gal'china Yu.S.<sup>1</sup>, Gogia B.Sh.<sup>1</sup>, Stepanova Yu.A.<sup>1,2</sup>, Gavrilov Ya.Ya.<sup>1</sup>,  
Zhavoronkova O.I.<sup>1</sup>, Kalinin D.V.<sup>1</sup>, Glotov A.V.<sup>1</sup>, Karmazanovsky G.G.<sup>1,2</sup>

<sup>1</sup> A.V. Vishnevsky Institute of Surgery, Moscow, Russia

<sup>2</sup> I.M. Sechenov First Moscow State Medical University, Moscow, Russia

Дерматофибросаркома встречается в 0,01% случаев среди всех злокачественных опухолей и 2–6% среди опухолей мягких тканей. В статье представлены морфологические особенности данной опухоли, характер течения заболевания, критерии и сложности диагностики и тактика лечения, а также прогноз отдаленных результатов.

Приведено клиническое наблюдение рецидивирующей опухоли мягких тканей у мужчины 37 лет, иллюстрирующее сложности диагностики и лечения данной патологии.

**Ключевые слова:** взбухающая дерматофибросаркома, КТ, МРТ, саркомы мягких тканей, оперативное лечение.

\*\*\*

Among the cases with malignant tumor we have only 0,01% of patients diagnosed with dermatofibrosarcoma, and 2–6% affected with soft tissue tumor. This article deals with the morphological peculiarities of this tumor, character of disease progression, the criteria and complexity of diagnosis, and the tactics of treatment, as well as the estimation of the long-term treatment results.

We consider a clinical case of a man (37 years old) diagnosed with the recurrence of soft tissue tumor which shows the complexity of diagnosis and treatment of this disease.

**Key words:** dermatofibrosarcoma protuberans, CT, MRT, soft tissue sarcoma, surgical treatment.

\*\*\*


### Введение

Термин “саркома мягких тканей” впервые применил американский патоморфолог А.Р. Stout в конце 40-х годов прошлого столетия для обозначения образований, развивающихся между эпи-

дермисом и костными структурами. Впоследствии они были выделены в самостоятельный класс неэпителиальных опухолей [1]. Саркомы мягких тканей представляют большую группу опухолей мезенхимального происхождения, различных по клиническим и морфологическим признакам [2].

Данная группа опухолей крайне гетерогенна, ведь в нее входят такие ткани-источники, как подкожная жировая клетчатка, различные виды сосудов, сухожилия, фасции, гладкая и поперечно-полосатая мускулатура, соединительная ткань, нервные оболочки [1]. Общим для многообразия клинико-морфологических форм сарком мягких тканей является крайне агрессивное течение, характеризующееся многократным рецидивированием, гематогенным метастазированием, определяющим неблагоприятный прогноз заболевания [2]. Развитие локального рецидива сарком мягких тканей зависит от размера опухолевого образования, степени злокачественности, локализации, а также радикальности хирургического лечения [3, 4]. Локальный рецидив возникает у 90% больных, которым выполнено местное иссечение опухоли [5, 6].

На долю сарком мягких тканей приходится около 2% в структуре онкопатологии. Заболеваемость опухолями мягких тканей возросла с 2004 г. по 2014 г. на 3,40%. В 2014 г. заболеваемость опухолями мягких тканей составила 2,38% на 100 000 населения [7]. Дерматофибросаркома встречается



в 0,01% случаев среди всех злокачественных опухолей и 2–6% среди опухолей мягких тканей [2].

В связи с достаточно редкой частотой встречаемости сарком мягких тканей существует проблема отсутствия настороженности врачей, нет скрининговых программ. Клиническая картина заболевания неспецифическая и зачастую стертая. Как правило, пациенты обращаются за медицинской помощью, когда находят у себя пальпируемое образование в той или иной части тела, или обращают внимание на изменение кожных покровов. Однако до появления каких-либо клинических симптомов опухолевый узел выполняет естественные свободные анатомические ниши, такие как межмышечные пространства, межфасциальные и межсиновиальные листки, околосоудистые и периневральные пространства. Окружающие структуры могут сдерживать их рост и на данном этапе выявление опухоли является случайной находкой при обследовании по другому поводу. В дальнейшем опухоли могут прорасти прилежащие ткани и структуры, а также кожные покровы. Диагностика сарком мягких тканей затруднена ввиду различных локализаций и обилия гистологических форм, отсутствия специфических клинических проявлений [1].

Лечение больных саркомами мягких тканей является одной из проблем современной онкологии, над решением которой работают хирурги, ра-

диологи и химиотерапевты. Для профилактики рецидивирования образований в хирургии данных опухолей следуют принципам радикализма, что влечет за собой образование обширных раневых дефектов, требующих целого ряда пластических оперативных вмешательств [8–10]. В настоящее время практически нет разногласий о целесообразности восстановления тканей после удаления злокачественных опухолей мягких тканей и других новообразований наружных локализаций, когда отсутствует возможность закрытия послеоперационной раны без использования дополнительного пластического материала. Гипотеза о повышенной чувствительности кожного трансплантата к поражению опухолевым процессом и о том, что пластическое замещение раневого дефекта после удаления опухоли способствует развитию местных рецидивов, не нашла клинического подтверждения [11]. Использование современных технологий пластической хирургии помогает в устранении анатомо-функциональных дефектов вследствие калечащих оперативных вмешательств [8–10].

Приводим клиническое наблюдение пациента с дерматофибросаркомой.

В феврале 2016 г. в ФГБУ “Институт хирургии им. А.В. Вишневского” обратился пациент А., 37 лет, с жалобами на наличие пальпируемого образования передней брюшной стенки в левой паховой области, а также


---

**Для корреспонденции:** Гальчина Юлия Сергеевна – 117997 Москва, ул. Большая Серпуховская, д. 27. Институт хирургии им. А.В. Вишневского. Тел.: +7-926-903-23-57. E-mail: jgalchina@gmail.com

**Гальчина Юлия Сергеевна** – клинический ординатор отделения рентгенологии и магнитно-резонансных исследований ФГБУ “Институт хирургии им. А.В. Вишневского” МЗ РФ, Москва; **Гогия Бадри Шотаевич** – доктор мед. наук, руководитель группы реконструктивной и пластической хирургии ФГБУ “Институт хирургии им. А.В. Вишневского” МЗ РФ, Москва; **Степанова Юлия Александровна** – доктор мед. наук, старший научный сотрудник научно-организационного отдела ФГБУ “Институт хирургии им. А.В. Вишневского” МЗ РФ; профессор кафедры лучевой диагностики ИПО ГБОУ ВПО “Первый Московский государственный медицинский университет им. И.М. Сеченова” МЗ РФ, Москва; **Гаврилов Ян Янович** – врач ультразвуковой диагностики отделения ультразвуковой диагностики и лечения, врач-хирург ФГБУ “Институт хирургии им. А.В. Вишневского” МЗ РФ, Москва; **Жаворонкова Ольга Ивановна** – канд. мед. наук, старший научный сотрудник отделения ультразвуковой диагностики и лечения ФГБУ “Институт хирургии им. А.В. Вишневского” МЗ РФ, Москва; **Калинин Дмитрий Валерьевич** – канд. мед. наук, заведующий отделением патологической анатомии ФГБУ “Институт хирургии им. А.В. Вишневского” МЗ РФ, Москва; **Глотов Андрей Вячеславович** – младший научный сотрудник отделения патологической анатомии ФГБУ “Институт хирургии им. А.В. Вишневского” МЗ РФ, Москва; **Кармазановский Григорий Григорьевич** – доктор мед. наук, профессор, заведующий отделом лучевых методов диагностики и лечения ФГБУ “Институт хирургии им. А.В. Вишневского” МЗ РФ; профессор кафедры лучевой диагностики ИПО ГБОУ ВПО “Первый Московский государственный медицинский университет им. И.М. Сеченова” МЗ РФ, Москва.

**Contact:** Galchina Yulia Sergeevna – 117997 Moscow, Bolshaya Serpuhovskaya str., 27, A.V. Vishnevsky Institute of Surgery. Phone: +7-926-903-23-57. E-mail: jgalchina@gmail.com

**Galchina Yulia Sergeevna** – resident of radiology department of A.V. Vishnevsky Institute of Surgery, Moscow; **Gogia Badry Shotaevich** – doct. of med. sci., Head of Department of Reconstructive and Plastic Surgery, A.V. Vishnevsky Institute of Surgery, Moscow; **Stepanova Yulia Aleksandrovna** – doct. of med. sci., senior research of department of diagnostics and treatment of A.V. Vishnevsky Institute of Surgery; professor of Radiology Department of IPE of I.M. Sechenov First Moscow State Medical University, Moscow; **Gavrilov Yan Yanovich** – doctor of ultrasonic diagnostics department of ultrasound diagnostics and treatment, doctor of surgery of A.V. Vishnevsky Institute of Surgery, Moscow; **Zhavoronkova Olga Ivanovna** – cand. of med. sci., senior research of department of diagnostics and treatment of A.V. Vishnevsky Institute of Surgery, Moscow; **Kalinin Dmitry Valerievich** – cand. of med. sci., Head of Patological Anatomy Department of A.V. Vishnevsky Institute of Surgery, Moscow; **Glotov Andrey Vyacheslavovich** – junior research fellow of Patological Anatomy Department of A.V. Vishnevsky Surgery Institute, Moscow; **Karmazanovsky Grigory Grigoriyevich** – doct. of med. sci., professor, Head of Department of Radiological Methods of Diagnosis and Treatment of A.V. Vishnevsky Institute of Surgery; professor of Radiology Department of IPE of I.M. Sechenov First Moscow State Medical University, Moscow.



потерю в массе тела за последние полгода на 20 кг, гипертермию в течение последних 3 мес до 37,7 °С.

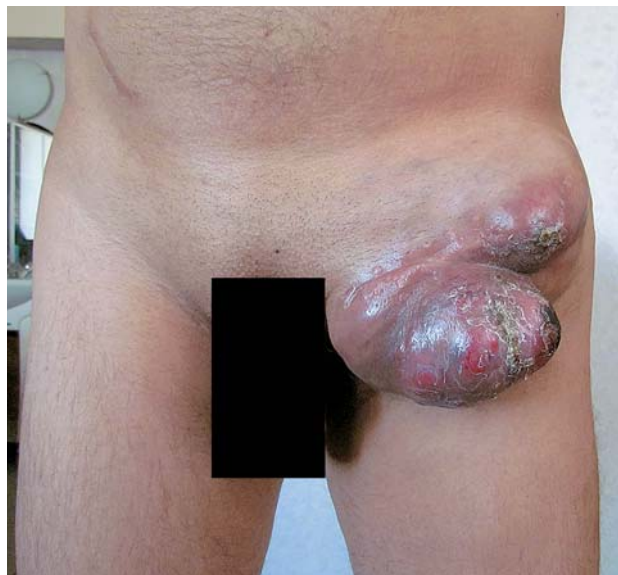**Анамнез.** В январе 2014 г. пациент отметил появление опухолевидного образования в левой паховой области с переходом на переднюю брюшную стенку, в марте того же года он обратился в лечебное учреждение по месту жительства, где было произведено иссечение опухоли, при гистологическом исследовании – фиброма. Полгода спустя пациент вновь отметил появление опухолевого образования в той же области, по поводу чего обратился в лечебное учреждение по месту жительства, где было произведено повторное иссечение опухоли. При гистологическом исследовании: доброкачественная фиброзная гистиоцитома. Через полгода в области послеоперационного рубца вновь появилось образование в левой паховой области. Пациент был консультирован в Онкологическом центре (Владивосток) с диагнозом: доброкачественная гистиоцитома. Для уточнения диагноза и продолжения лечения был направлен в ФГБУ «Институт хирургии им. А.В. Вишневского».

**При осмотре.** Кожные покровы физиологической окраски, умеренно влажные. Видимые слизистые: обычной окраски, чистые, катаральных явлений нет. Подкожная жировая клетчатка развита умеренно. Лимфатические узлы: шейные, надключичные, подключичные, подмышечные – не увеличены, безболезненные. Органы движения (костно-мышечная система): патологии не выявлено, движения в суставах сохранены, безболезненные. Локальный статус: на передней брюшной стенке в левой паховой области имеется многоузловое опухолевидное образование размерами 22 × 16 см, плотное, подвижное, кожа над образованием с изъязвлениями, очагами некроза, истончена. На левой ягодице рубец до 5 см от ранее перенесенной операции (удаление образования кожи в 2000 г.) (рис. 1).

Для уточнения диагноза и предоперационного планирования лечения в Институте была проведена компьютерная и магнитно-резонансная томография.

**Компьютерная томография.** В мягких тканях левой подвздошной области определяется многоузловое образование размерами 15 × 13 см, с четкими неровными контурами, располагающееся под кожей, без отчетливой связи с прилежащими структурами, кроме признаков вовлечения портняжной мышцы (рис. 2, а–в). Образование гиподенсное в нативную фазу (40 ед.Н) (рис. 2, г), при введении контрастного вещества активно его накапливало в артериальную фазу исследования до 100 ед. Н (рис. 2, д), в венозную фазу – до 85 ед.Н (рис. 2, е).

В малой ягодичной мышце слева определяется очаг до 6 мм в диаметре, с четкими неровными контурами, активно накапливающий контрастный препарат, аналогичные очаги определяются в средней ягодичной мышце слева диаметром до 11 мм, в большой ягодичной мышце слева диаметром до 5 мм, в мягких тканях по



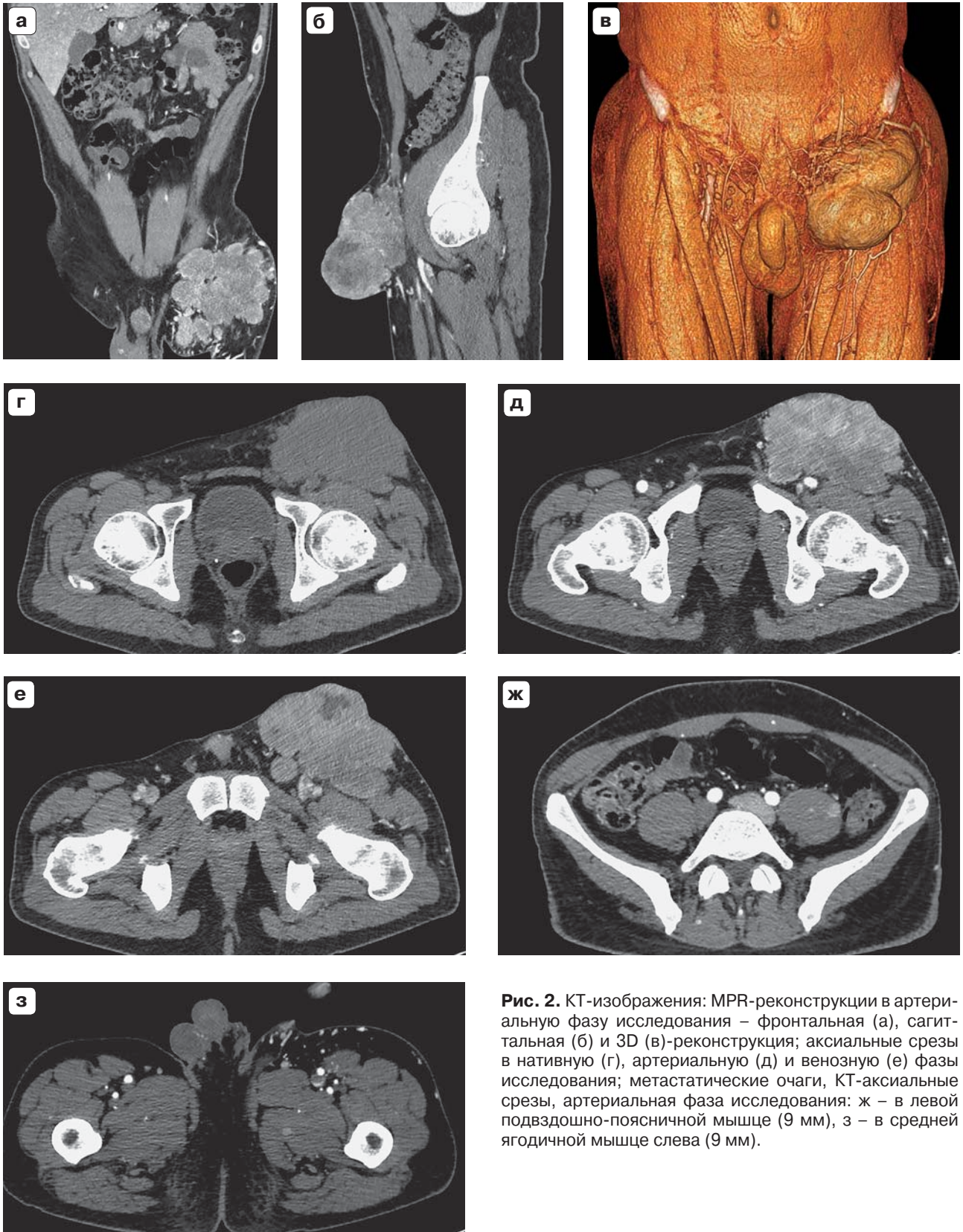

**Рис. 1.** Внешний вид пациента. На передней брюшной стенке в левой паховой области имеется многоузловое опухолевидное образование размерами 22 × 16 см, плотное, подвижное, кожа над образованием с изъязвлениями, очагами некроза, истончена.

латеральной поверхности слева диаметром до 7 мм, в средней трети левой большой поясничной мышцы диаметром до 10 мм. Аналогичные очаги определяются в выпрямляющей спину мышце справа в средней трети до 4 мм в диаметре, в нижней трети до 3 мм, в средней трети большой поясничной мышцы справа до 7 мм в диаметре (рис. 2, ж, з).

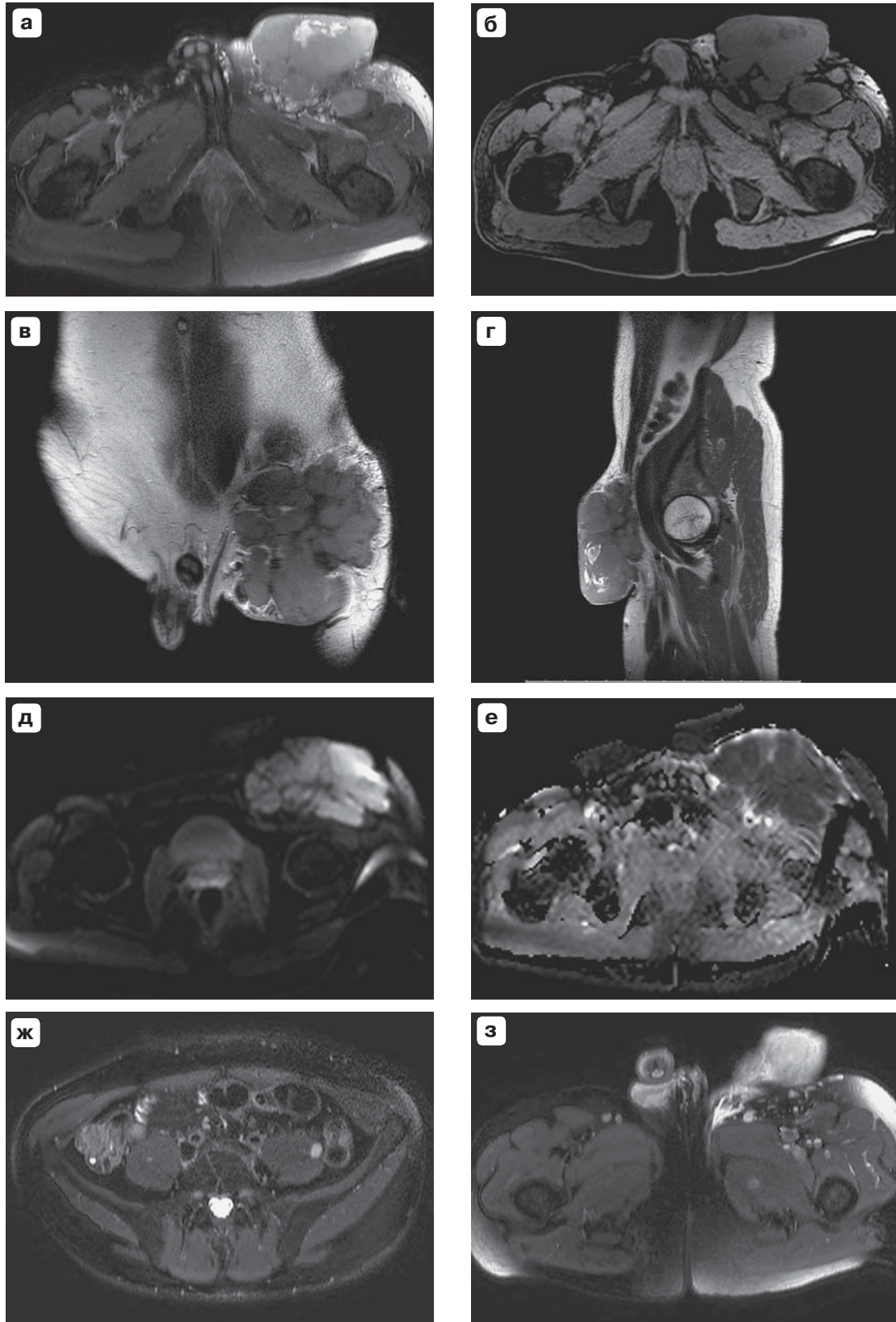
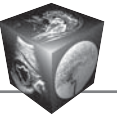
**Заключение:** новообразование в мягких тканях левой подвздошной области, наиболее вероятно, злокачественного характера, с признаками локальной инвазии и вторичного распространения.

**Магнитно-резонансная томография.** На сериях МР-изображений, выполненных в трех стандартных проекциях, в подкожной жировой клетчатке левой подвздошной области определяется мягкотканное многоузловое образование, с четкими неровными контурами, размером 12 × 77 × 13 см. Самый крупный узел расположен в нижней части образования, диаметром 75 мм, структура его неоднородная, с наличием жидкостного содержимого. Перегородки образования тонкие, распространяются к центрально расположенному рубцу. Образование ограничивает диффузию на DWI. Отмечается инвазия образования в прямую мышцу бедра и портняжную мышцу, прорастание других мышц сомнительно на фоне тесного прилегания опухоли. Семенной канатик интактен, однако имеется тесный контакт пахового канала с опухолью (рис. 3, а–е). Также визуализируются мономорфные очаги вторичного характера: слева в большой приводящей мышце 9 мм, слева в подвздошно-поясничной мышце 8,6 мм, подвздошной мышце слева 8 мм, справа 4,5 мм, слева в средней яго-



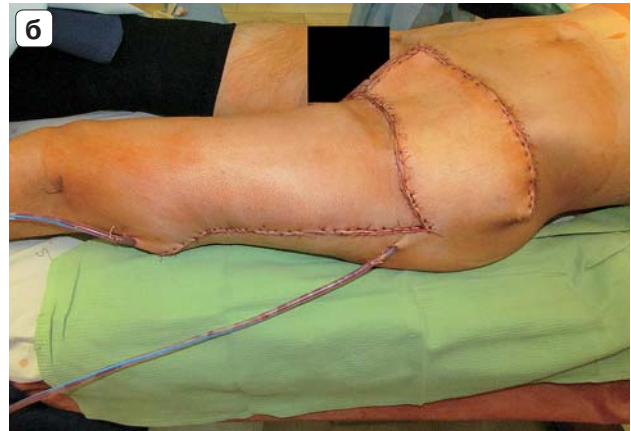
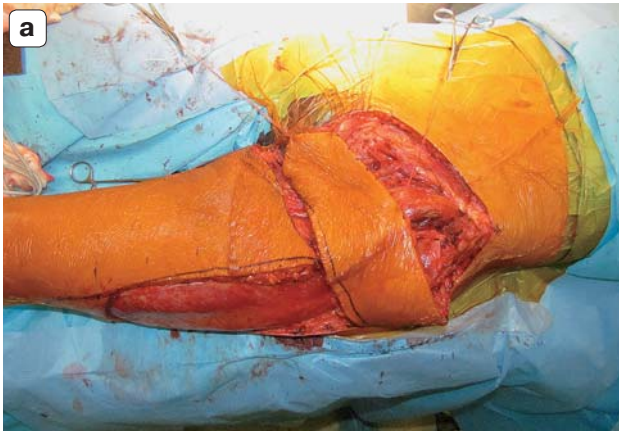

**Рис. 2.** КТ-изображения: MPR-реконструкции в артериальную фазу исследования – фронтальная (а), сагиттальная (б) и 3D (в)-реконструкция; аксиальные срезы в нативную (г), артериальную (д) и венозную (е) фазы исследования; метастатические очаги, КТ-аксиальные срезы, артериальная фаза исследования: ж – в левой подвздошно-поясничной мышце (9 мм), з – в средней ягодичной мышце слева (9 мм).



**Рис. 3.** МР-изображения. а – T2 fat sat; б – T1ВИ; в – T2-фронтальная проекция; г – T2 сагиттальная проекция; д – диффузионно-взвешенное изображение; е – ACD-карта; ж – T2ВИ, FS, метастатический очаг в левой подвздошно-поясничной мышце 8,6 мм; з – T2ВИ, FS, слева в средней ягодичной мышце 9 мм.





**Рис. 4.** Этапы оперативного вмешательства. а – выделение кожно-мышечно-фасциального лоскута (25 × 12 см) в краниальном направлении до латеральной артерии, огибающей бедренную кость, лоскут развернут на 90° и уложен на образовавшийся после удаления опухоли дефект; б – вид в конце операции.

дичной мышце 9 и 12 мм, слева в малой ягодичной мышце 10 мм (рис. 3, ж, з).

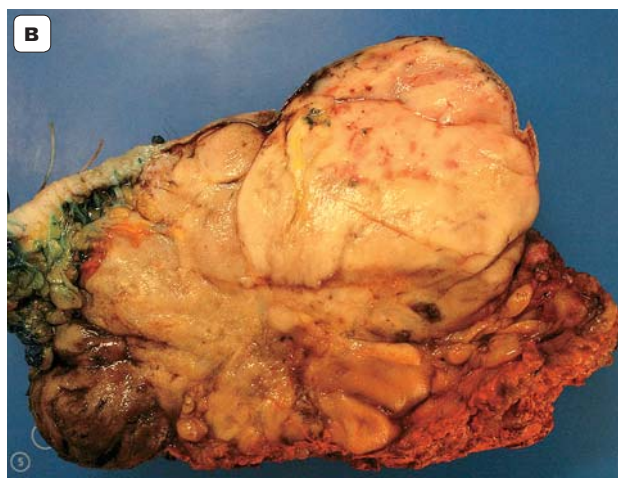
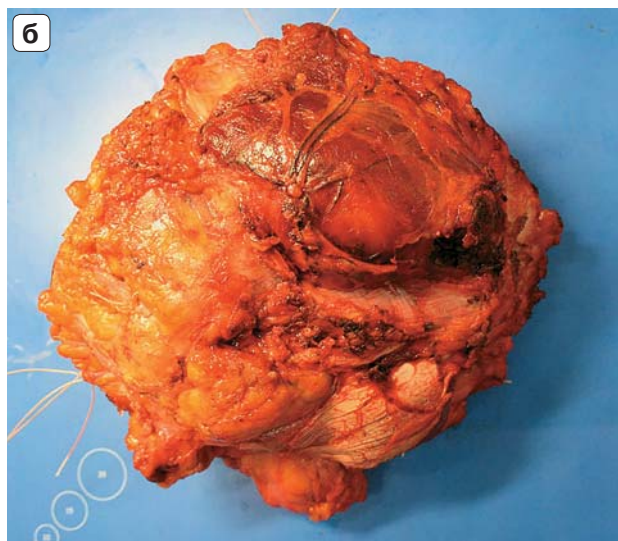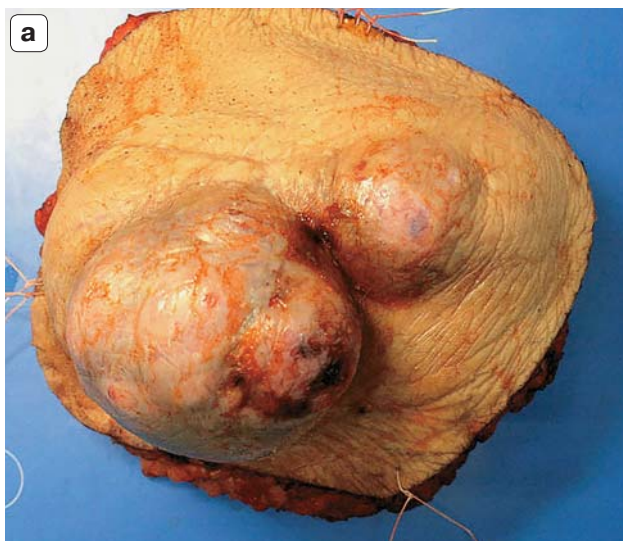

У пациента при себе имелись гистологические препараты, которые были проконсультированы сотрудниками отделения патологической анатомии ФГБУ “Институт хирургии им. А.В. Вишневского”.

**Заключение:** насколько можно судить по препаратам крайне низкого качества (дополнительно изготовленные срезы также низкого качества, вероятнее всего, ввиду дефекта проводки) и с учетом экспрессии S100 и отсутствия экспрессии CD34 – новообразование кожи и мягких тканей более всего соответствует веретенчатой беспигментной меланоме.

Было выполнено **оперативное вмешательство** в объеме широкого иссечения опухоли с частью портняжной мышцы, паховой связкой, участком большой подкожной вены, фасции, с лимфатическими узлами, криообработки ложа опухоли, пластики дефекта мышцей, напрягающей фасцию бедра.

**Ход оперативного вмешательства.** Под общим обезболиванием вокруг опухоли, отступя на 5 см, произведено рассечение кожи и подкожной клетчатки. В верхней трети бедра произведен разрез фасции до мышц. Произведена диссекция в сторону образования. Опухоль прорастает в портняжную мышцу. Портняжная мышца пересечена на границе верхней трети и средней трети на расстоянии 13 см от опухоли, также удалена фасция прямой мышцы бедра в проекции портняжной мышцы. Большая подкожная вена выделена на протяжении, в проксимальном направлении входит в структуру опухоли. Большая подкожная вена на 10 см от опухоли перевязана и пересечена. В краниальной стороне апоневроз наружной косой мышцы живота рассечен на 5 см, отступя от края опухоли в поперечном направлении. В дальнейшем произведена мобилизация рассеченного апоневроза до паховой связки. Опухоль плотно фиксирована к паховой связке. Элементы семенного

канатика находятся в медиальной стороне от опухоли, без признаков инвазии. Семенной канатик мобилизован на всем протяжении до глубокого пахового кольца, взят на держалку. Паховая связка пересечена у передней верхней подвздошной кости и лобковой кости и отделена от подлежащей ткани. В проекции овального отверстия имеется плотное прилегание опухоли к бедренным сосудам. С техническими трудностями произведена диссекция образования от бедренных сосудов. Мелкие сосуды, идущие к опухоли от бедренной артерии и вены, отсечены с лигированием до впадения большой подкожной вены в бедренную вену. В этой области наложен зажим в устье большой подкожной вены. Большая подкожная вена прошита, перевязана и пересечена. Новообразование удалено единым блоком с большой подкожной веной, с паховой связкой, участком большой подкожной вены, фасции, с лимфатическими узлами, частью портняжной мышцы и послано на гистологическое исследование. Выполнено интраоперационное ультразвуковое исследование правой подвздошной мышцы в проекции удаленной опухоли для визуализации выявленных ранее при КТ и МРТ очагов. Было принято решение о нецелесообразности удаления очагов в связи с их труднодоступностью. С целью верификации очагов в мышцах была выполнена биопсия очага в средней ягодичной мышце слева. Интраоперационно применили криодеструкцию области очагов. В результате выполненного вмешательства образовался дефект размерами 25 × 15 см, который был устранен. На латеральной поверхности бедра в проекции медиального края мышцы, напрягающей фасцию бедра, произведен продольный разрез кожи и подкожной клетчатки и фасции длиной 25 см, кожно-мышечно-фасциальный лоскут размерами 25 × 12 см выделен в краниальном направлении до латеральной артерии, огибающей бедренную кость, развернут на 90°, уложен на образовавшийся после удаления опухоли дефект и подшит к краям дефекта уз-



**Рис. 5.** Удаленный макропрепарат. а – вид сверху; б – вид изнутри; в – на разрезе. Макропрепарат представлен жировой клетчаткой с участками мышечной ткани, фасцией, а также участками кожи (б, в). В толще жировой клетчатки конгломерат сливающихся опухолевых узлов размерами  $12,5 \times 7,5 \times 13$  см, белесовато-розового и бурого цвета (в). Узлы мягкие по периферии, выбухающие в подкожно-жировую клетчатку с вовлечением мышц и фасций по верхней поверхности препарата.

ловыми швами (рис. 4, а). Произведено ушивание краев донорской раны узловыми швами (рис. 4, б).

Удаленный макропрепарат представлен жировой клетчаткой с участками мышечной ткани, фасцией, а также участками кожи (рис. 5, а, б). В толще жировой клетчатки определяется конгломерат сливающихся опухолевых узлов размерами  $12,5 \times 7,5 \times 13$  см, белесовато-розового и бурого цвета (рис. 5, в). Узлы мягкие по периферии, выбухающие в подкожно-жировую клетчатку с вовлечением мышц и фасций по верхней поверхности препарата (рис. 5, в).

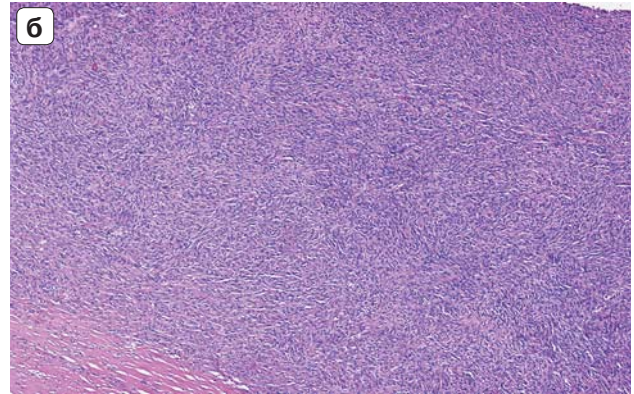
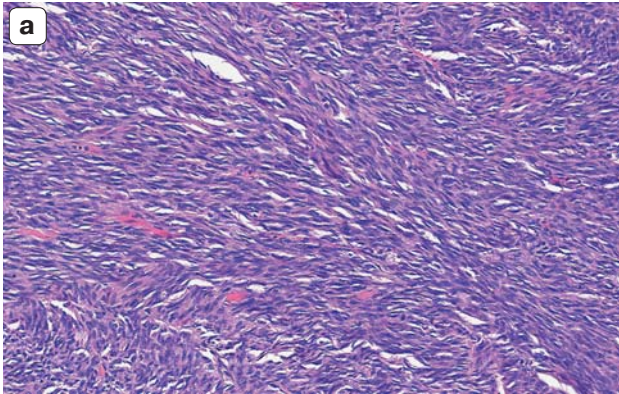

**Гистологическое исследование.** Опухоль представлена неэпителиальным злокачественным веретеноклеточным новообразованием с наличием ксантомных клеток, гемосидерофагов, наличием уродливых многоядерных клеток типа остеокластов, с большим количеством мелких кровеносных капилляров (рис. 6, а), формированием “муаровых структур” (рис. 6, б). Опухоль инфильтрирует дерму, подрастая под эпидермис с участком изъязвления, широко инфильтрирует подкожную жировую клетчатку с врастанием в лимфатические узлы,

подрастает под фасцию и к участкам скелетных мышц. В одном из фрагментов в толще клетчатки определяют остатки шовного материала. Выявляется до 5 митозов 10 полей зрения при увеличении 400. При исследовании биопсийного материала очага в левой средней ягодичной мышце гистологическая картина соответствует образованию.

**Иммуногистохимическое исследование.** Клетки опухоли обнаруживают экспрессию: CD34 (клон QBEnd/10, Cell Marque) – фокальную положительную; Vimentin (клон SP20, Cell Marque) – выраженную диффузную; CD10 (клон 56C6, DAKO) – выраженную диффузную; bcl2 (клон 124, Cell Marque) – умеренно выраженную в большинстве клеток; S100 (polyclonal, DAKO) – фокальную положительную в единичных клетках; Клетки опухоли негативны к: PanCytokeratin (клон AE1/AE3, Cell Marque); Melanoma Cocktail (клон HMB-45, A103 & T311, Cell Marque); aSMA (клон 1A4, Cell Marque); TLE1 (клон 1F5, Cell Marque); Desmin (клон D33, Cell Marque).

**Заключение:** принимая во внимание результаты срочного интраоперационного гистологического исследова-

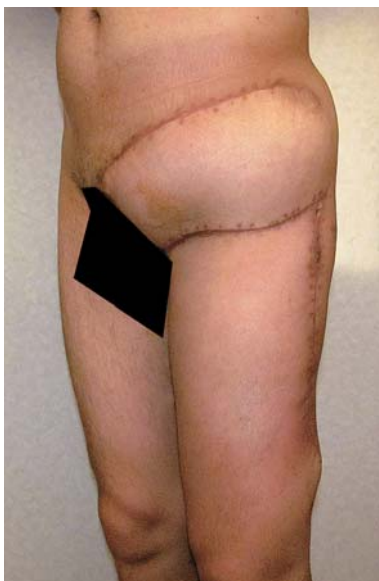



**Рис. 6.** Гистологические препараты. Окраска гематоксилином и эозином. а – веретеноклеточный инфильтрат с большим количеством мелких кровеносных капилляров.  $\times 200$ ; б – опухоль представлена плотноклеточным веретеноклеточным инфильтратом с формированием “муаровых структур”.  $\times 70$ .

дования, результаты иммуногистохимического исследования, клинические данные и морфологическую картину, опухоль подвздошной области кожи слева соответствует взбухающей дерматофибросаркоме размерами  $12,5 \times 7,5 \times 13$  см, типичного и фибробластического вариантов строения с очагами скоплений ксантомных клеток, единичными остеокластоподобными клетками. Опухоль инфильтрирует подкожную жировую клетчатку, вовлекая лимфатические узлы, подрастает под фасцию, прорастает дерму с изъязвлением, врастает в скелетные мышцы. В краях резекции без элементов опухоли.

Послеоперационный период осложнился образованием рецидивирующей серомы как результата криодеструкции, разрешаемой пункционными методами лечения. Пациент был выписан в удовлетворительном состоянии (рис. 7) и направлен на подбор химиотерапевтического и/или лучевого лечения.



**Рис. 7.** Вид больного при выписке.


Прогноз у данного пациента сомнительный, так как имеются признаки распространения процесса в мягкие ткани.

### Обсуждение

В 1924 г. J. Darier и M. Ferrand впервые описали прогрессирующую и рецидивирующую опухоль кожи, сделав предположение о ее фиброматозном или фибросаркоматозном генезе [12]. Годом позднее E. Hoffmann описал несколько случаев опухоли и ввел термин “дерматофибросаркома” (цит. по Pask G. и Tabah G. [13]). Данное образование возникает обычно у взрослых, наиболее часто между 30 и 40 годами, чаще у мужчин, но может быть и у детей [14]. Дерматофибросаркома представляет собой образование телесного или красновато-коричневого цвета с голубым оттенком [12]. Чаще локализуется подкожно, однако описаны и случаи внутримышечной локализации [15]. Для фибробластических сарком неизвестны предопухольевые (диспластические) процессы и случаи трансформации из доброкачественных опухолей [16]. Изначально на кожных покровах появляется бляшка, на которую, как правило, не обращают внимания. На протяжении долгого времени она может себя не проявлять клинически. В дальнейшем отмечаются быстрые темпы роста с образованием нескольких узлов, выступающих над поверхностью кожи. Наблюдается инфильтративный тип роста. Бляшка имеет склонность к распространению на подкожно-жировую клетчатку, прилежащие фасции и мышечные ткани. В связи с этим к данному типу опухолей применяется термин “местно злокачественные” [12].

Дерматофибросаркома может располагаться на любом участке кожного покрова, но чаще на туловище и конечностях [3–5, 8, 13, 14]. Также в мировой литературе описаны случаи нестандарт-





ных локализаций дерматофибросаркомы. Так, L.M. Hammonds и A. Hendi в 2010 г. описали случай дерматофибросаркомы вульвы 59-летней пациентки, которой провели хирургическое лечение в объеме радикального иссечения опухоли и пластики местными тканями. Пациентка была выписана под амбулаторное наблюдение и в течение 5 лет рецидива не было выявлено [17].

Дерматофибросаркома характеризуется медленным темпом роста и склонностью к рецидивированию. [12]. Описан случай наблюдения подобного образования на протяжении 33 лет, размеры образования не увеличивались в течение всего наблюдения [18]. Практически все исследователи, анализирующие группы наблюдений, описывают развитие рецидива заболевания как в ранние сроки, так и в отдаленном периоде.

G.T. Pask и E.J. Taban проанализировали 39 случаев заболевания за период с 1929 по 1949 г. Всем пациентам было проведено хирургическое лечение. У 5 мужчин рецидивы были выявлены в течение 2–3 лет наблюдения, у 1 женщины рецидив был выявлен через 6 мес после оперативного лечения [13].

H.V. Taylor и E.V. Helwig в 1996 г. проанализировали 115 случаев заболевания с верифицированным гистологическим диагнозом дерматофибросаркомы. Возраст пациентов в их исследовании варьировал в пределах от 4 до 79 лет. Наиболее часто поражение затрагивало кожные покровы нижней проксимальной трети нижней конечности, на втором месте по частоте встречалось поражение пояса верхних конечностей, два случая образования выявили на кожных покровах ниже коленного сустава. Практически все пациенты поступали с жалобой на изменение внешнего вида той или иной анатомической области на протяжении нескольких лет. Наиболее часто образование увеличивалось медленно, безболезненно, лишь у 30 наблюдавшихся были жалобы на боли в области измененных кожных покровов. У некоторых пациентов в анамнезе отмечалась травма, но четкой связи с ней как фактора риска исследователи не установили. Всем пациентам было проведено хирургическое лечение в объеме радикального иссечения и пластики местными тканями. При патологоанатомическом исследовании макропрепаратов была верифицирована дерматофибросаркома. Поражения регионарных лимфатических узлов не было выявлено ни в одном из случаев. При дальнейшем наблюдении у 51% пациентов в сроки от 10 мес до 17 лет отмечено безрецидивное послеоперационное течение, развитие рецидивов в различные сроки после оперативного лечения выявлено в 49% случаев [19].


Y.G. Tan и соавт. проанализировали 26 образований у 25 пациентов с 1997 по 2013 г. В исследование было включено 16 женщин и 9 мужчин. Средний возраст пациентов составил 44 года. Наиболее частая локализация – кожные покровы туловища, на втором месте по частоте встречаемости в данном исследовании – кожные покровы головы и шеи, затем кожные покровы пояса верхних и нижних конечностей. 8% случаев приходилось на область головы и шеи. У 4 пациентов в течение 11 мес наблюдения после оперативного лечения развился местный рецидив [18].

Группа исследователей из Университета Иллинойса в Чикаго проанализировала 60 случаев дерматофибросаркомы за период с 1968 по 2001 г. (23 мужчины и 37 женщин). Возраст исследуемых варьировал от 10 до 70 лет. Локализация опухоли: кожные покровы туловища – 23%, головы и шеи – 16%, верхние конечности – 11%, нижние конечности – 10%. У 10 пациентов развился местный рецидив, что составило 16,7%. В среднем рецидив опухоли развился спустя 38 мес после радикального хирургического иссечения образования. У 3 пациентов местный рецидив отмечен спустя 5 лет после лечения [20].

Однако описаны и случаи интенсивного роста дерматофибросаркомы с ранним изъязвлением узловых образований и быстрым метастазированием в регионарные лимфатические узлы (цит. по Tan Y.G. и соавт. [18]).

Диагностику дерматофибросаркомы, как правило, начинают с ультразвукового исследования. При ультразвуковом исследовании кожа определяется как эхоплотная линейная структура, подкожно-жировой слой – как гипоэхогенные дольчатой структуры, мышечный слой – в виде изоэхогенных волокон. На этом фоне структура опухоли может быть крайне вариабельна (ан-, гипо-, изо- или гиперэхогенная), чаще всего опухоль имеет смешанную эхогенность. Опухоль чаще имеет округлую или овоидную форму. Контурсы опухоли могут быть как ровными и четкими, так и нечеткими, плохо дифференцируемыми от окружающих тканей. Возможно наличие эффекта дистального усиления эхосигнала от задней стенки опухоли. При дуплексном сканировании сосуды в структуре опухоли могут распределяться как диффузно, так и только по периферии. Также возможно отсутствие кровотока в структуре опухоли, что чаще бывает при опухолях малых размеров [21–24].

Одними из ведущих методов в диагностике сарком мягких тканей являются КТ и МРТ. В мировой литературе есть упоминания об использовании методов лучевой диагностики в оценке злокачественности и распространенности процесса.



Так, М. J. Kransdorf и J. M. Meis-Kindblom в 1994 г. ретроспективно проанализировали 6 компьютерных томограмм пациентов с верифицированной дерматофибросаркомой. Размеры поражения были от 3 до 22 см. При мультифазовой КТ определяли многоузловое образование, которое умеренно накапливало контрастный препарат, если выявляли центральную зону некроза, то данная зона не накапливала контрастный препарат [25]. Е. Miyakawa и соавт. в 1996 г. ретроспективно проанализировали КТ-изображения 6 случаев с верифицированной дерматофибросаркомой. Во всех случаях КТ помогала установить точную локализацию и распространенность образования, а также при мультифазовом исследовании образования больших размеров накапливали контрастный препарат гетерогенно за счет наличия участков некроза [26]. В отечественной литературе есть упоминания о возможности использования КТ и МРТ в диагностике дерматофибросаркомы [1, 2], однако КТ- и МРТ-семиотика данной патологии описана не была. Роль МРТ в диагностике сарком мягких тканей была оценена в исследовании Ф.И. Тодуа и соавт. В исследовании было включено 107 больных с различными гистологическими типами сарком мягких тканей, из них 31% приходился на фибросаркому. Была представлена МР-картина: на T2-взвешенных изображениях (ВИ) сигнал от образований был неоднородно гиперинтенсивным. Неоднородность сигнала объяснялась наличием в опухоли участков фиброзной ткани и очагов некроза [27]. В нашем случае лучевая семиотика в целом совпадает с данными отечественных и зарубежных авторов.

При КТ образования малых размеров, как правило, визуализируются с четкими контурами и однородным контрастным усилением. Образования более 5 см в диаметре, как правило, гетерогенной структуры и неоднородно накапливают контрастный препарат. При МРТ на T1ВИ образования имеют гипоинтенсивный сигнал, на T2ВИ – средний или гиперинтенсивный сигнал. Структура образования при МРТ также зависит от размеров: чем больше размеры образования, тем более гетерогенна структура за счет наличия очагов некрозов и кровоизлияний. При диффузионно-взвешенной МРТ образования имеют высокий сигнал на DWI и низкий сигнал на ACD-картах, что свидетельствует о высокой плотности клеток на единицу образования и ограничении диффузии. Также КТ и МРТ помогают в оценке прилежащих структур, их заинтересованности в патологическом процессе, выявлении признаков регионального и отдаленного распространения процесса [25–28].

Дерматофибросаркома редко метастазирует, только после многих лет существования. Если вторичное распространение встречается, то чаще поражаются регионарные лимфатические узлы, а из отдаленных вторичных поражений описано метастатическое поражение легких, мозга, костей [11, 14, 29]. Очень редко встречается упоминание о метастазах дерматофибросаркомы в мягкие ткани, в том числе мышцы [29, 30]. В приведенном клиническом наблюдении на дооперационном этапе возник вопрос о природе очагов, выявленных при КТ и МРТ в малой ягодичной мышце слева, в средней ягодичной мышце слева, в большой ягодичной мышце слева, в мягких тканях по латеральной поверхности слева, в средней трети левой большой поясничной мышцы, в мышце, выпрямляющей спину, справа, в большой поясничной мышце справа. Интраоперационно была взята биопсия из средней ягодичной мышцы слева, при гистологическом исследовании морфологическая картина соответствует основному образованию в левой паховой области. Таким образом, представлен редкий случай дерматофибросаркомы с признаками вторичного поражения мягких тканей, в том числе мышц.


## Заключение

Дерматофибросаркома – достаточно редкая опухоль мягких тканей, относящаяся к саркомам мягких тканей. Этот вид опухоли характеризуется медленным темпом роста, рецидивирующим течением процесса и редким метастазированием. Тактика лечения таких пациентов должна, в первую очередь, основываться на радикализме, а также последующих пластических оперативных вмешательствах для закрытия дефектов мягких тканей. Приведенное клиническое наблюдение показывает малую настороженность врачей в плане сарком мягких тканей и отсутствие принципа радикализма при выполнении оперативного вмешательства.

## Список литературы

1. Ефремов А.А., Семиглазов В.В., Гафтон Г.И. Сложности догоспитальной диагностики и особенности клинической картины сарком мягких тканей конечностей взрослых (оригинальная статья). Ученые записки СПбГМУ им. акад. И.П. Павлова. 2010; XVII (3): 42–47.
2. Ващенко Л.Н., Дашкова И.Р., Салатов Р.Н. и др. К вопросу о хирургическом лечении сарком мягких тканей. Международный журнал прикладных и фундаментальных исследований. 2015; 8: 234–238.
3. Collin C., Hajdu S.I., Godbold J. et al. Localized operable soft tissue sarcoma of the lower extremity. Arch. Surg. 1986; 121: 1425–1433.
4. Collin C., Hajdu S.I., Godbold J. et al. Localized operable soft tissue sarcoma of the upper extremity: Presentation,






- management, and factors affecting local recurrence in 108 patients. *Ann. Surg.* 1987; 205: 331–339.
5. Cadman N.L., Soule E.H., Soule P.J. Synovial sarcoma: An analysis of 134 tumors. *Cancer.* 1965; 18: 613–627.
  6. Cantin J., McNeer G.P., Chu F.C. et al. The problem of local recurrence after treatment of soft tissue sarcoma. *Ann. Surg.* 1968; 168: 47–53.
  7. Каприн А.Д., Старинский В.В., Петров Г.В. Злокачественные новообразования в России в 2014 году. М.: МНИОИ им. П.А. Герцена филиал ФГБУ “НМИРЦ” Минздрава России, 2016. 250 с.
  8. Пржедецкий Ю.В. Встречные скользящие лоскуты как вариант пластического закрытия кожного дефекта в области конечностей: Сборник статей под ред. акад. РАН и РАМН Ю.С. Сидоренко. М.: НИОИ им. П.А. Герцена, 2005. 432 с.
  9. Соболевский В.А., Егоров Ю.С. Реконструктивная хирургия в лечении сарком мягких тканей конечностей. Саркомы костей, мягких тканей и опухоли кожи. 2009; 1: 53–61.
  10. Хусейнов З.Х. Диагностика и лечение местнораспространенных сарком мягких тканей: Автореф. дис. ... д-ра мед. наук. М., 2012. 230 с.
  11. Давыдов М.И., Алиев М.Д., Соболевский В.А. и др. Метод выбора варианта пластики при опухолях костей и мягких тканей: Материалы VI Всероссийского съезда онкологов “Современные технологии в онкологии”. Ростов-на-Дону, 2005: 298–300.
  12. Darier S., Ferrand M. Dermatofibrosarcomes progressifs et r cidivantes on fibrosarcomes de la peau. *Ann. Dermatol. Venerol.* 1924; 5: 54–56.
  13. Pack G., Tabah G. Dermatofibrosarcoma protuberans: a report of thirty-nine cases. *Arch. Surg.* 1951; 62: 391–411.
  14. Ващенко Л.Н., Дашкова И.Р., Салатов Р.Н. и др. К вопросу о хирургическом лечении сарком мягких тканей. *Международный журнал прикладных и фундаментальных исследований.* 2015; 8: 234–238.
  15. Lee R.K.L., Griffith J.F., Ng A.W.H., Mac-Moune Lai F. Ultrasound appearances of dermatofibrosarcoma protuberans. *J. Med. Ultrasound.* 2013; 21 (1): 21–28.
  16. Алиев М.Д., Мехтиева Н.И., Бохан Б.Ю. Факторы прогноза сарком мягких тканей. *Вопросы онкологии.* 2005; 51 (3): 288–299.
  17. Hammonds L.M., Hendi A. Dermatofibrosarcoma protuberans of the vulva treated using mohs micrographic surgery. *Dermatol. Surg.* 2010; 36 (4): 558–563.
  18. Tan Y.G., Chia C.S., Loh W.L., Teo M.C. Single-institution review of managing dermatofibrosarcoma protuberans. *ANZ J. Surg.* 2015 Sep 2. [Epub ahead of print].
  19. Taylor H.B., Helwig E.B. Dermatofibrosarcoma protuberans. A study of 115 cases. *Cancer.* 1962; 15: 717–725.
  20. Chang C.K., Jacobs I.A., Salti G.I. Outcomes of surgery for dermatofibrosarcoma protuberans. *Eur. J. Surg. Oncol.* 2004; 30: 341–345.
  21. Kau T., Lesnik G., Arnold G., Hausegger K.A. Sonography of dermatofibrosarcoma protuberans of the groin. *J. Clin. Ultrasound.* 2008; 36 (8): 520–522.
  22. Shin Y.R., Kim J.Y., Sung M.S., Jung J.H. Sonographic Findings of Dermatofibrosarcoma protuberans with pathologic correlation. *J. Ultrasound Med.* 2008; 27: 269–274.
  23. Lee R.K.L., Griffith J.F., Ng A.W.H., Mac-Moune Lai F. Ultrasound appearances of dermatofibrosarcoma protuberans. *J. Med. Ultrasound.* 2013; 21 (1): 21–28.
  24. Sardesai V.R., Patil R.M., Agarwal T.D. Dermatofibrosarcoma protuberans at an uncommon site. *Indian J. Dermatol.* 2014; 59 (6): 635. <http://europepmc.org/articles/pmc4248545>.
  25. Kransdorf M.J., Meis-Kindblom J.M. Dermatofibrosarcoma protuberans: radiologic appearance. *Am. J. Roentgenol.* 1994; 163: 391–394.
  26. Miyakawa E., Fujimoto H., Miyakawa K. et al. Dermatofibrosarcoma protuberans. CT findings with pathologic correlation in 6 cases. *Acta Radiol.* 1996; 37 (3 Pt 1): 362–365.
  27. Тодуа Ф.И., Кахадзе С.Д., Гачечиладзе Д.Г. Возможности комплексного ультразвукового исследования и магнитно-резонансной томографии в дифференциальной диагностике сарком мягких тканей: корреляция с гистологическими данными. *Медицинская визуализация.* 2006; 4: 85–90.
  28. Li X., Zhang W., Xiao L. et al. Computed tomographic and pathological findings of dermatofibrosarcoma protuberans. *J. Comput. Assist. Tomogr.* 2012; 36: 462–468.
  29. Brenner W., Schaeffler K., Chhabra H., Postel A. Dermatofibrosarcoma protuberans metastatic to a regional lymph node. Report of a case and review. *Cancer.* 1975; 36: 1897–1902.
  30. McPeak C.J., Cruz T., Nicastrri A.D. Dermatofibrosarcoma protuberans: an analysis of 86 cases – five with metastasis. *Ann. Surg.* 1967; 166 (5): 803–816.

## References

1. Efremov A.A., Semiglazov V.V., Gafton G.I. Difficulties in prehospital diagnosis and clinical features of adult extremity soft tissue sarcomas (original article). *Scientific notes of acad. I.P. Pavlov SPbGMU.* 2010; XVII (3): 42–47. (In Russian)
2. Vaschenko L.N., Dashcova I.R., Salatov R.N. et al. On the question of surgical treatment of soft tissue sarcomas. *Mezhdunarodniy zhurnal prikladnikh I fundamentalnikh issledovaniy.* 2015; 8: 234–238. (In Russian)
3. Collin C., Hajdu S.I., Godbold J. et al. Localized operable soft tissue sarcoma of the lower extremity. *Arch. Surg.* 1986; 121: 1425–1433.
4. Collin C., Hajdu S.I., Godbold J. et al. Localized operable soft tissue sarcoma of the upper extremity: Presentation, management, and factors affecting local recurrence in 108 patients. *Ann. Surg.* 1987; 205: 331–339.
5. Cadman N.L., Soule E.H., Soule P.J. Synovial sarcoma: An analysis of 134 tumors. *Cancer.* 1965; 18: 613–627.
6. Cantin J., McNeer G.P., Chu F.C. et al. The problem of local recurrence after treatment of soft tissue sarcoma. *Ann. Surg.* 1968; 168: 47–53.
7. Каприн А.Д., Старинский В.В., Петров Г.В. Malignant diseases in Russia in 2014. Moscow 2016. MNIОI of P.A. Gertsena division FGBU “NMIRTS” Russian Ministry of Health, 2016. 250 p. (In Russian)
8. Przhedetskiy Ju. V. Counter-moving patches of as an alternative plastic closure of the skin defect in the extremities. In scientific compilation under editorship of acad. RAS and RAMS Yu.S. Sidorenko MNIОI of P.A. Gertsena, 2005. 432 p. (In Russian)
9. Soboлевskiy V.A., Egorov Ju. S. Reconstructive surgery in the treatment of soft tissue sarcomas of the extremities. *Sarcomi kostey, myagkikh tkaney I opukholi kozhi.* 2009; 1: 53–61. (In Russian)



10. Khusejnov Z.Kh. Diagnosis and treatment of locally advanced soft tissue sarcoma: Dis. ... dokt. mednauk. M., 2012. 230 p. (In Russian)
11. Davydov M.I., Aliyev M.D., Sobolevsky V.A. et al. The method of choice options of plastics in tumors of bone and soft tissue: Proceedings of the VI All-Russian Congress of oncologists "Modern technologies in oncology". Rostov-on-Don, 2005: 298–300. (In Russian)
12. Darier S., Ferrand M. Dermatofibrosarcomes progressifs et ricidivantes on fibrosarcomes de la peau. *Ann. Dermatol. Venereol.* 1924; 5: 54–56.
13. Pack G., Tabah G. Dermatofibrosarcoma protuberans: a report of thirty-nine cases. *Arch. Surg.* 1951; 62: 391–411.
14. Vaschenko L.N., Dashkova E.R., Salatov R.N. et al. On the question of surgical treatment of soft tissue sarcomas. *Mezhdunarodniy zhurnal prikladnikh I fundamentalnikh issledovaniy.* 2015; 8: 234–238. (In Russian)
15. Lee R.K.L., Griffith J.F., Ng A.W.H., Mac-Moune Lai F. Ultrasound appearances of dermatofibrosarcoma protuberans. *J. Med. Ultrasound.* 2013; 21 (1): 21–28.
16. Aliyev M.D., Mekhdiyev N.I., Bokhyan B.Yu. Factors prognosis of soft tissue sarcomas. *Voprosi Oncologii.* 2005; 51 (3): 288–299. (In Russian)
17. Hammonds L.M., Hendi A. Dermatofibrosarcoma protuberans of the vulva treated using mohs micrographic surgery. *Dermatol. Surg.* 2010; 36 (4): 558–563.
18. Tan Y.G., Chia C.S., Loh W.L., Teo M.C. Single-institution review of managing dermatofibrosarcoma protuberans. *ANZ J. Surg.* 2015 Sep 2. [Epub ahead of print].
19. Taylor H.B., Helwig E.B. Dermatofibrosarcoma protuberans. A study of 115 cases. *Cancer.* 1962; 15: 717–725.
20. Chang C.K., Jacobs I.A., Salti G.I. Outcomes of surgery for dermatofibrosarcoma protuberans. *Eur. J. Surg. Oncol.* 2004; 30: 341–345.
21. Kau T., Lesnik G., Arnold G., Hausegger K.A. Sonography of dermatofibrosarcoma protuberans of the groin. *J. Clin. Ultrasound.* 2008; 36 (8): 520–522.
22. Shin Y.R., Kim J.Y., Sung M.S., Jung J.H. Sonographic Findings of Dermatofibrosarcoma protuberans with pathologic correlation. *J. Ultrasound Med.* 2008; 27: 269–274.
23. Lee R.K.L., Griffith J.F., Ng A.W.H., Mac-Moune Lai F. Ultrasound appearances of dermatofibrosarcoma protuberans. *J. Med. Ultrasound.* 2013; 21 (1): 21–28.
24. Sardesai V.R., Patil R.M., Agarwal T.D. Dermatofibrosarcoma protuberans at an uncommon site. *Indian J. Dermatol.* 2014; 59 (6): 635. <http://europepmc.org/articles/pmc4248545>.
25. Kransdorf M.J., Meis-Kindblom J.M. Dermatofibrosarcoma protuberans: radiologic appearance. *Am. J. Roentgenol.* 1994; 163: 391–394.
26. Miyakawa E., Fujimoto H., Miyakawa K. et al. Dermatofibrosarcoma protuberans. CT findings with pathologic correlation in 6 cases. *Acta Radiol.* 1996; 37 (3 Pt 1): 362–365.
27. Todua F.I., Kakhadze S.D., Gachechiladze D.G. Integrated ultrasound and magnetic resonance imaging in the differential diagnosis of soft tissue sarcomas: correlation with histological data. *Meditsinskaya vizualizatsiya.* 2006; 4: 85–90. (In Russian)
28. Li X., Zhang W., Xiao L. et al. Computed tomographic and pathological findings of dermatofibrosarcoma protuberans. *J. Comput. Assist. Tomogr.* 2012; 36: 462–468.
29. Brenner W., Schaeffler K., Chhabra H., Postel A. Dermatofibrosarcoma protuberans metastatic to a regional lymph node. Report of a case and review. *Cancer.* 1975; 36: 1897–1902.
30. McPeak C.J., Cruz T., Nicastrì A.D. Dermatofibrosarcoma protuberans: an analysis of 86 cases – five with metastasis. *Ann. Surg.* 1967; 166 (5): 803–816.