

Усовершенствованная методика магнитно-резонансной томографии сердца с контрастным усилением в диагностике постинфарктного кардиосклероза папиллярных мышц левого желудочка

Железняк И.С.^{1,2}, Труфанов Г.Е.^{1,2}, Рудь С.Д.^{1,2}, Меньков И.А.¹, Кравчук В.Н.¹, Тишко В.В.¹, Краковская К.А.²

¹ФГБВОУ ВПО «Военно-медицинская академия им. С.М. Кирова» МО РФ, Санкт-Петербург, Россия

²ФГБУ «Федеральный медицинский исследовательский центр им. В.А. Алмазова», Санкт-Петербург, Россия

Advanced Method of the Contrast-Enhanced Cardiac Magnetic Resonance Imaging in the Diagnosis of Left Ventricular Papillary Muscles Scarring

Zheleznyak I.S.^{1,2}, Trufanov G.E.^{1,2}, Rud S.D.^{1,2}, Menkov I.A.¹, Kravchuk V.N.¹, Tishko V.V.¹, Krakovskaya K.A.²

¹S.M. Kirov Military Medical Academy, St. Petersburg, Russia

²Federal Almazov Medical Research Centre, St. Petersburg, Russia

Цель: оценка возможностей и усовершенствование методики МРТ с контрастным усилением в диагностике постинфарктного кардиосклероза папиллярных мышц.

Материал и методы. На томографе 1,5 Тл МРТ сердца с контрастным усилением была выполнена 68 пациентам с постинфарктным кардиосклерозом левого желудочка. Усовершенствованная методика отсроченного сканирования предполагает использование короткого времени инверсии сигнала (150–180 мс) последовательностей инверсия-восстановление для повышения контрастности постинфарктного кардиосклероза в папиллярных мышцах.

Результаты. При использовании усовершенствованной методики признаки постинфарктного кардиосклероза папиллярных мышц были выявлены у 16 (23,5%) пациентов, стандартной методики – у 12 (17,6%). При эхокардиографии признаки митральной недостаточности были выявлены только у 9 (13,2%) пациентов.

Выводы. Установлено, что МРТ сердца с контрастным усилением позволяет визуализировать морфологические изменения папиллярных мышц до нарушения их функции, т.е. до развития признаков митральной недостаточности по данным эхокардиографии. Использование короткого времени инверсии сигнала при отсроченном сканировании позволяет в 3,5 раза повысить контрастность зоны постинфарктного кардиосклероза в папиллярной мышце на фоне полости левого желудочка по сравнению со стандартным временем инверсии.


Ключевые слова: магнитно-резонансная томография, контрастное усиление, ишемическая болезнь сердца, папиллярные мышцы, постинфарктный кардиосклероз, отсроченное контрастирование, время инверсии сигнала.

The aim of the study was to assess the opportunities and improve contrast-enhanced cardiac magnetic resonance imaging in the diagnosis of left ventricular papillary muscles scarring.

Materials and methods. Contrast-enhanced cardiac magnetic resonance imaging was performed 68 patients after myocardial infarction. The advanced method uses short signal inversion time (150–180 ms) to increase the contrast of myocardial scar in the papillary muscles.

Results. The signs of papillary muscles scarring were identified in 16 patients (23,5%) by advanced method and in 12 patient (17.6%) by standard method. The signs of mitral insufficiency was found only in 9 patients (13.2%) by echocardiography.

Conclusion. Found that contrast-enhanced cardiac magnetic resonance imaging allows to visualize morphological changes in a papillary muscles before violation of their function and mitral insufficiency development. Using short signal inversion time (150-180ms) allows increase by 3.5 times the contrast of myocardial scar in the papillary muscles.



Key words: contrast-enhanced cardiac magnetic resonance imaging, coronary artery disease, papillary muscles, scarring, late enhancement, inversion time.

Введение

Ишемическая митральная недостаточность является одним из наиболее тяжелых осложнений ишемической болезни сердца (ИБС). К развитию относительной митральной недостаточности без поражения створок клапанов при ИБС приводят различные причины: отрыв головки папиллярной мышцы, постинфарктный кардиосклероз и ишемия папиллярных мышц. Синонимами данной патологии являются “синдром папиллярной митральной регургитации”, “дисфункция папиллярных мышц”, “субвальвулярная митральная недостаточность”, “ишемическая дисфункция митрального клапана”, “относительная или функциональная митральная недостаточность” [1].

Дисфункция папиллярных мышц после инфаркта миокарда за счет развития митральной недостаточности значительно ухудшает прогноз ИБС и в зависимости от степени регургитации требует хирургического лечения – проведения изолированной реваскуляризирующей операции или в сочетании с протезированием митрального клапана [1, 2].

Кровоснабжение папиллярных мышц зависит от типа кровоснабжения сердца. При левом и сбалансированном типе передняя межжелудочковая артерия кровоснабжает переднюю папиллярную мышцу, огибающая артерия – обе мышцы. При правом типе передняя межжелудочковая и огибающая артерии

кровоснабжают переднюю папиллярную мышцу, а правая коронарная артерия – заднюю.

В норме сокращение папиллярных мышц левого желудочка обеспечивает систолическое закрытие митрального клапана. Ишемия и фиброзные изменения папиллярных мышц при ИБС приводят к нарушению этого процесса, развитию митральной недостаточности, дилатации левого предсердия и гипертрофии левого желудочка. Помимо морфологических изменений в левых камерах сердца, наиболее серьезным осложнением митральной недостаточности является развитие фибрилляции предсердий и сердечной недостаточности, что в свою очередь, увеличивает работу левого желудочка и так находящегося в состоянии ишемии.

Прогноз жизни пациентов с ишемической недостаточностью митрального клапана неблагоприятный: 5-летняя выживаемость составляет, по разным данным, лишь 25–69%, в первую очередь за счет развития тяжелой, рефрактерной к медикаментозной терапии сердечной недостаточности [3–5]. В связи с этим ранняя (до ремоделирования полостей сердца) диагностика постинфарктного кардиосклероза папиллярных мышц, как одной из причин развития митральной недостаточности, является крайне актуальной.

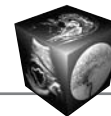
При эхокардиографии по наличию струи регургитации в левом предсердии возможно не только диагностировать, но и оценить степень митральной недостаточности. Количественно оценить тяжесть митральной недостаточности можно несколькими методиками: по площади струи регурги-

Для корреспонденции: Железняк Игорь Сергеевич – 194044 Санкт-Петербург, ул. Клиническая, д. 6, Военно-медицинская академия им. С.М. Кирова. Тел. +7-911-910-91-78. E-mail: igzh@bk.ru

Железняк Игорь Сергеевич – канд. мед. наук, докторант кафедры рентгенологии и радиологии (с курсом ультразвуковой диагностики) ВМА им. С.М. Кирова, младший научный сотрудник НИЛ КТ Федерального медицинского исследовательского центра им. В.А. Алмазова; Труфанов Геннадий Евгеньевич – профессор, заведующий кафедрой рентгенологии и радиологии (с курсом ультразвуковой диагностики) ВМА им. С.М. Кирова, заведующий НИО лучевой диагностики Федерального медицинского исследовательского центра им. В.А. Алмазова; Рудь Сергей Дмитриевич – канд. мед. наук, доцент кафедры рентгенологии и радиологии (с курсом ультразвуковой диагностики) ВМА им. С.М. Кирова, младший научный сотрудник НИЛ КТ Федерального медицинского исследовательского центра им. В.А. Алмазова; Меньков Игорь Анатольевич – врач-рентгенолог рентгеновского отделения (компьютерной томографии) кафедры рентгенологии и радиологии (с курсом ультразвуковой диагностики) ВМА им. С.М. Кирова; Кравчук Вячеслав Николаевич – канд. мед. наук, старший преподаватель факультетской хирургии ВМА им. С.М. Кирова; Тишко Валерий Владимирович – канд. мед. наук, заместитель начальника кафедры факультетской терапии ВМА им. С.М. Кирова; Краковская Кристина Александровна – аспирант Федерального медицинского исследовательского центра им. В.А. Алмазова.

Contact: Zheleznyak Igor Sergeevich – Klinicheskaya str., 6, Saint-Petersburg, 194944, S.M. Kirov Military Medical Academy. Phone: +7-911-910-91-78. E-mail: igzh@bk.ru

Zheleznyak Igor Sergeevich – cand. of med. I sci., doctorant of the radiology department of the S.M. Kirov Military Medical Academy, junior researcher of the CT laboratory of the Federal Almazov Medical Research Centre; Trufanov Gennadiy Evgenyevich – doct. of med. sci., professor, head of the radiology department of the S.M. Kirov Military Medical Academy, head of the radiology research department of the Federal Almazov Medical Research Centre; Rud Sergey Dmitriyevich – cand. of med. I sci., lecturer of the radiology department of the S.M. Kirov Military Medical Academy, junior researcher of the CT laboratory of the Federal Almazov Medical Research Centre; Menkov Igor Anatolyevich – radiologist of the radiology department (CT) of the S.M. Kirov Military Medical Academy; Kravchuk Vyacheslav Nikolaevich – cand. of med. I sci., senior lecturer of the faculty surgery department of the S.M. Kirov Military Medical Academy; Tishko Valeriy Vladimirovich – cand. of med. I sci., deputy head of the faculty therapy department of the S.M. Kirov Military Medical Academy; Krakovskaya Kristina Aleksandrovna – graduate student of the Federal Almazov Medical Research Centre.



тации, отношению площади струи регургитации и площади левого предсердия, радиусу проксимальной части струи регургитации, ширине минимальной части сходящегося потока [6, 7]. Однако причиной развития относительной митральной недостаточности у пациентов с ИБС может быть не только поражение папиллярных мышц, но и другая патология, ведущая к гемодинамическим перегрузкам левого желудочка: артериальная гипертензия, коарктация аорты, пороки аортального клапана, миокардит, аневризма левого желудочка, травма грудной клетки, инфекционный эндокардит, кальциноз кольца митрального клапана. При этом напрямую визуализировать фиброзные изменения папиллярных мышц при эхокардиографии нельзя. Косвенными признаками их поражения являются: истончение, отсутствие сокращения и расслабления папиллярных мышц, эксцентрический вид струи регургитации и пролапс створки митрального клапана при поражении одной мышцы [7, 8]. Наибольшую сложность для ультразвуковой диагностики представляет поражение обеих мышц, так как будут отсутствовать асимметричные изменения, характерные для поражения только одной мышцы.

Методы радионуклидной диагностики, оценивающие перфузию миокарда, не позволяют визуализировать папиллярные мышцы даже при сохранении в них кровотока, так как обладают низким пространственным разрешением и исключают из анализа содержимое полости левого желудочка [9, 10].

В настоящее время МРТ сердца с контрастным усилением является “золотым стандартом” визуализации фиброзных изменений миокарда. Механизм отсроченного контрастирования рубца связан с тем, что внеклеточное парамагнитное контрастное вещество не накапливается в живых кардиомиоцитах с неповрежденной клеточной мембраной, а накапливается в нежизнеспособных кардиомиоцитах и межклеточном пространстве. Кроме оценки жизнеспособности миокарда, при ИБС методика позволяет за одно исследование визуализировать зоны отека миокарда, оценить его перфузию и сократительную функцию [11–14].

Однако возможности МРТ сердца с контрастным усилением в диагностике постинфарктного кардиосклероза папиллярных мышц изучены мало. Несмотря на важность оценки морфологических изменений в папиллярных мышцах в патогенезе развития их дисфункции и митральной недостаточности, во многих работах оценивается только их влияние на точность оценки объема левого желудочка [15, 16]. И только в единичных работах имеются данные об особенностях визуализации структурных изменений в папиллярных мышцах после инфаркта миокарда [17, 18]. Как отмечают

авторы этих работ, значительной трудностью в визуализации постинфарктного кардиосклероза папиллярных мышц является низкая контрастность отсроченного контрастирования в папиллярной мышце на фоне полости левого желудочка.

Цель исследования

Оценить возможности МРТ с контрастным усилением в диагностике постинфарктного кардиосклероза папиллярных мышц; усовершенствовать методику МРТ сердца с контрастным усилением для улучшения визуализации постинфарктного кардиосклероза папиллярных мышц.

Материал и методы

68 пациентам с постинфарктным кардиосклерозом были выполнены эхокардиография и МРТ сердца с контрастным усилением на томографе 1,5 Тл. Исследуемая группа состояла преимущественно из мужчин ($n = 61$; 90%) в возрасте от 41 года до 70 лет (в среднем $57 \pm 8,5$ года). У всех пациентов в анамнезе был инфаркт миокарда, подтвержденный ЭКГ, давностью от 6 до 34 мес.

Методика МРТ сердца с контрастным усилением состояла из нескольких этапов. После выполнения ориентировочных сканов оценивали сократительную функцию, после этого проводили фармакологическую нагрузку аденозина трифосфатом, вводили контрастный препарат и оценивали перфузию миокарда.

Для визуализации фиброзных изменений в миокарде и папиллярных мышцах выполняли отсроченное сканирование через 15 мин после введения контрастного вещества с помощью сверхбыстрых 3D FLASH последовательностей инверсия-восстановление (Fast Low Angle Single Shot – последовательность с использованием одного подготовительного импульса, короткого времени повторения и малого угла отклонения вектора намагниченности) с инверсией сигнала от интактного миокарда. На МР-томографе 1,5 Тл при отсроченном сканировании через 15 мин используемое время инверсии для подавления сигнала от интактного миокарда находилось в диапазоне 280–320 мс. Получали 3 серии изображений по короткой оси в базальном, среднем и апикальном отделах левого желудочка с его полным покрытием. Параметры сканирования приведены в таблице.

Постинфарктный кардиосклероз при отсроченном сканировании через 15 мин визуализировался в виде участков миокарда с гиперинтенсивным сигналом на фоне подавленного (изоинтенсивного) сигнала от интактного миокарда за счет замедленного выведения контрастного вещества из соединительной ткани рубца. В ходе исследования было

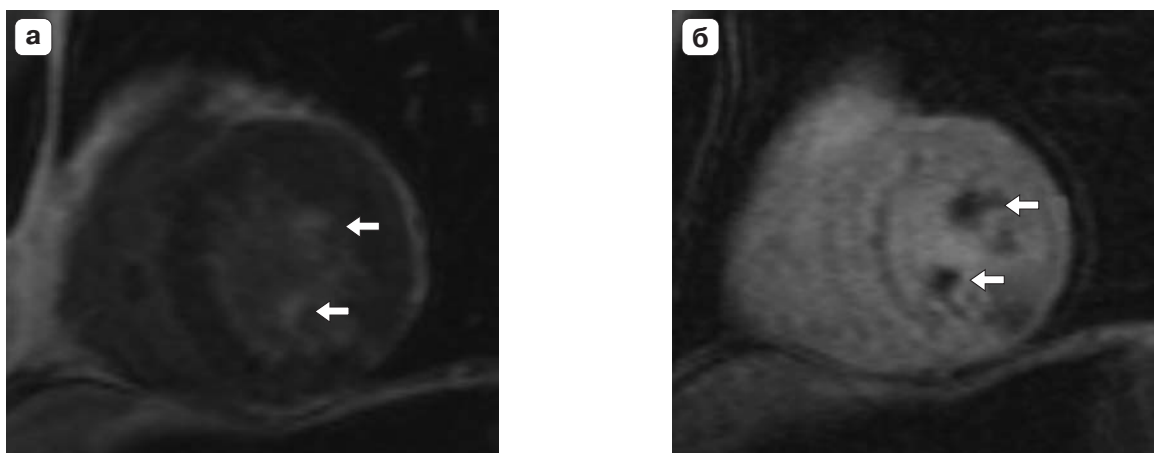


Рис. 1. МР-томограммы сердца с контрастным усилением, отсроченное сканирование с использованием последовательностей инверсия-восстановление, срез по короткой оси левого желудочка. а – время инверсии сигнала 310 мс, постинфарктный кардиосклероз папиллярных мышц (стрелки) трудно дифференцировать от полости левого желудочка; б – время инверсии сигнала 150 мс, контрастность изображения постинфарктного кардиосклероза папиллярных мышц (стрелки) намного выше.

установлено, что при использовании стандартного времени инверсии сигнала от интактного миокарда (280–320 мс) на томографе 1,5 Тл сложно визуально отграничить небольшую зону отсроченного контрастирования в папиллярной мышце от крови в полости левого желудочка (рис. 1, а). Для улучшения визуализации постинфарктного кардиосклероза в папиллярных мышцах рекомендуется использовать более короткое время инверсии сигнала – 150–180 мс. При этом изображение инвертируется – постинфарктный кардиосклероз визуализируется как участок миокарда с гипоинтенсивным сигналом, что позволяет его четко отграничить от гиперинтенсивной полости левого желудочка и гиперинтенсивного интактного миокарда (рис. 1, б).

Таблица. Параметры отсроченного сканирования

Параметры сканирования	Значение
Время повторения, мс	700
Время эхо, мс	1,55
Время инверсии, мс	280–320 (по стандартной методике)
	150–180 (по усовершенствованной методике)
Угол отклонения, градусы	10
Пространственное разрешение, мм × мм × мм	2,7 × 1,3 × 4,0
Матрица, пиксел × пиксел	78 × 128
Время получения серии, с	12
Задержка сканирования после введения контрастного вещества, мин	15

Для оценки эффективности усовершенствованной методики всем пациентам отсроченное сканирование проводилось с использованием как стандартного (280–320 мс), так и короткого времени инверсии (150–180 мс).

Для оценки эффективности метода в визуализации постинфарктного кардиосклероза папиллярных мышц результаты МРТ сравнивали с данными эхокардиографии, выполненной по стандартной методике. Дисфункция папиллярных мышц при эхокардиографии определялась по наличию характерной струи митральной регургитации.

Результаты и их обсуждение

Для оценки эффективности усовершенствованной методики визуализации постинфарктного кардиосклероза папиллярных мышц было проведено сравнение разницы интенсивности сигнала от участка постинфарктного кардиосклероза в папиллярной мышце и полости левого желудочка (на одном срезе) при стандартной и усовершенствованной методиках.

При использовании стандартного времени инверсии от интактного миокарда (280–320 мс) среднее значение разницы интенсивности сигнала между постинфарктным кардиосклерозом и полостью левого желудочка составило $7,38 \pm 5,13$ усл. ед. Невысокая контрастность отсроченного контрастирования рубца в папиллярных мышцах при использовании стандартного времени инверсии для подавления сигнала от интактного миокарда согласуется с результатами исследований S. Okuyama и соавт. (2011) и Y. Yang и соавт. (2011) [17, 18].

При использовании короткого времени инверсии сигнала (150–180 мс) при усовершенствован-

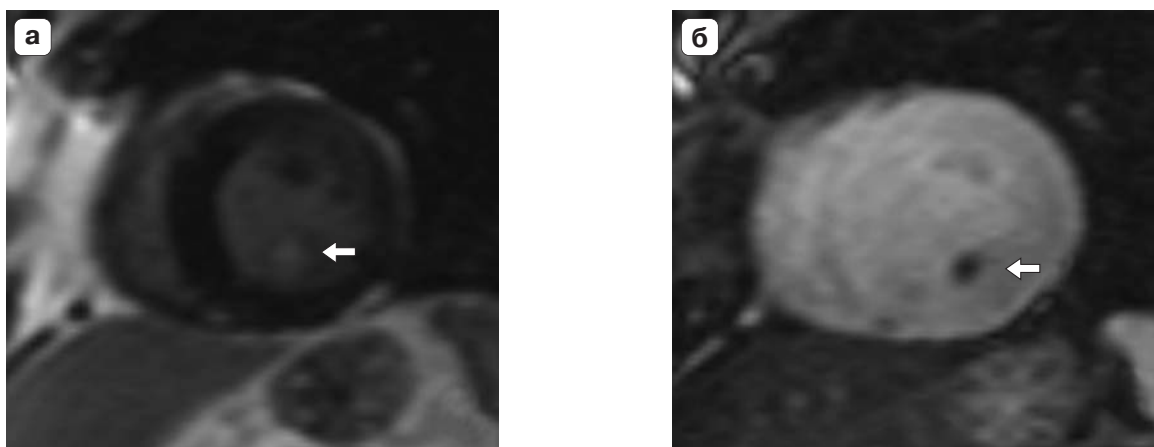



Рис. 2. МР-томограммы сердца с контрастным усилением, отсроченное сканирование с использованием последовательностей инверсия-восстановление, срез по короткой оси левого желудочка. При использовании короткого времени инверсии сигнала – 160 мс (б) контрастность изображения постинфарктного кардиосклероза задней папиллярной мышцы (стрелка) намного выше, чем при использовании стандартного времени инверсии сигнала 320 мс (а).

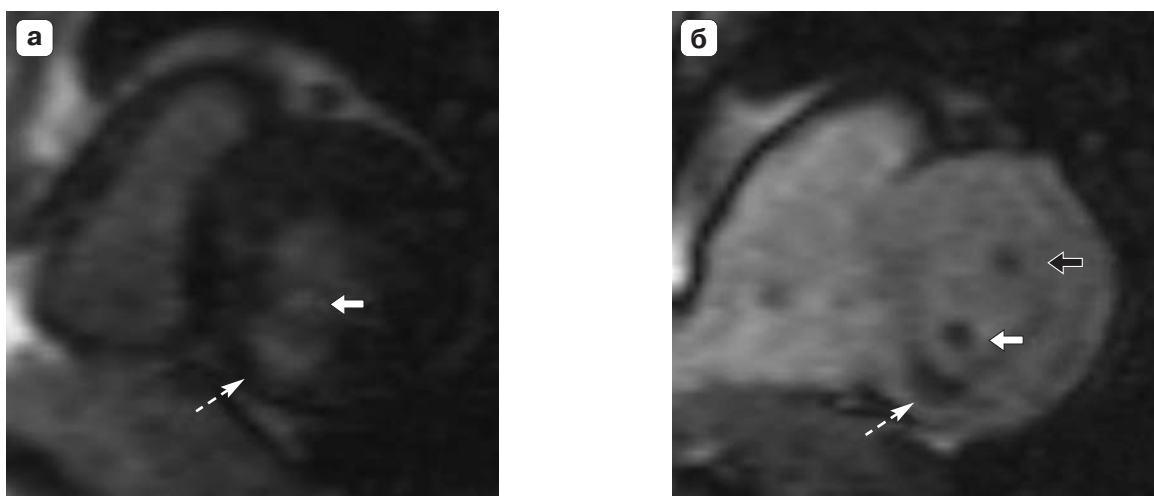


Рис. 3. МР-томограммы сердца с контрастным усилением, отсроченное сканирование с использованием последовательностей инверсия-восстановление, срез по короткой оси левого желудочка. а – время инверсии сигнала 320 мс; б – время инверсии сигнала 180 мс. При использовании короткого времени инверсии (б) визуализируется не только постинфарктный кардиосклероз задней папиллярной мышцы (белая стрелка) и небольшой субэндокардиальный рубец задней стенки левого желудочка (пунктирная стрелка), но и постинфарктный кардиосклероз передней папиллярной мышцы (черная стрелка).

ной методике это же значение составило $26,0 \pm 8,5$ усл. ед. Таким образом, контрастность постинфарктного кардиосклероза папиллярной мышцы на фоне полости левого желудочка при использовании короткого времени инверсии сигнала (150–180 мс) в 3,5 раза выше, чем при использовании стандартного времени инверсии для подавления сигнала от интактного миокарда (280–320 мс).

МР-признаки постинфарктного кардиосклероза папиллярных мышц при использовании стандартной методики были выявлены у 12 (17,6%) пациентов в виде участков миокарда с гиперинтенсивным сигналом в проекции папиллярных мышц на

отсроченных изображениях. При использовании усовершенствованной методики постинфарктный кардиосклероз папиллярных мышц был выявлен у 16 (23,5%) пациентов в виде участков миокарда с гипоинтенсивным сигналом.

Постинфарктный кардиосклероз был выявлен в передней папиллярной мышце у 3 пациентов, в задней папиллярной мышце – у 9 (рис. 2), в обеих мышцах – у 4 (рис. 3).

Помимо постинфарктного кардиосклероза, в папиллярных мышцах у всех пациентов были выявлены участки отсроченного контрастирования миокарда различной толщины в стенках левого желудочка (см. рис. 3).



При эхокардиографии митральная недостаточность III степени была выявлена у 1 пациента, II степени – у 3, I степени – у 5. У остальных 7 пациентов признаков митральной регургитации и дисфункции папиллярных мышц выявлено не было.

Более высокая частота поражения задней папиллярной мышцы по сравнению с передней папиллярной мышцей связана с особенностями их кровоснабжения. При наиболее распространенном правом типе кровоснабжения сердца (~70% населения) заднюю папиллярную мышцу кровоснабжает только правая коронарная артерия, в то время как левая папиллярная мышца находится в бассейнах кровоснабжения передней межжелудочковой и огибающей артерий.

Заключение

МРТ сердца с контрастным усилением позволяет визуализировать постинфарктный кардиосклероз папиллярных мышц до нарушения их функции, т.е. до развития признаков митральной недостаточности по данным эхокардиографии.

Использование короткого времени инверсии сигнала (150–180 мс) при отсроченном сканировании с использованием последовательностей инверсия-восстановление в усовершенствованной методике позволяет в 3,5 раза повысить контрастность зоны постинфарктного кардиосклероза в папиллярной мышце на фоне полости левого желудочка по сравнению со стандартной методикой.


Список литературы

1. Уйманова Ю.К. Динамика ишемической митральной регургитации после операции аортокоронарного шунтирования: Автореф. дис. ... канд. мед. наук. Л., 1996. 24 с.
2. Ахундов Р.Н. Мониторинг гемодинамики при хирургической коррекции ишемической митральной регургитации: Автореф. дис. ... канд. мед. наук. М., 2012. 24 с.
3. Бокерия Л.А., Скопин И.И., Мироненко В.А. Хирургическое лечение ишемической митральной недостаточности. М.: Изд-во НЦССХ им. А.Н. Бакулева РАМН, 2003. 152 с.
4. Gillinov A.M., Wierup P.N., Blackstone E.H. et al. Is repair preferable to replacement for ischemic mitral regurgitation? *J. Thorac. Cardiovasc. Surg.* 2001; 122 (6): 1125–1141.
5. Di Donato M., Frigiola A., Menicanti L. et al. Moderate ischemic mitral regurgitation and coronary artery bypass surgery: effect of mitral repair on clinical outcome. *J. Heart Valve Dis.* 2003; 12 (3): 272–279.
6. Митьков В.В., Сандриков В.А. Клиническое руководство по ультразвуковой диагностике. М.: Видар, 1998. 360 с.
7. Фейгенбаум Х. Эхокардиография. М.: Видар, 1999. 512 с.
8. Шиллер Н., Осипов М.А. Клиническая эхокардиография. М.: Практика, 2005. 344 с.

9. Лишманов Ю.Б., Чернов В.И. Сцинтиграфия миокарда в ядерной кардиологии. Томск: Изд-во ТГУ, 1997. 276 с.
10. Шумаков В.И., Остроумов Е.Н. Радионуклидные методы диагностики в клинике ИБС и трансплантации сердца. М.: Дрофа, 2003. 224 с.
11. Florian A., Jurcut R., Ghingina C., Bogaert J. Cardiac magnetic resonance imaging in ischemic heart disease: a clinical review. *J. Med. Life.* 2011; 4 (4): 330–345.
12. Стукалова О.В. Магнитно-резонансная томография сердца с отсроченным контрастированием – новый метод диагностики заболеваний сердца. *Рос. электр. журн. луч. диагн.* 2013; 3 (1): 7–17.
13. Ahmed N., Carrick D., Layland J. et al. The role of cardiac magnetic resonance imaging (MRI) in acute myocardial infarction (AMI). *Heart Lung Circ.* 2013; 22 (4): 243–255.
14. La Gerche A., Claessen G., Van de Bruene A. et al. Cardiac MRI: a new gold standard for ventricular volume quantification during high-intensity exercise. *Circ. Cardiovasc. Imaging.* 2013; 6 (2): 329–338.
15. Chuang M.L., Gona P., Hautvast G.L. et al. Correlation of trabeculae and papillary muscles with clinical and cardiac characteristics and impact on CMR measures of LV anatomy and function. *J. Am. Coll. Cfrdiol. Cardiovasc. Imaging.* 2012; 5 (11): 1115–1123.
16. Jaspers K., Freling H.G., van Wijk K. et al. Improving the reproducibility of MR-derived left ventricular volume and function measurements with a semi-automatic threshold-based segmentation algorithm. *Int. J. Cardiovasc. Imaging.* 2013; 29 (3): 617–623.
17. Okayama S., Uemura S., Soeda T. et al. Clinical significance of papillary muscle late enhancement detected via cardiac magnetic resonance imaging in patients with single old myocardial infarction. *Int. J. Cardiol.* 2011; 146 (1): 73–79.
18. Yang Y., Connelly K., Graham J.J. et al. Papillary muscle involvement in myocardial infarction: initial results using multicontrast late-enhancement MRI. *J. Magn. Reson. Imaging.* 2011; 33 (1): 211–216.

References

1. Uimanova Yu.K. Dynamics of ischemic mitral regurgitation after surgery coronary artery bypass grafting: Avtoref. dis. ... cand. of med. sci. L., 1996; 24 p. (in Russian)
2. Ahundov R.N. Hemodynamic monitoring in the surgical correction of ischemic mitral regurgitation: Avtoref. dis. ... cand. of med. sci. M., 2012. 24 p. (in Russian)
3. Bokeria L.A., Skopin I.I., Mironenko V.A. Surgical treatment of ischemic mitral regurgitation. M.: Izdatelstvo NCSSH im. A.N. Bakuleva RAMN, 2013. 152 p. (in Russian)
4. Gillinov A.M., Wierup P.N., Blackstone E.H. et al. Is repair preferable to replacement for ischemic mitral regurgitation? *J. Thorac. Cardiovasc. Surg.* 2001; 122 (6): 1125–1141.
5. Di Donato M., Frigiola A., Menicanti L. et al. Moderate ischemic mitral regurgitation and coronary artery bypass surgery: effect of mitral repair on clinical outcome. *J. Heart Valve Dis.* 2003; 12 (3): 272–279.
6. Mitkov V.V., Sandrikov V.A. Clinical guidelines for the ultrasound. M.: Vidar, 1998. 360 p. (in Russian)
7. Feigenbaum H. Echocardiography. M.: Vidar, 1998. 512 p. (in Russian)



8. Shiller N., Осипов М.А. Clinical echocardiography. M.: Praktika, 2005. 344 p. (in Russian)
9. Lishmanov Yu.B., Chernov V.I. Myocardial scintigraphy in nuclear cardiology. Tomsk: Izd-vo TGU, 1997. 276 p. (in Russian)
10. Shumakov V.I., Ostroumov E.N. Nuclear diagnostics of coronary heart disease and heart transplantation. M.: Drofa, 2003. 224 p. (in Russian)
11. Florian A., Jurcut R., Ginhina C., Bogaert J. Cardiac magnetic resonance imaging in ischemic heart disease: a clinical review. J. Med. Life. 2011; 4 (4): 330-345.
12. Stukalova O.V. Magnetic resonance imaging of the heart with delayed contrast enhancement – a new method for diagnosis of heart diseases. Rossiskiy elektronnyy zhurnal luchevoy diagnostiki. 2013; 3 (1): 7–17. (in Russian)
13. Ahmed N., Carrick D., Layland J. et al. The role of cardiac magnetic resonance imaging (MRI) in acute myocardial infarction (AMI). Heart Lung Circ. 2013; 22 (4): 243–255.
14. La Gerche A., Claessen G., Van de Bruaene A. et al. Cardiac MRI: a new gold standard for ventricular volume quantification during high-intensity exercise. Circ. Cardiovasc. Imaging. 2013; 6 (2): 329–338.
15. Chuang M.L., Gona P., Hautvast G.L. et al. Correlation of trabeculae and papillary muscles with clinical and cardiac characteristics and impact on CMR measures of LV anatomy and function. J. Am. Coll. Cfrdiol. Cardiovasc. Imaging. 2012; 5 (11): 1115–1123.
16. Jaspers K., Freling H.G., van Wijk K. et al. Improving the reproducibility of MR-derived left ventricular volume and function measurements with a semi-automatic threshold-based segmentation algorithm. Int. J. Cardiovasc. Imaging. 2013; 29 (3): 617–623.
17. Okayama S., Uemura S., Soeda T. et al. Clinical significance of papillary muscle late enhancement detected via cardiac magnetic resonance imaging in patients with single old myocardial infarction. Int. J. Cardiol. 2011; 146 (1): 73–79.
18. Yang Y., Connelly K., Graham J.J. et al. Papillary muscle involvement in myocardial infarction: initial results using multicontrast late-enhancement MRI. J. Magn. Reson. Imaging. 2011; 33 (1): 211–216.

НОВИНКИ издательства ВИДАР

Эффективное применение рентгеноконтрастных средств в урологии и нефрологии

Г.Г. Кармазановский

Пособие для врачей призвано показать важность использования контрастного усиления для получения максимально полной информации о патологических состояниях почек и мочевых путей. Приведенные иллюстрации демонстрируют, как разительно меняется диагностическая информация благодаря визуализации контрастного вещества в артериальном русле, паренхиме органов, чашечках почек, их лоханках, мочеточниках и мочевом пузыре. Подчеркнуты зависимость времени визуализации от начала введения контрастного вещества в венозную систему и влияние на нее объема и концентрации контрастного вещества.

Книга будет полезной не только начинающим рентгенологам, но и опытным специалистам. Студенты старших курсов медицинских вузов, возможно, благодаря ей расширят свое представление о новой и малоизвестной для них, пока, специальности.

Глава 1. Методика МСКТ-исследования почек с контрастным усилением. МСКТ-урография

Глава 2.. Возможные диагностические причины, требующие подробного описания состояния почек при МСКТ брюшной полости

Глава 3. Дифференциальная диагностика рака почки

Глава 4. Опухоли мочеточников и мочевого пузыря

www.vidar.ru