



DOI: 10.24835/1607-0763-2017-2-103-113

Возможности эхокардиографии на этапах хирургического лечения пациента с пролапсом задней створки митрального клапана с развитием выраженной митральной недостаточности и фибрилляции предсердий (клиническое наблюдение)

Кадырова М.В., Аскерова Н.Н., Степанова Ю.А., Жемеров Н.В., Малышенко Е.С., Попов В.А., Ревিশвили А.Ш.

ФГБУ "Институт хирургии им. А.В. Вишневского" Минздрава России, Москва, Россия

Possibilities of Echocardiography at the Stages of Surgical Treatment of the Patient with the Mitral Valve Posterior Leaflet Prolapse Resulted in Mitral Insufficiency and Atrial Fibrillation (A Case Report)

Kadyrova M.V., Askerova N.N., Stepanova Yu.A., Zhemerov N.V., Malyshenko E.S., Popov V.A., Revishvili A.Sh.

A.V. Vishnevsky Institute of Surgery, Moscow, Russia

Пролапс митрального клапана характеризуется дегенерацией створок клапана, сопровождающейся их утолщением, увеличением площади поверхности и гибкости. В систолу створки пролабируют за пределы плоскости кольца в полость левого предсердия и теряют способность плотно смыкаться, в результате чего возникает митральная регургитация. Острый отрыв хорды задней створки митрального клапана – редкая, но важная причина тяжелой митральной регургитации, развития острой или прогрессирующей хронической сердечной недостаточности.

При острой митральной недостаточности, сопровождающейся гемодинамическими нарушениями, показана срочная пластика или протезирование клапана. Пластическая реконструкция митрального клапана дает ряд неоспоримых преимуществ перед протезированием, обеспечивая наилучшие гемодинамические параметры, избавляя пациента от пожизненного приема антикоагулянтных препаратов. Детальная квалифицированная

эхокардиографическая оценка всех структур митрального клапана (фиброзное кольцо, створки митрального клапана по сегментам, подклапанные структуры, строение хордального аппарата, папиллярных мышц) дает необходимую информацию для реконструктивной пластической коррекции митрального клапана с выбором на дооперационном этапе метода, наиболее оптимального для конкретного пациента.

Представлено клиническое наблюдение пациентки с диагнозом: приобретенный порок сердца, пролапс задней створки митрального клапана с недостаточностью митрального клапана III степени. Хроническая сердечная недостаточность IIA стадии. II функциональный класс. Фибрилляция предсердий. Пациентке выполнена многокомпонентная реконструкция митрального клапана с созданием неоход и пластиковой фиброзного кольца на дубликатуру полоски из PTFE (мягкое опорное кольцо), попарная РЧА-изоляция устьев легочных вен и правого кавотрикуспидального истмуса.



Ключевые слова: пролапс митрального клапана, острый отрыв хорды, реконструкция митрального клапана, неохорда.

Ссылка для цитирования: Кадырова М.В., Аскерова Н.Н., Степанова Ю.А., Жемеров Н.В., Малышенко Е.С., Попов В.А., Ревিশвили А.Ш. Возможности эхокардиографии на этапах хирургического лечения пациента с пролапсом задней створки митрального клапана с развитием выраженной митральной недостаточности и фибрилляции предсердий (клиническое наблюдение). *Медицинская визуализация*. 2017; 21 (2): 103–113. DOI: 10.24835/1607-0763-2017-2-103-113.

The mitral valve prolapse is characterized by the degeneration of the valve leaflets, accompanied by their thickening, increasing surface area and flexibility. The mitral valves leaflets bulge (prolapse) beyond the plane of the atrioventricular ring into the left atrium during ventricular systole and lose the ability to close tightly, leading to the mitral regurgitation. Acute chord rupture of the mitral valve posterior leaflet is a rare but important cause of severe mitral regurgitation and the development of acute or progressive chronic heart failure. Acute mitral insufficiency, accompanied by hemodynamic disorders, requires an urgent valve plastic surgery or valve prosthetics.

The mitral valve plastic surgery gives a number of undeniable advantages over prosthetics, providing the best hemodynamic parameters, saving the patient from lifelong receiving of anticoagulant drugs. Detailed qualified echocardiographic evaluation of all structures of the mitral valve (fibrous ring, MV leaflets by segments, overlapping structures, structure of the chordal apparatus, papillary muscles) provides the necessary information for the mitral valve reconstructive plastic surgery with the choice of the method that is most optimal for a certain patient at the preoperative stage.

We report herein a clinical observation of the patient with a diagnosis: acquired heart disease, the mitral valve posterior leaflet prolapse with mitral insufficiency Grade 3. Chronic heart failure IIA. II FC. Atrial fibrillation. The patient under-

went multicomponent mitral valve reconstruction with the creation of a neochoord and the fibrous ring plastic on the duplicate of a PTFE strip (soft support ring), pairwise isolation of the pulmonary vein entrance and right cavotricuspid isthmus.

Key words: mitral valve prolapse, acute chord rupture, mitral valve reconstruction, neochoord.

Recommended citation: Kadyrova M.V., Askero-va N.N., Stepanova Yu.A., Zhemerov N.V., Malyschenko E.S., Popov V.A., Revishvili A.Sh. Possibilities of Echocardiography at the Stages of Surgical Treatment of the Patient with the Mitral Valve Posterior Leaflet Prolapse Resulted in Mitral Insufficiency and Atrial Fibrillation (A Case Report). *Medical visualization*. 2017; 21 (2): 103–113.

DOI: 10.24835/1607-0763-2017-2-103-113.

Введение

Пролапс митрального клапана (ПМК) характеризуется дегенерацией створок митрального клапана (МК), сопровождающейся их утолщением, увеличением площади поверхности и гибкости. В систолу створки пролабируют за пределы плоскости митрального кольца в полость левого предсердия (ЛП) и теряют способность плотно смыкаться, в результате чего возникает митральная регургитация [1].

Эхокардиографическими критериями, позволяющими диагностировать ПМК, являются следующие [2, 3]:

- в парастеральном сечении по длинной оси левого желудочка (ЛЖ) – смещение одной или обеих створок МК в систолу за пределы плоскости митрального кольца;
- в апикальном четырехкамерном сечении – движение точки смыкания створок МК позади плоскости митрального кольца.

Для корреспонденции*: Кадырова Мадина Валерьевна – 117997 Москва, ул. Б. Серпуховская, д. 27. Институт хирургии им. А.В. Вишневского. Тел.: +7-903-771-76-21. E-mail: kadyrova@list.ru

Кадырова Мадина Валерьевна – канд. мед. наук, старший научный сотрудник отделения ультразвуковых методов диагностики и миниинвазивного лечения ФГБУ “Институт хирургии им. А.В. Вишневского” МЗ РФ, Москва; **Аскерова Нурия Нураддиновна** – аспирант отделения ультразвуковых методов диагностики и миниинвазивного лечения ФГБУ “Институт хирургии им. А.В. Вишневского” МЗ РФ, Москва; **Степанова Юлия Александровна** – доктор мед. наук, старший научный сотрудник отдела лучевой диагностики ФГБУ “Институт хирургии им. А.В. Вишневского” МЗ РФ, Москва; **Жемеров Николай Владимирович** – врач отделения кардиохирургии ФГБУ “Институт хирургии им. А.В. Вишневского” МЗ РФ, Москва; **Малышенко Егор Сергеевич** – научный сотрудник отделения кардиохирургии ФГБУ “Институт хирургии им. А.В. Вишневского” МЗ РФ, Москва; **Попов Вадим Анатольевич** – доктор мед. наук, профессор, заведующий отделом сердечно-сосудистой хирургии ФГБУ “Институт хирургии им. А.В. Вишневского” МЗ РФ, Москва; **Ревিশвили Амиран Шотаевич** – доктор мед. наук, профессор, академик РАН, директор ФГБУ “Институт хирургии им. А.В. Вишневского” МЗ РФ, Москва.

Contact*: Madina V. Kadyrova – 119997 Moscow, Bolshaya Serpukhovskaya str., 27. A.V. Vishnevsky Institute of Surgery. Phone: +7(903)771-76-21. E-mail: kadyrova@list.ru

Madina V. Kadyrova – cand. of med. sci., the senior research of Ultrasound Department of A.V. Vishnevsky Institute of Surgery, Moscow; **Nuriya N. Askerova** – resident of Ultrasound Department of A.V. Vishnevsky Institute of Surgery, Moscow; **Yulia A. Stepanova** – doct. of med. sci., the senior research of radiology department of A.V. Vishnevsky Institute of Surgery, Moscow; **Nikolay V. Zhemerov** – doctor of cardiosurgery department of A.V. Vishnevsky Institute of Surgery, Moscow; **Egor S. Malyschenko** – research associate of cardiosurgery department of A.V. Vishnevsky Institute of Surgery, Moscow; **Vadim A. Popov** – doct. of med. sci., professor, head of department cardiovascular surgery of A.V. Vishnevsky Institute of Surgery, Moscow; **Amiran Sh. Revishvili** – doct. of med. sci., professor, Academician of the Russian Academy of Science, Director of A.V. Vishnevsky Institute of Surgery, Moscow.



Допплерэхокардиографическая оценка тяжести митральной регургитации (приведено по Cheitlin M.D. и соавт. [11])

Признаки	Степень тяжести		
	легкая	умеренная	тяжелая
Специфичные признаки тяжести (по данным цветового доплеровского картирования)	Небольшая центрально расположенная струя с тонким устьем (<4 см ²) Ширина струи регургитации в самом узком месте (<i>vena contracta</i>) <0,3 см Минимальная конвергенция потока или ее отсутствие	Присутствуют признаки легкой митральной регургитации, но признаков тяжелой митральной регургитации нет	Ширина струи регургитации в самом узком месте (<i>vena contracta</i>) >0,7 см + широкая центральная струя регургитации (>40% площади ЛП) или + струя регургитации любого размера, циркулирующая вдоль стенок ЛП Выраженная конвергенция потока Обратное движение крови в легочных видах в систолу “Молотьящая” створка МК или разрыв папиллярной мышцы
Количественные признаки			
Объем регургитации, мл/уд	<30	30–59	>60
Фракция регургитации, %	<30	30–49	>50
Эффективная площадь регургитационного отверстия, см ²	<0,20	0,20–0,39	>0,40

Эхокардиографически различают 3 степени пролабирования створок МК [4]:

- I – при глубине пролабирования от 3,0 до 6,0 мм;
- II – при глубине от 6,0 до 9,0 мм;
- III – при глубине более 9,0 мм.

Ранее, даже если пациенты были практически здоровы, при выявлении ПМК их относили к группе с отягощенным прогнозом, который повышал риск эндокардита, инсульта и внезапной смерти [5]. Однако дальнейшие исследования гемодинамических проявлений при ПМК выявили, что эти изменения обусловлены нарушением замыкательной функции клапана и митральной регургитацией. Решающее значение для прогноза у больных с ПМК имеют морфологические особенности створок МК, на основании которых ПМК делят на классический и неклассический типы [6]:


- классический тип ПМК – пролабирующая створка МК в дистальной части во время диастолы имеет максимальную толщину не менее 5,0 мм;
- неклассический тип ПМК – при нормальной морфологии створок МК (максимальная толщина створок в диастолу менее 5,0 мм).

У пациентов с классическим типом ПМК повышенный риск развития осложнений (эндокардит, прогрессирование митральной регургитации). У пациентов с неклассическим типом ПМК прогноз жизни такой же, как у практически здоровых людей [7].

Утолщение створок МК до 5,0 мм и более, выявляемое при обычной визуализации (без использования тканевых гармоник), также является очень характерным признаком ПМК. Чаще всего поражается задняя створка клапана, особенно сегмент P2 [2].

Острый отрыв хорды задней створки МК – редкая, но важная причина тяжелой митральной регургитации, развития острой или прогрессирующей хронической сердечной недостаточности [8], которую при соответствующей аускультативной и эхокардиографической картине следует заподозрить у пациентов пожилого возраста с дисфункцией ЛЖ в качестве причины сердечной недостаточности. Следует отметить, что надежным показателем тяжести митральной недостаточности является ширина регургитирующей струи в ее самом узком месте – перешеек регургитации (*vena contracta*). *Vena contracta* > 5,0 мм свидетельствует о тяжелой митральной недостаточности [9, 10]. Для эхокардиографической оценки тяжести митральной регургитации используют параметры, приведенные в таблице.

Такая оценка может быть достоверной при центральном расположении струи, однако тяжесть эксцентричной митральной регургитации может быть занижена, так как результаты цветового доплеровского картирования зависят от многих фак-



торов, в том числе гемодинамических и геометрических. В целом при острой митральной недостаточности, сопровождающейся гемодинамическими нарушениями, показана срочная пластика или протезирование клапана. Пластическая реконструкция МК дает ряд неоспоримых преимуществ перед протезированием, обеспечивая наилучшие гемодинамические параметры, избавляя пациента от пожизненного приема антикоагулянтных препаратов [12, 13]. По данным V. Falk и соавт. (2008), сравнивших результаты хордопластики с применением неохорд из PTFE и резекции створки при пролапсе задней створки МК, обе рассмотренные методики дают хорошие результаты и сопоставимы по ранним послеоперационным исходам. Однако при хордопластике отмечается достоверно большая длина линии коаптации створок, что может обусловить более стойкие результаты в отдаленном периоде [14]. Данные эхокардиографии позволяют оценить состояние створок МК (наличие кальция, коаптацию, утолщение, ригидность) и дают возможность выбора хирургу между протезированием и пластикой МК у конкретного пациента.

Среди пациентов с пороками митрального клапана выделяют группу больных с фибрилляцией предсердий (30–84%) [15]. После хирургической коррекции патологии МК спонтанное восстановление и сохранение синусового ритма возможно у 8,5–20,0% пациентов [16]. Учитывая этот факт, при выполнении оперативного вмешательства у пациентов с выраженной митральной регургитацией и фибрилляцией предсердий отдают предпочтение хирургическому лечению данного вида аритмии. Классическим методом коррекции фибрилляции предсердий во время операции с искусственным кровообращением является предложенная в 1991 г. J. Cox операция “Лабиринт”, заключающаяся в создании повреждений стенок предсердий путем разрезов и сшиваний [17]. Сложность широкого внедрения операции “Лабиринт” побудила исследователей к созданию модификаций, упрощающих процедуру, уменьшающих время искусственного кровообращения и частоту осложнений. Это стало возможным благодаря появлению широкого спектра устройств для абляции (повреждения) с использованием различных видов энергии, которые заменили часть или все разрезы первоначальной операции [18].

Клиническое наблюдение

Пациентка Д., 56 лет, поступила в Институт хирургии им. А.В. Вишневского с **жалобами** на одышку при физической нагрузке, ощущение сердцебиения.

Анамнез заболевания. Данные симптомы беспокоят больную в течение длительного времени. В течение последних 3 мес резко снизилась толерантность к физической нагрузке. Отмечает повышение цифр артериального давления максимально до 160/100 мм рт.ст., адаптирована к 130/90 мм рт.ст. При амбулаторном обследовании была заподозрена ишемическая болезнь сердца. Выполнили коронарную ангиографию: гемодинамических изменений не выявлено. В анамнезе хронический аутоиммунный тиреодит, первичный гипотиреоз. Для дообследования и принятия решения о тактике лечения пациентка была направлена в Институт хирургии им. А.В. Вишневского.

ЭхоКГ (амбулаторно). Увеличены размеры левых полостей сердца. Толщина миокарда ЛЖ в норме. Зона а- и гипокинеза в ЛЖ не выявлено. Пролапс задней створки МК 8 мм с митральной регургитацией 2,5–3 степени (*vena contracta* – 7 мм). Отрыв задней хорды МК. Размер фиброзного кольца МК 38 мм. Трикуспидальная регургитация 1,5 степени. Сбросов крови нет. Сократительная функция ЛЖ в норме. Признаки атеросклероза восходящей аорты.

Пациентка была госпитализирована в отдел сердечно-сосудистой хирургии Института хирургии им. А.В. Вишневского для планового оперативного вмешательства в объеме пластики/протезирования МК.

Постоянно принимает препараты: верошпирон 25 мг 1 раз в день, аторвастатин 20 мг 1 раз в день, бисопролол 5 мг 1 раз в день, лизиноприл 5 мг 1 раз в день, L-тироксин 50 мг в течение 2 нед, 25 мг в течение 2 нед. Отмена ацекардола 100 мг 17.04.17, последний прием 16.04.17.

Перенесенные операции: аппендэктомия в 1984 г., операция по поводу кисты средостения в 2009 г.

Данные объективного исследования при поступлении

Общее состояние: удовлетворительное. Рост 164 см, масса тела 82 кг. Индекс массы тела 30 кг/м². Температура тела: 36,6 °С. Артериальное давление: справа 120/80 мм рт.ст., слева 120/80 мм рт.ст. ЧСС 72 уд/мин.

Общий осмотр. Общее состояние удовлетворительное, стабильное. Сознание ясное, больная контактна, ориентируется в месте, времени и собственной личности. Кожный покров естественной окраски, сухой, теплый, чистый. Видимые слизистые без катаральных явлений, нормальной влажности. Подкожная жировая клетчатка развита умеренно.

Органы дыхания. Дыхание через нос, свободное. Грудная клетка правильной формы, нормостеническая, симметричная. Участие обеих половин в акте дыхания симметричное. Аускультативно дыхание везикулярное, проводится во все отделы, хрипов нет. ЧДД 14/мин. При сравнительной перкуссии легочный звук одинаковый над симметричными участками. Перкуторно границы легких не нарушены.

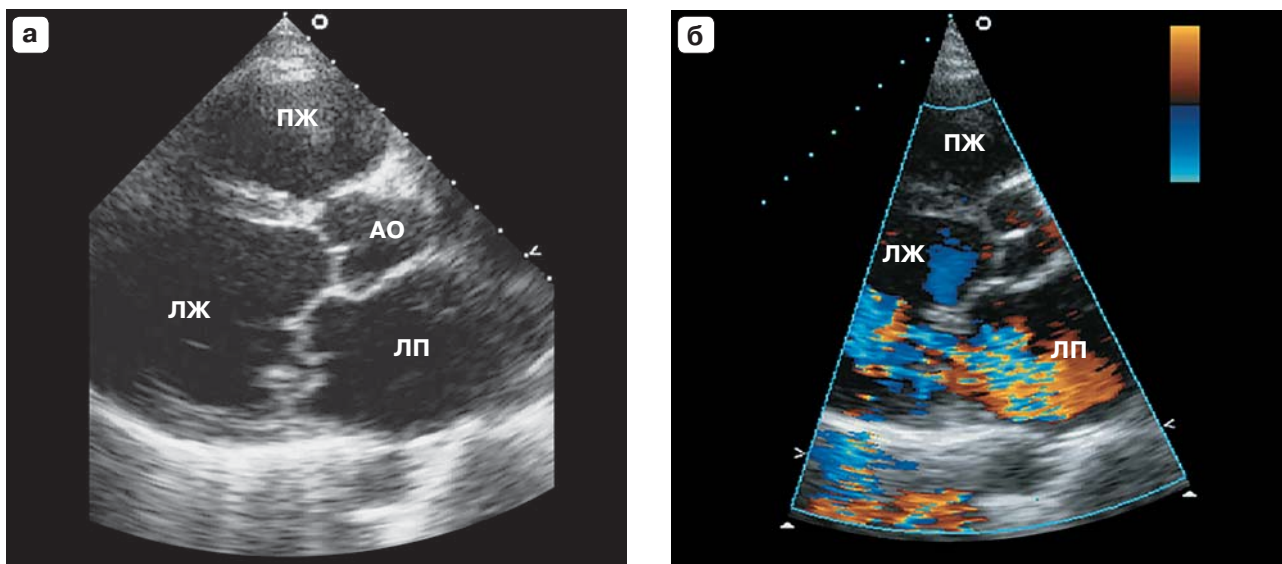



Рис. 1. УЗ-изображения сердца до оперативного вмешательства (ЛП – левое предсердие, ЛЖ – левый желудочек, ПЖ – правый желудочек, АО – аорта). а – ПМК задней створки с отрывом хорды; б – выраженная струя митральной регургитации.

Органы кровообращения. Область сердца не изменена. Границы сердца не расширены. Тоны сердца ясные, ритм правильный. Выслушивается систолический шум в пятом межреберье по среднеключичной линии слева. ЧСС 74 уд/мин. Артериальное давление 120/80 мм рт.ст. Пульс ритмичный, правильный, удовлетворительного наполнения и напряжения. При физикальном осмотре периферических артерий в стандартных точках: пульсация сохранена.

Органы пищеварения. Язык влажный, чистый. Живот не вздут, правильной формы, равномерно участвует в акте дыхания, при пальпации мягкий, безболезненный во всех отделах. Перитонеальных симптомов нет. Грыжевых выпячиваний не выявлено. Печень не выступает из-под края реберной дуги. Селезенка не пальпируется. Стул регулярный, оформленный, обычной окраски.

Мочеполовая система. Область почек визуально не изменена, мочеиспускание не нарушено, дизурии нет. Симптом поколачивания отрицательный с обеих сторон.

Нейропсихический статус. Сознание ясное, больная контактна, адекватна, ориентируется в месте, времени и собственной личности. Очаговой неврологической симптоматики нет.

Эндокринно-вегетативная система и органы чувств. При пальпации щитовидная железа мягкоэластической консистенции, очаговых образований не определяется. Поджелудочная железа не пальпируется.

Физиологические отправления в норме.

Данные инструментальных обследований

Рентгенография органов грудной клетки: легочные поля без очагов и инфильтратов.

ЭхоКГ. ЧСС: 59 уд/мин.

Аорта: 34 мм, стенки уплотнены, утолщены с включениями кальция. Восходящая аорта 35 мм.

Аортальный клапан: открытие 21 мм, кальциноз I степени, регургитации нет. Градиент давления 7 мм рт. ст.

Левое предсердие: 46 мм, 46 x 61 мм (с 4-камерной позиции) – увеличено.

Левый желудочек: конечный диастолический размер 61 мм, конечный систолический размер 40 мм; задняя стенка: толщина 11 мм.

Межжелудочковая перегородка: толщина 11 мм.

Митральный клапан: движение створок разнонаправленное, фиброзное кольцо 38 мм (расширено) (рис. 1, а), регургитация 2,5–3 степени (струя митральной регургитации выраженная, *vena contracta* – 7 мм) (рис. 1, б), A = 25 мм, Vef = 110 мм/с, градиент давления 5 мм рт.ст., средний 2 мм рт.ст.

Легочная артерия: 25 мм (не расширена), кровоток по ДПК ламинарный.


Правое предсердие: не увеличено.

Правый желудочек: приносящий тракт 27 мм, не увеличен, передняя стенка – толщина 5 мм, систолическое давление в правом желудочке в норме.

Трикуспидальный клапан: движение створок разнонаправленное, регургитация 1,5 степени.

Гемодинамические данные: ударный объем 122 мл, фракция выброса: по Тейхольцу 65%, по Симпсону 51%; минутный объем сердца 7,2 л/мин.

Заключение: увеличены размеры левых полостей сердца. Толщина миокарда ЛЖ в норме. Зон а- и гипокинеза в ЛЖ не выявлено. Пролапс задней створки МК 8 мм с митральной регургитацией 2,5–3 степени (*vena*



contracta – 7 мм). Расширение фиброзного кольца МК. Трикуспидальная регургитация 1,5 степени. Сбросов крови нет. Сократительная функция ЛЖ в норме. Признаки атеросклероза восходящей аорты.

Электрокардиография: ритм синусовый, ЧСС 70 уд/мин, нормальное положение ЭОС, нарушение процессов реполяризации верхушечно-боковой области ЛЖ на фоне недостаточности коронарного кровоснабжения.

УЗИ органов брюшной полости. *Заключение:* увеличение печени и диффузные изменения паренхимы печени. Хронический калькулезный холецистит. Диффузные изменения паренхимы поджелудочной железы.

Дуплексное сканирование брахиоцефальных артерий. Исследованы сонные и позвоночные артерии в экстракраниальном отделе с обеих сторон.

Справа: брахиоцефальный ствол проходим. Стенки ОСА уплотнены, ВКИМ 1,0 мм. В бифуркации с переходом на устье ВСА по задней стенке определяется локальная атеросклеротическая бляшка, стеноз 25%. ВСА и НСА проходимы. Анатомический ход ВСА на участках, доступных для визуализации, не нарушен. Позвоночная артерия визуализируется достаточного диаметра, проходима, с антеградным кровотоком. По подключичной артерии регистрируется магистральный характер кровотока.

Слева: стенки ОСА уплотнены, ВКИМ 1,0 мм. ВСА и НСА полностью проходимы. Анатомический ход ВСА на участках, доступных для визуализации, не нарушен. Позвоночная артерия визуализируется достаточного диаметра, проходима, с антеградным кровотоком. По подключичной артерии регистрируется магистральный характер кровотока.

Заключение: атеросклероз сонных артерий. Стеноз правой ВСА 25%.

Дуплексное сканирование артерий и вен нижних конечностей. Исследована большая подкожная вена (БПВ) с обеих сторон.

Справа: БПВ имеет магистральный тип строения, проходима, остиальный клапан состоятелен. Диаметр на уровне нижней трети бедра 3,2 мм, на уровне верхней трети 3,2 мм, на уровне средней трети 3,6 мм, на уровне нижней трети голени 3,8 мм. На голени определяются притоки БПВ диаметром до 2,9 мм. В верхней зоне Коккетта определяется один расширенный несостоятельный перфорант диаметром 2,3 мм.

Слева: БПВ имеет магистральный тип строения, проходима, остиальный клапан состоятелен. Диаметр на уровне нижней трети бедра 3,4 мм, на уровне верхней трети 2,6 мм, на уровне средней трети 2,4 мм, на уровне нижней трети голени 2,2 мм. На голени определяются притоки БПВ диаметром до 2,8 мм. В верхней и в средней зоне Коккетта определяются два расширенных несостоятельных перфоранта.

ОБА и устья ПБА и ГБА с двух сторон проходимы, кровотоки магистральные.

Заключение: исследованные вены проходимы.

Компьютерная томография грудной клетки. Кальцинаты в верхней доле левого легкого, очаг в VI сегменте правого легкого, вероятно, фиброзного характера, рекомендуется контроль в динамике.

По данным обследования был поставлен **диагноз:** приобретенный порок сердца, пролапс задней створки МК с недостаточностью МК III степени. Хроническая сердечная недостаточность IIА стадии. II функциональный класс. Гипертоническая болезнь III стадии, риск 4. Атеросклероз БЦА. Стеноз ВСА справа 25%. Хронический аутоиммунный тиреоидит. Первичный гипотиреоз. Медикаментозная компенсация. Аппендэктомия (1984). Удаление кисты средостения (2009).

Показанием к клапаносберегающей операции явилась бесперспективность консервативной терапии, выраженная митральная недостаточность, обусловленная отрывом хорды задней створки МК. Было решено провести многокомпонентную реконструкцию МК для предотвращения развития сердечной недостаточности и жизнеугрожающих осложнений, так как створки не были патологически изменены.

Пациентке выполнено оперативное вмешательство: многокомпонентная реконструкция МК с созданием неохорд и пластикой фиброзного кольца на дубликатуре полоски из PTFE (мягкое опорное кольцо), попарная изоляция устьев легочных вен и правого кавотрикуспидального истмуса (хирург – акад. РАН Ревишвили А.Ш.). Выполнена срединная стернотомия, перикардиотомия. Кинетика сердечных сокращений активная. Канюлирована дуга аорты в зоне, свободной от атеросклеротических бляшек, и отдельно ВПВ и НПВ. **Интраоперационная ЧПЭхоКГ:** УЗ-датчик введен в пищевод на 35 см. При исследовании размер фиброзного кольца – 37 мм (рис. 2, а). Отрыв хорды задней створки МК (рис. 2, б, в) с митральной регургитацией 2,5 степени (*vena contracta* – 7 мм). Начато нормотермическое искусственное кровообращение. Выделены и изолированы попарно устья легочных вен биполярным РЧ-электродом. Пережаты полые вены. Вскрыто правое предсердие. Начато охлаждение пациентки, пережата аорта. Проведена антеградная кардиоплегия раствором Кустодиол 2000 мл через корень аорты неселективно. Доступ к МК через межпредсердную перегородку. Резецирован Р2 сегмент задней створки, имплантация одной хорды Gortex 5.0 (рис. 3). Пластика заднего полукольца фиброзного кольца МК семью П-образными швами на полоске из PTFE (рис. 4). При гидропробе регургитации нет. Разрез МПП ушит. При помощи монополярного электрода выполнена РЧ-изоляция кавотрикуспидального истмуса. Ушивание правого предсердия. Заполнение камер сердца с профилактикой воздушной эмболии. Снят зажим с аорты.

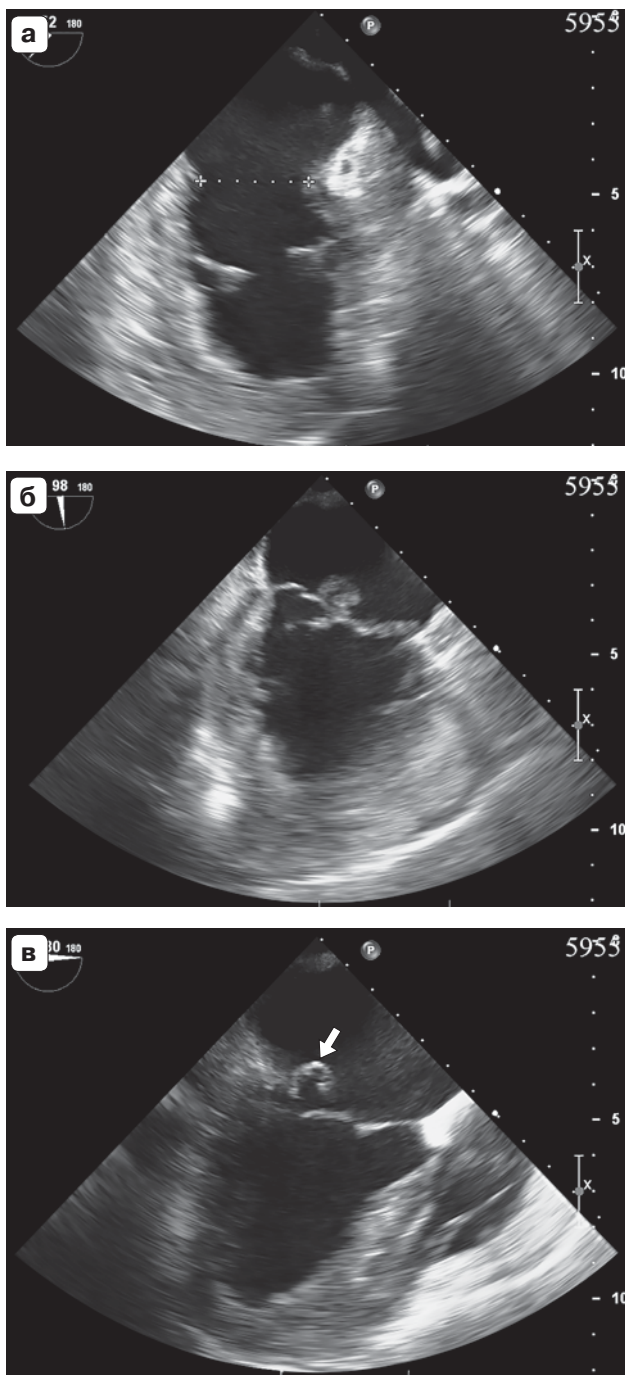



Рис. 2. Интраоперационные УЗ-изображения сердца. а – расширенное фиброзное кольцо (помечено метками); б – пролапс МК; в – отрыв задней хорды МК (указана стрелкой).

Самостоятельное восстановление сердечного ритма. К правому желудочку и предсердию подшиты миокардиальные электроды от временной ЭКС. **Интраоперационная ЧПЭхоКГ:** после проведения пластики фиброзного кольца МК определяется регургитация 1,5 степени (узкая). После извлечения УЗ-датчика следов крови на нем не обнаружено. Отлучение от искусст-

венного кровообращения без особенностей. Деканюляция. Протаминизация. Тщательный гемостаз. Активное дренирование правой плевральной полости, полости перикарда и переднего средостения через контраптертуры. Грудина стабилизирована 4 проволочными швами и 2 фиксаторами из никелида титана. Послойное ушивание. Асептические повязки.

Продолжительность операции составила 5 ч 40 мин. Кровопотеря 700 мл. Время пережатия аорты 92 мин. Время искусственного кровообращения 147 мин.

Осмотр пациентки в ОРИТ через сутки после оперативного вмешательства. Состояние пациентки тяжелое, с положительной динамикой. Сознание ясное, контактна, адекватна. Ориентирована верно. Жалоб не предъявляет. Мышечный тонус одинаков с обеих сторон. Зрачки OD = OS, фотореакция сохранена. Патологической неврологической симптоматики не выявлено. Кожный покров бледно-розовой окраски, обычной влажности. Температура тела 36,4 °С. Слизистые влажные, розовые. Отеков, цианоза нет. Нижние конечности теплые, не отечные. Дыхание самостоятельное через естественные дыхательные пути, эффективное. ЧДД 14–16 уд/мин. Аускультативно дыхание проводится по всем легочным полям, симметричное, хрипов нет. SpO₂ 100%. Тоны сердца приглушены, ритмичные. ЧСС 92 уд/мин, артериальное давление – 125/75 мм рт.ст. на фоне инфузии S. Cordaroni 36 мг/ч. По данным кардиомонитора ритм ЭКС. Микроциркуляция удовлетворительная. Язык влажный, розовый. Живот не вздут, мягкий, на пальпацию не реагирует. Перистальтика не выслушивается. Диспепсии нет. Мочепускание по уретральному катетеру. Моча светло-желтого цвета, прозрачная. Диурез 2000 мл. Повязки на послеоперационной ране сухие, чистые. По дренажам суммарно до 450 мл серозно-геморрагического отделяемого. Баланс: внутривенная инфузия 1300 мл, выпито 500 мл, диурез 500 мл, отделяемое по дренажам 450 мл.

По данным анализа крови: Hb 105 г/л, Hct 32,1%, глюкоза 7,9 ммоль/л, K⁺ 3,7 ммоль/л, Na⁺ 141 ммоль/л, лактат 1,8 ммоль/л, креатинин 90 мкмоль/л.

Тяжесть состояния обусловлена объемом и сроком перенесенного оперативного вмешательства, нарушением углеводного обмена, анемией легкой степени, характером основного заболевания, сопутствующей патологией.

Контрольная ЭхоКГ через сутки после оперативного вмешательства. ЧСС 70 уд/мин. Митральная регургитация I степени, узкой струей. Сократительная функция ЛЖ в норме (фракция выброса по Симпсону: 60%, КДО 100 мл, КСО 40 мл). В полости перикарда жидкости не определяется.

Контрольная ЭхоКГ через 6 дней после оперативного вмешательства. Митральная регургитация I степени (гемодинамически незначимая), узкой струей. Размер фиброзного кольца МК 24 мм.

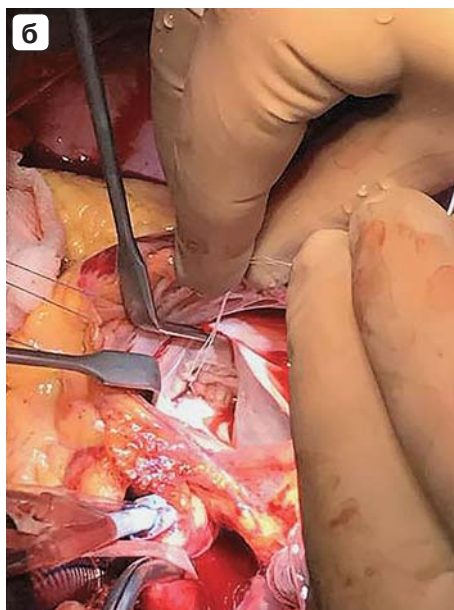
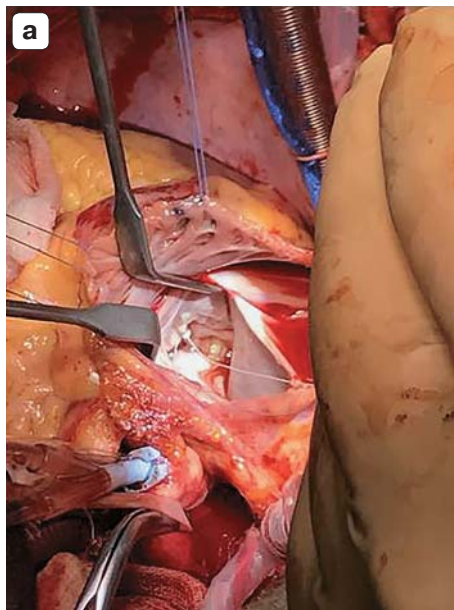



Рис. 3. Последовательные этапы (а, б) создания неохорды Gortex на МК.

Контрольная ЭхоКГ через 14 дней после оперативного вмешательства

Аорта: 34 мм, стенки уплотнены, утолщены, с включениями кальция. Восходящая аорта 35 мм.

Аортальный клапан: открытие 21 мм, кальциноз I степени, регургитации нет. Градиент давления 7 мм.рт.ст.

Левое предсердие: 46 мм, 42 × 59 мм (с 4-камерной позиции) – увеличено.

Левый желудочек: конечный диастолический размер 53 мм, конечный систолический размер 34 мм, задняя стенка: толщина 11 мм; амплитуда 11 мм.

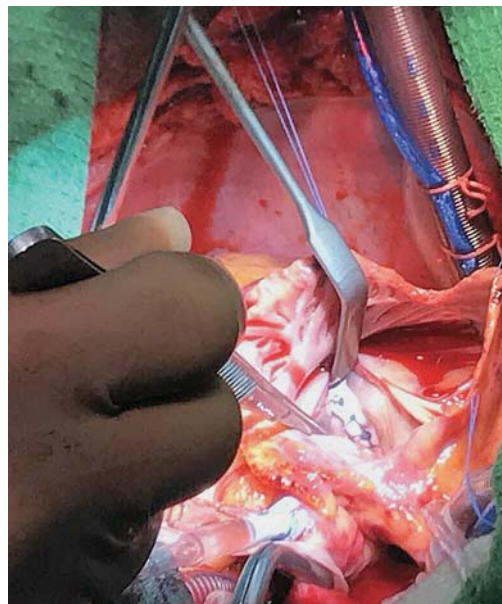


Рис. 4. Пластика фиброзного кольца МК мягким опорным кольцом (дубликатура из полоски PTFE).

Митральный клапан: движение створок разнонаправленное, фиброзное кольцо 24 мм, визуализируется неохорда (рис. 5, а), регургитация I степени (рис. 5, б), A = 18 мм, Vef = 63 мм/с, градиент давления 10 мм.рт.ст., средний 3 мм.рт.ст. (рис. 5, в).

Легочная артерия: 24 мм (не расширена), кровоток по ДПК ламинарный.

Правое предсердие: 37 × 57 мм (не увеличено).

Правый желудочек: приносящий тракт 25 мм, не увеличен, передняя стенка: толщина 5 мм, систолическое давление в правом желудочке в норме.

Трикуспидальный клапан: движение створок разнонаправленное, степень регургитации 1,5.

Межжелудочковая перегородка: характер движения правильный, толщина в диастолу 10 мм.

Гемодинамические данные: ударный объем 88 мл, фракция выброса 66%, по Симпсону 56%, минутный объем сердца 6,7 л/мин.

Заключение: размеры левого предсердия увеличены. Толщина миокарда ЛЖ в норме. Зон а- и гипокинеза в ЛЖ не выявлено. Митральная регургитация I степени (узкая струя). Трикуспидальная регургитация 1,5 степени. Сбросов крови нет. Сократительная функция ЛЖ в норме. Признаки атеросклероза восходящей аорты. По сравнению с исследованием от 18.04.17 положительная динамика (уменьшились размеры левых полостей сердца).

Пациентка выписана с рекомендациями проведения эхокардиографического исследования через 1 мес. Длительность приема антикоагулянтов 3 мес под контролем МНО.

Таким образом, ЭхоКГ является эффективным методом диагностики, помогающим на основании анатомии

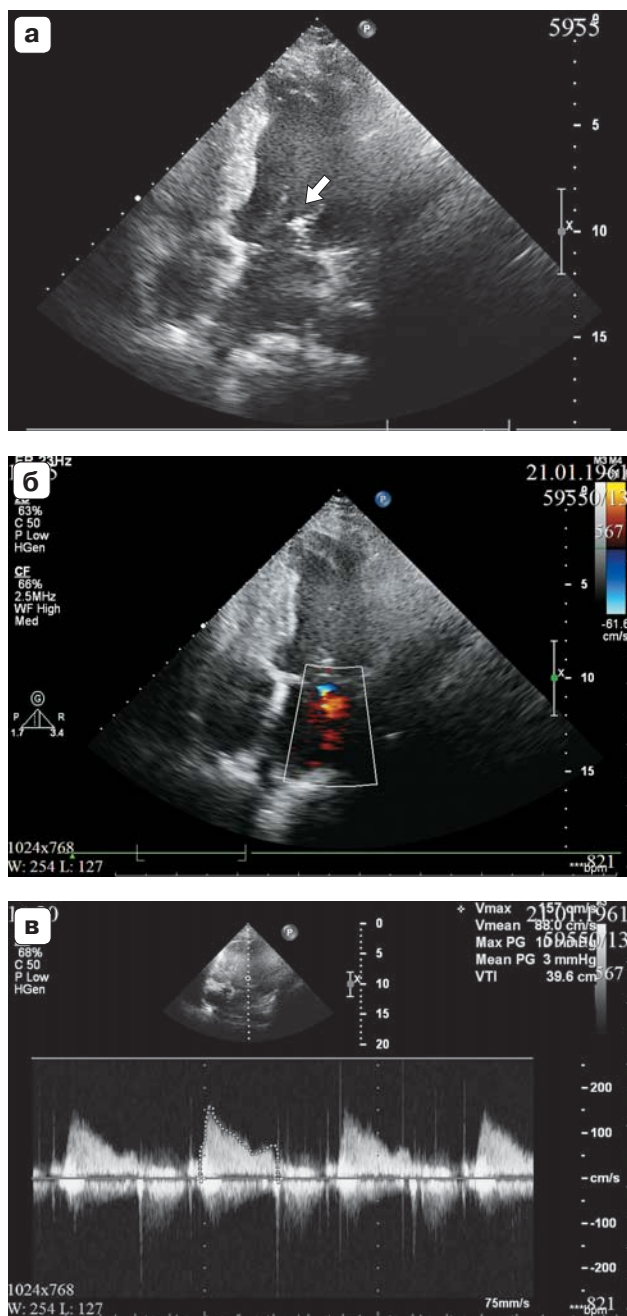



Рис. 5. УЗ-изображения сердца на 14-е сутки после оперативного вмешательства. а – нео хорда (указана стрелкой); б – узкая струя митральной регургитации; в – градиент на МК.

чески точных дооперационных данных о состоянии структур сердца при пролапсе МК предсказать возможные гемодинамические последствия, что имеет важное значение в определении тактики оперативного вмешательства. Чреспищеводная ЭхоКГ выполняется как во время клапаносберегающей корректирующей операции, так и после нее для контроля результатов и диагностики осложнений.

До проведения основного этапа операции по данным ЭхоКГ оценивают функцию МК. В послеоперационном периоде определяют состоятельность проведенной пластики МК (движение створок, наличие резидуальной регургитации, градиент давления на МК, сократительную функцию ЛЖ). Вся эта информация дает возможность кардиохирургам при возникновении экстренной ситуации провести срочную хирургическую коррекцию.

Выполнение ЭхоКГ в раннем послеоперационном периоде позволяет оценить гемодинамические результаты и анатомо-функциональное состояние сердца.

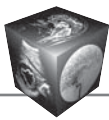
Заключение

В настоящее время хирургия МК развивается в направлении реконструктивных и пластических операций, что позволяет сохранить функциональную анатомию клапана, избежать длительного приема антикоагулянтных препаратов и добиться хороших ближайших и отдаленных результатов. Успешная коррекция митральной недостаточности при ПМК требует понимания поражения и многокомпонентного подхода к реконструкции клапана. В случае наличия сочетания патологии МК и фибрилляции предсердий у данной категории больных возможно проведение одномоментной абляции аритмогенного субстрата фибрилляции предсердий.

Детальная квалифицированная эхокардиографическая оценка всех структур МК (фиброзное кольцо, створки МК по сегментам, подклапанные структуры, строение хордального аппарата, папиллярных мышц) дает необходимую информацию для реконструктивной пластической коррекции МК с выбором на дооперационном этапе метода, наиболее оптимального для конкретного пациента, а в послеоперационном периоде позволяет оценить гемодинамические результаты оперативного вмешательства в динамике.

Список литературы

1. Флаксампф Ф.А. Курс эхокардиографии: Пер. с нем. под общей ред. акад РАН, проф. В.А. Сандрикова. М.: МЕДпресс-информ, 2016. 328 с.
2. Практическая эхокардиография: руководство по эхокардиографической диагностике; Под ред. Франка А. Флаксампфа: Пер. с нем. под общей ред. акад. РАН, проф. В.А. Сандрикова. 2-е изд. М.: МЕДпресс-информ, 2013. 872 с.
3. Райдинг Э. Эхокардиография. Практическое руководство: Пер. с англ. 4-е изд. М.: МЕДпресс-информ, 2016. 280 с.
4. Мухарлямов Н.М., Нарузбаева А.М., Бочкова Д.Н. Пролапс митрального клапана (клинические варианты). *Терапевтический архив*. 1981; 53 (1): 72–77.
5. Gilon D., Buonanno F.S., Joffe M.M., Leavitt M., Marshall J.E., Kistler J.P., Levine R.A. Lack of Evidence of an Association between Mitral-Valve Prolapse and Stroke




- in Young Patients. *N. Engl. J. Med.* 1999; 341: 8–13. DOI: 10.1056/NEJM199907013410102.
6. Шиллер Н., Осипов М.А. Клиническая эхокардиография. 2-е изд. М.: Практика, 2005: 138–140.
 7. Marks A.R., Choong C.Y., Sanfilippo A.J., Ferré M., Weyman A.E. Identification of high-risk and low-risk subgroups of patients with mitral-valve prolapse. *N. Engl. J. Med.* 1989; 320 (16): 1031–1036.
 8. Журавлева Л.В., Лопина Н.А., Кузнецов И.В., Лопин Д.А., Крамаренко И.А., Суманова И.А. Острый отрыв хорды задней створки митрального клапана у пациентки пожилого возраста с артериальной гипертензией и ишемической болезнью сердца. *Сердце и судини.* 2015; 4: 16–21.
 9. Hall S.A., Brickner M.E., Willet D.L., Irani W.N., Afridi I., Graybirt P.A. Assessment of mitral regurgitation severity by Doppler color flow mapping of the vena contracta. *Circulation.* 1997; 95: 636–642.
 10. Tribouilloy C.M., Enriquez-Sarano M., Bailey Kent R., Seward James B., Tajik A.J. Assessment of Severity of Aortic Regurgitation Using the Width of the Vena Contracta: A Clinical Color Doppler Imaging Study. *Circulation.* 2000; 102: 558–564. DOI: 10.1161/01.CIR.102.5.558.
 11. Cheitlin M.D., Armstrong W.F., Aurigemma G.P., Beller G.A., Bierman F.Z., Davis J.L., Douglas P.S., Faxon D.P., Gillam L.D., Kimball T.R., Kussmaul W.G., Pearlman A.S., Philbrick J.T., Rakowski H., Thys D.M. ACC/AHA/ASE 2003 Guideline Update for the Clinical Application of Echocardiography: Summary Article. A Report of the American College of Cardiology/American Heart Association Task Force on Practice Guidelines (ACC/AHA/ASE Committee to Update the 1997 Guidelines for the Clinical Application of Echocardiography). *J. Am. Soc. Echocardiogr.* 2003; 16 (10): 1091–1109.
 12. Скопин И.И., Цискаридзе И.М., Алексанян Г.Г., Данилов Г.В. Коррекция пролапса митрального клапана при сочетанной врожденной и дегенеративной патологии. *Грудная и сердечно-сосудистая хирургия.* 2013; 2: 19–23.
 13. Сачков А.С., Муратов Р.М., Вельский В.В. Техника создания неохорд с возможностью изменения их длины в ходе операции. Экспериментальное обоснование и первый опыт клинического применения. *Грудная и сердечно-сосудистая хирургия.* 2014; 4: 45–48.
 14. Falk V., Seeburger J., Czesla M., Borger M.A., Willigie J., Kuntze T., Doll N., Borger F., Perrier P., Mohr F.W. How does the use of polytetrafluoroethylene neochordae for posterior mitral valve prolapse (loop technique) compare with leaflet resection? A prospective randomized trial. *J. Thorac. Cardiovasc. Surg.* 2008; 136 (5): 1205. DOI: 10.1016/j.jtcvs.2008.07.028.
 15. Джорджия Р.К., Мухарямов М.Н. Современное состояние проблемы хирургического лечения митральной недостаточности. *Казанский медицинский журнал.* 2011; 92 (1): 116–120.
 16. Ngaage D.L., Schaff H.V., Mullany C.J., Sundt III T.M., Dearani J.A., Barnes S., Daly R.C., Orszulak, T.A. Does preoperative atrial fibrillation influence early and late outcomes of coronary artery bypass grafting? *J. Thorac. Cardiovasc. Surg.* 2007; 133 (1): 182–189.
 17. Cox J.L. The surgical treatment of atrial fibrillation. IV. Surgical technique. *Ibid.* 1991; 101: 584–592.
 18. Махалдиани З.Б., Нефтялиев И.М. Эволюция и современное состояние вопроса хирургического лечения

фибрилляции предсердий. Часть 1. Радиочастотная и микроволновая абляция и криоабляция. *Анналы аритмологии.* 2011; 8 (3): 31–38.

References

1. Flakskampf F.A. Echocardiography course. Trans. from germ. Gen. ed. V.A. Sandrikov. M.: MEDpress-inform, 2016. 328 p. (In Russian)
2. Practical echocardiography: guide to echocardiographic diagnostics. Ed. Frank A. Flakskampf. Trans. from germ. Gen. ed. V.A. Sandrikov. M.: MEDpress-inform, 2013. 872 p. (In Russian)
3. Rayding E. Echocardiography. Practical guidance. Trans. from english. 4th ed. M.: MEDpress-inform, 2016. 280 p. (In Russian)
4. Mukharlyamov N.M., Naruzbayeva A.M., Bochkova D.N. Prolaps of the mitral valve (clinical options). *Terapevticheskiy arkhiv.* 1981; 53 (1): 72–77. (In Russian)
5. Gilon D., Buonanno F.S., Joffe M.M., Leavitt M., Marshall J.E., Kistler J.P., Levine R.A. Lack of Evidence of an Association between Mitral-Valve Prolapse and Stroke in Young Patients. *N. Engl. J. Med.* 1999; 341: 8–13. DOI: 10.1056/NEJM199907013410102.
6. Schiller N., Osipov M.A. Clinical echocardiography. 2nd ed. M.: Practice, 2005: 138–140. (In Russian)
7. Marks A.R., Choong C.Y., Sanfilippo A.J., Ferré M., Weyman A.E. Identification of high-risk and low-risk subgroups of patients with mitral-valve prolapse. *N. Engl. J. Med.* 1989; 320 (16): 1031–1036.
8. Zhuravleva L.V., Lopina N.A., Kuznetsov I.V., Lopin D.A., Kramarenko I.A., Sumanova I.A. An acute abruption of a chorda of the mitral valve posterior leaflet at the patient of advanced age with arterial hypertension and coronary heart disease. *Serdtsse i sudini.* 2015; 4: 16–21. (In Russian)
9. Hall S.A., Brickner M.E., Willet D.L., Irani W.N., Afridi I., Graybirt P.A. Assessment of mitral regurgitation severity by Doppler color flow mapping of the vena contracta. *Circulation.* 1997; 95: 636–642.
10. Tribouilloy C.M., Enriquez-Sarano M., Bailey Kent R., Seward James B., Tajik A.J. Assessment of Severity of Aortic Regurgitation Using the Width of the Vena Contracta: A Clinical Color Doppler Imaging Study. *Circulation.* 2000; 102: 558–564. DOI: 10.1161/01.CIR.102.5.558.
11. Cheitlin M.D., Armstrong W.F., Aurigemma G.P., Beller G.A., Bierman F.Z., Davis J.L., Douglas P.S., Faxon D.P., Gillam L.D., Kimball T.R., Kussmaul W.G., Pearlman A.S., Philbrick J.T., Rakowski H., Thys D.M. ACC/AHA/ASE 2003 Guideline Update for the Clinical Application of Echocardiography: Summary Article. A Report of the American College of Cardiology/American Heart Association Task Force on Practice Guidelines (ACC/AHA/ASE Committee to Update the 1997 Guidelines for the Clinical Application of Echocardiography). *J. Am. Soc. Echocardiogr.* 2003; 16 (10): 1091–1109.
12. Skopin I.I., Tsiskaridze I.M., Aleksanyan G.G., Danilov G.V. Correction of the mitral valve prolapse at the combined congenital and degenerate pathology. *Grudnaya i serdечно-sosudistaya khirurgiya.* 2013; 2: 19–23. (In Russian)
13. Sachkov A.S., Muratov R.M., Velsky V.V. Technology of creation of neochordas with a possibility of change of their length during operation. Experimental justification and



- first experience of a clinical use. *Grudnaya i serdechno-sosudistaya khirurgiya*. 2014; 4: 45–48. (In Russian)
14. Falk V., Seeburger J., Czesla M., Borger M.A., Willigie J., Kuntze T., Doll N., Borger F., Perrier P., Mohr F.W. How does the use of polytetrafluoroethylene neochordae for posterior mitral valve prolapse (loop technique) compare with leaflet resection? A prospective randomized trial. *J. Thorac. Cardiovasc. Surg.* 2008; 136 (5): 1205. DOI: 10.1016/j.jtcvs.2008.07.028.
 15. Dgorgikia R.K., Mukharyamov M.N. The current state of the problem of surgical treatment of mitral insufficiency. *Kazanskiy Meditsinskiy Zhurnal*. 2011; 92 (1): 116–120. (In Russian)
 16. Ngaage D.L., Schaff H.V., Mullany C.J., Sundt III T.M., Dearani J.A., Barnes S., Daly R.C., Orszulak, T.A. Does preoperative atrial fibrillation influence early and late outcomes of coronary artery bypass grafting? *J. Thorac. Cardiovasc. Surg.* 2007; 133 (1): 182–189.
 17. Cox J.L. The surgical treatment of atrial fibrillation. IV. Surgical technique. *Ibid.* 1991; 101: 584–592.
 18. Makhaldiani Z.B., Neftialiev I.M. Evolution and the current state of the issue of surgical treatment of atrial fibrillation. Part 1. Radiofrequency and microwave ablation and cryoablation. *Annaly arrhythmologii*. 2011; 8 (3): 31–38. (In Russian)

Поступила в редакцию 3.02.2017.
Принята к печати 20.02.2017.

Received on 3.02.2017.
Accepted for publication on 20.02.2017.