

REPORTE DE CASO Y REVISIÓN DE LA LITERATURA

Revista Facultad de Salud - RFS - Julio - Diciembre de 2012;4-2:87-97

LINFOHISTIOCITOSIS HEMOFAGOCÍTICA

Hemophagocytic lymphohistocytosis

Jhon Ferney Cerquera Rojas¹, Liliana del Pilar Lozano Macías²,
Doris Martha Cecilia Salgado³

Recibido: 31 de mayo de 2012 - Aceptado: 23 de noviembre de 2012

Resumen

El síndrome hemofagocítico, considerado como una entidad poco frecuente, de etiología multifactorial, y cuya presentación es la de un cuadro grave y de alta letalidad, ofrece dificultades en la aproximación diagnóstica temprana.

Se presenta el caso de un niño de 26 meses de edad, con síndrome febril prolongado asociado a pancitopenia y visceromegalias (hepatoesplenomegalia) rápidamente crecientes en el curso de la evolución. Durante la hospitalización requiere varias transfusiones de hemoderivados sin mejoría. Se descartan enfermedades infecciosas como toxoplasmosis, citomegalovirus, SIDA, hepatitis B y sífilis, al igual que etiología linfoproliferativa. Se usan herramientas de laboratorio que orientan el diagnóstico a linfocitosis hemofagocítica secundaria a infección por Virus Epstein-Barr, y recibe tratamiento con Inmunoglobulina y esteroides con evolución satisfactoria.

Es importante considerar dentro de las causas de síndrome febril prolongado, patologías como la linfocitosis hemofagocítica, secundaria a agentes comunes en nuestro medio como el Epstein Barr virus.

Palabras clave: linfocitosis, Virus Epstein Barr, fiebre prolongada, pancitopenia, hepatoesplenomegalia.

Abstract

Hemophagocytic syndrome is a rare clinical entity whose early diagnose is difficult to establish. It has a multifactorial etiology and its presentation is that of a severe and highly fatal disease.

This is a 26-month child case report, with prolonged fever associated with pancytopenia and organomegaly rapidly growing during the patient's progress. Several hemoderivatives transfusions were performed without improvement. Infectious diseases such as toxoplasmosis, cytomegalovirus, HIV, hepatitis B and syphilis, as well as myelo or lymphoproliferative diseases were discarded. Diagnosis from secondary hemophagocytic lymphohistocytosis to infection by Epstein-Barr virus was established and treated with intravenous immunoglobulin and steroids with satisfactory outcome.

¹ Residente de Pediatría,
Universidad
Surcolombiana,
Hospital Universitario
de Neiva, Neiva,
Colombia.

² Pediatra,
Hospital Universitario
de Neiva.
Docente Medicina,
Universidad
Surcolombiana,
Neiva, Colombia.

³ Director Servicio
Infectología, Hospital
Universitario de Neiva.
Docente Medicina,
Universidad
Surcolombiana,
Neiva, Colombia.

Correspondencia:
jhofecero@hotmail.com

Hemophagocytic lymphohistiocytosis secondary to common agents in our environment like infection by the Epstein-Barr virus needs to be considered among the causes of prolonged fever.

Keywords: *lymphohistiocytosis, Epstein Barr virus, prolonged fever, pancytopenia, hepatosplenomegaly.*

INTRODUCCIÓN

La linfocitosis hemofagocítica (HLH) o también conocida como síndrome hemofagocítico, es una condición de respuesta inflamatoria exagerada mediada por una proliferación descontrolada de linfocitos e histiocitos activados por citocinas.

Existen criterios clínicos, de laboratorio e histopatológicos para establecer el diagnóstico de esta enfermedad, de la cual hay dos tipos, la genética o primaria, y la adquirida, secundaria a infecciones, neoplasias y enfermedades reumatológicas.

CASO CLÍNICO

Paciente masculino de 26 meses de edad, con cuadro febril de 2 semanas de evolución quien inicialmente fue ingresado en el Hospital de Florencia (Caquetá) con impresión diagnóstica de Dengue, observando anemia, leucopenia, y trombocitopenia progresivas asociadas a persistencia de la fiebre. Después de 7 días hospitalarios refieren palidez cutánea, hepatomegalia y soplo cardíaco, por lo cual toman paraclínicos que reportan hemoglobina de 6,93, deciden transfusión de glóbulos rojos empaquetados y remiten a III nivel para descartar endocarditis.

ANTECEDENTES

Es procedente de área rural de Putumayo, vivienda de bahareque con acueducto, sin

alcantarillado, cocinan con leña. Como único antecedente patológico, cuenta con una hospitalización 2 meses antes del ingreso, durante 10 días por cuadro febril prolongado asociado a pancitopenia (anemia, trombocitopenia y leucopenia con neutropenia), recibió tratamiento con antibióticos con mejoría clínica y paraclínica al egreso. Esquema de vacunación completo, desarrollo psicomotor acorde a la edad. Padres no consanguíneos, sin antecedentes patológicos familiares relacionados.

EXAMEN FÍSICO DE INGRESO A HOSPITAL UNIVERSITARIO HERNANDO MONCALEANO PERDOMO DE NEIVA (HUHMP)

PA: 115/61, FC: 139 lpm, FR: 20 rpm, T: 38,6 °C, SO2: 98%, PESO: 10 Kg.

Como positivo: palidez mucocutánea; ruidos cardíacos rítmicos, con soplo sistólico grado II/VI audible en todos los focos de mayor intensidad en foco tricuspídeo; hígado a 5 cm debajo del reborde costal derecho y polo esplénico palpable, no dolorosos; extremidades sin edemas, pulsos periféricos presentes con buena intensidad, llenado capilar menor de 3 segundos; adenopatías múltiples no dolorosas, epitroclear izquierda de 1 cm, cervicales anteriores e inguinales bilaterales menores de 1 cm; irritable, sin déficit motor ni sensitivo.

Se hace impresión diagnóstica de: síndrome febril prolongado a estudio, síndrome hepatoesplénico a estudio, pancitopenia a estudio.

Dentro de los exámenes de laboratorio realizados se evidencia: anemia con RDW aumentado, leucopenia con neutropenia, trombocitopenia, PCR positiva, TGO, LDH y TPT por encima de lo normal para la edad e hipoalbuminemia. Los cultivos (hemocultivos y urocultivo) y las serologías para sífilis, HIV, Toxoplasma, Citomegalovirus (CMV), Hepatitis A y Hepatitis B son reportados negativos. La ecografía abdominal y el aspirado-biopsia de médula ósea son informados como normales.

Se muestra el seguimiento paraclínico durante la hospitalización en la tabla 1.

El paciente permanece una semana febril, con hepatomegalia y mayor esplenomegalia; aumentan la anemia y la trombocitopenia, se trasfunde. Se sospecha proceso infeccioso de origen bacteriano y se inicia Cefotaxime.

El ecocardiograma muestra derrame pericárdico grado II. La evolución continua tórpida, sin respuesta a la terapia antibiótica instaurada y con mayor deterioro de su condición.

Durante la segunda semana se obtienen resultados normales para inmunoglobulinas séricas, complemento, anticuerpos antiDNA y 3 baciloscopias en jugo gástrico negativas. La serología para Virus de Epstein-Barr (EBV) resultó positiva (12,4 UI/ml).

El niño permanece febril, aumentan la hepatomegalia y la esplenomegalia. Se sospecha síndrome hemofagocítico secundario a infección por EBV, por lo cual se solicitan perfil lipídico que muestra hipertrigliceridemia (629 mg/dl, V.N. 30-99 mg/dl) y ferritina sérica elevada (> 1500 ng/ml, V.N. 7-140 ng/ml). Se practican aspirados de médula ósea y esplénico en los cuales se evidencian hemofagocitos. Hace mayor anemia por lo cual es necesario transfundir nuevamente.

El día 11 de hospitalización se inicia tratamiento con inmunoglobulina G (1 gr/Kg/día) y dexametasona IV (0,5 mg/Kg) con diagnóstico de síndrome hemofagocítico secundario a infección por virus de Epstein-Barr.

El día 13 de hospitalización desaparece la fiebre, 3 días después se hace evidente la disminución de las visceromegalias y un día después el hemograma de control muestra mejoría de la anemia, con normalización de recuento de leucocitos y diferencial, al igual que disminución de la trombocitopenia (Figura 1).

El paciente permanece una semana asintomático, la hepatomegalia y la esplenomegalia descienden progresivamente, el esteroide se pasa a vía oral y se procede el día 30 a dar egreso con hígado a 3 cm y bazo a 2 cm por debajo del reborde costal.

La evolución del cuadro febril y visceromegalias se muestran en la figura 2.

Se controla por consulta externa a los 8 días y al mes, encontrando al niño asintomático, con disminución de las visceromegalias y parámetros analizados en laboratorio estables.

LINFOHISTIOCITOSIS HEMOFAGOCITICA (HLH)

La linfocitosis hemofagocítica (HLH) es un síndrome inflamatorio potencialmente fatal que se presenta con fiebre alta prolongada, hepatoesplenomegalia y hallazgos de laboratorio característicos.

Puede ser primaria (genética), o secundaria (adquirida) a infecciones graves, enfermedad maligna, o condición reumatológica. Independientemente de la etiología, se desencadenan las mismas características inflamatorias, y en ausencia de antecedentes familiares claros, se hace difícil su diferenciación entre primaria y secundaria.

La incidencia se estima en aproximadamente 1,2 casos por 1.000.000 personas por año, seguramente la incidencia real sea mayor⁽²⁾.

Fisiopatológicamente la HLH se describe mejor como una respuesta inflamatoria sistémica que incluye tres procesos básicos:

- Hiperactivación de linfocitos T CD8+ y macrófagos.
- Proliferación e infiltración de estas células en diversos órganos.
- Hipercitocinemia.

El deterioro de la actividad de las células NK se ha observado con mucha frecuencia tanto en las formas primarias y secundarias de HLH, pero estudios de la función NK normales no descartan HLH⁽³⁾. Esta deficiencia puede

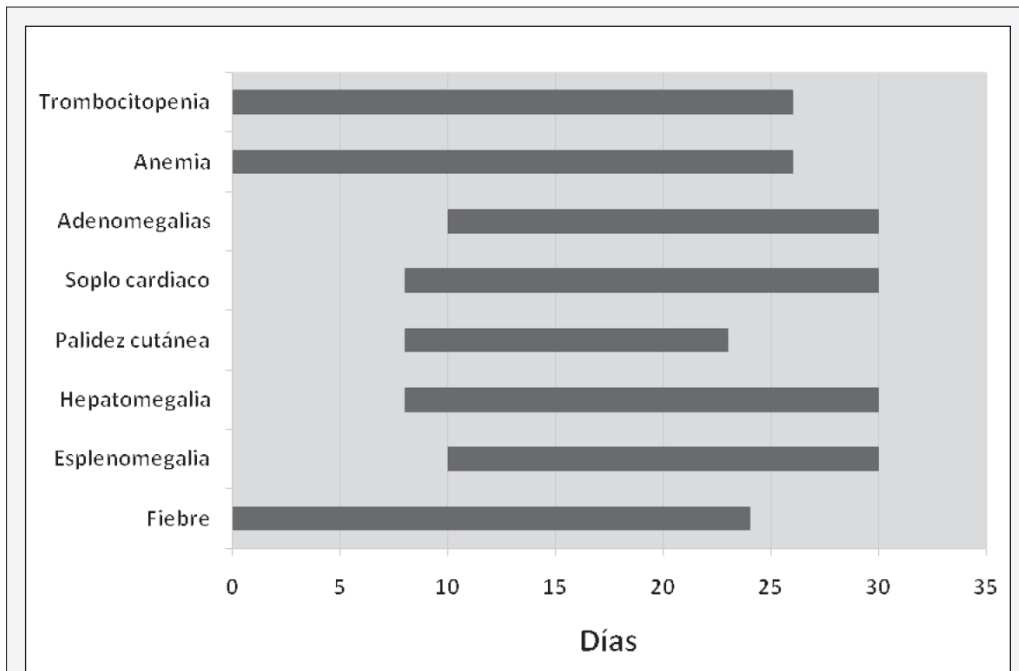


Figura 1. Hallazgos persistentes del cuadro clínico.

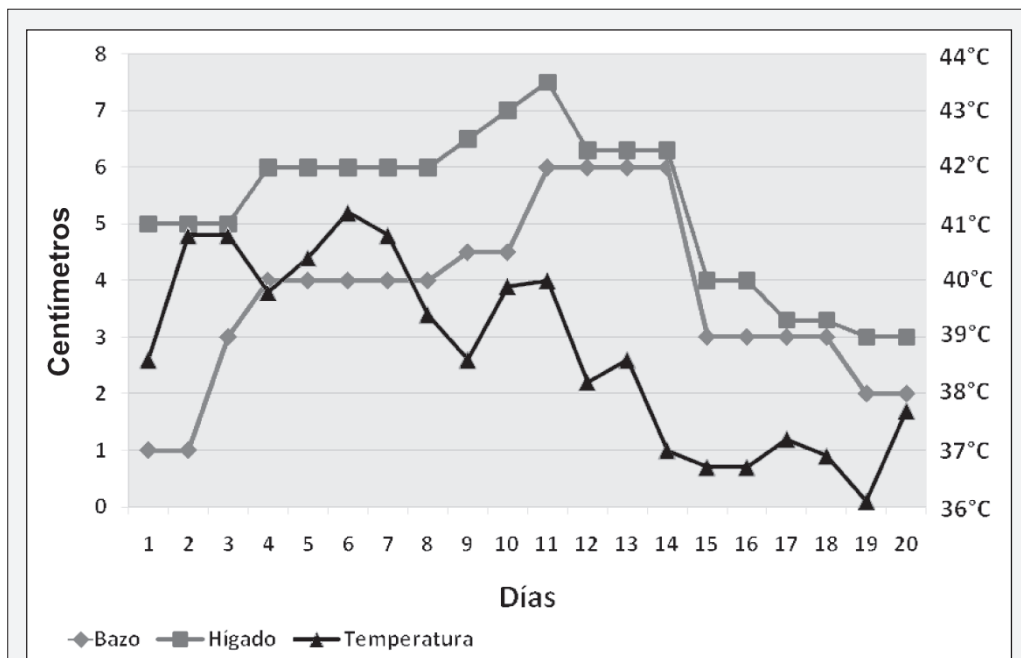


Figura 2. Evolución de las visceromegalias y la fiebre.

Tabla 1. Seguimiento paraclínico durante la hospitalización.

Fecha	Enero 25	Enero 29	Enero 31	Febrero 2	Febrero 4	Febrero 6	Febrero 8	Febrero 11	Febrero 16	Valores Normales (V.N)
Examen										
Hemoglobina (gr/dl)	8.51	6.93	10.4	8.4	7.9	6.6	8.2	4.5	10.4	10,7 - 13,8
Hematocrito (%)	27.5	22.4	30.6	24.7	23.4	19.1	23.6	12.5	29,6	32 - 40
Leucocitos (x mm ³)	2.170	2.710	3.500	4.400	5.600	5.400	3.200	5.100	6.600	5.500 - 18.000
Neutrófilos (x mm ³)	881	932	1.438	1.592	1.293	1.236	611	831	1.551	2.000 - 7.000
Linfocitos (x mm ³)	1.206	1.476	1.935	2.556	4.065	3.963	2.438	4.059	4.045	3.000 - 10.000
Monocitos (x mm ³)	39	238	112	228	224	172	144	153	970	285- 500
Eosinófilos (x mm ³)	17	21	3	4	5	5	0	0	6	< 350
Plaquetas (x mm ³)	32.000	20.000	14.000	35.000	38.000	30.000	25.000	24.000	92.000	150.000 -400.000
Gota gruesa	Negativa					Negativa				Negativa
PCR (mg/dl)	112		25.1	21.2	38.000	19.7	16.4			< 6
TGO (mU/ml)			139	159			504	237		10 - 50
TGP (mU/ml)			25	25			55	62		5 - 45
Bilirrubinas (mg/dl)				0,1						0,2 - 1
Proteínas totales (g%)			5.6					5.8		6,0 - 8,8
Albumina (g/dl)			2.4					2.1		3,9 - 5
LDH (U/L)			2.384				5.830			150 - 300
VSG (mm/h)			27			31				0 - 10
TP (seg)			16.5			22.2	22.9			13,5
INR			1.3			1.63	1.69			0.8 - 1.2
TPT (seg)			39.9			46.4	50.9			28,1

PCR: Proteína C reactiva, BUN: Nitrogeno ureico sanguíneo, TGO: Transaminasa glutamicooxalacética, TGP: Transaminasa glutamicopirúvica, LDH: Deshidrogenasa láctica, VSG: Velocidad de sedimentación globular, TP: Tiempo de protrombina, TPT: Tiempo parcial de tromboplastina.

o no persistir después de la resolución clínica en aquellos pacientes con HLH secundaria⁽⁴⁾.

Los hallazgos de HLH pueden ser explicados por las altas concentraciones de citoquinas inflamatorias^(5,6), y la infiltración de los órganos por linfocitos activados e histiocitos: La fiebre es inducida por la interleucina-1 y la interleucina-6. La pancitopenia es la consecuencia de los altos niveles del factor de necrosis tumoral alfa (TNF α) e interferón γ , más que de la hemofagocitosis. El TNF α inhibe una lipoproteína-lipasa que conduce a elevados niveles de triglicéridos. Los macrófagos activados no sólo secretan ferritina sino también activador del plasminógeno, lo que resulta en niveles altos de plasmina e hiperfibrinólisis. Los linfocitos activados son la fuente de las altas concentraciones de la cadena α del receptor soluble de la interleucina-2. La hepatomegalia, el aumento de las enzimas hepáticas y de la bilirrubina, así como los síntomas neurológicos, son consecuencia de la infiltración por linfocitos activados e histiocitos^(3,7). La intensidad de su interrelación es responsable de las manifestaciones clínicas y de la severidad de la presentación de HLH⁽¹⁾.

Todas las alteraciones genéticas asociadas a HLH afectan a proteínas implicadas en la vía de exocitosis citolíticas, o a la proteína efectora perforina, alterando el papel crítico de esta vía en el control de la respuesta inmune frente a infección⁽¹⁾.

HLH genética (primaria): se hereda como un rasgo autosómico recesivo o de forma ligada al cromosoma X y puede dividirse en dos subgrupos:

HLH familiar (FHLH): En la que el síndrome clínico de HLH es la única manifestación.

Otras deficiencias inmunes como: Síndrome de Chédiak-Higashi (CHS-1), síndrome de Griscelli (GS-2) y síndrome linfoproliferativo ligado a cromosoma X (XLP); que tienen características clínicas distintivas, aunque frecuentemente desarrollan HLH.

En FHLH la aparición de la enfermedad está por debajo de un año de edad en el 70-

80% de los casos^(5,8), sin embargo, varios casos de inicio tardío en la adolescencia e incluso la edad adulta se han publicado^(5,9).

Dentro de las herramientas útiles para el diagnóstico de estas formas primarias tenemos: historia familiar, determinación de perforina, evaluación de la capacidad de degranulación de linfocitos T CD8+ y células NK y diagnóstico genético (Figura 3).

El diagnóstico de las formas primarias es esencial ya que la mayoría de los pacientes sufren una muerte temprana a menos que se realice un trasplante de progenitores hematopoyéticos, que es el único tratamiento curativo disponible. Sin tratamiento se conduce a una sostenida neutropenia y muerte por infecciones bacterianas y fúngicas o falla multiorgánica⁽⁵⁾. Antes de la iniciación de los modernos regímenes terapéuticos, la tasa de supervivencia de los niños con FHLH a 1 año se acercaba a 0% y luego de su inicio ascendió a más del 60%⁽¹⁾.

HLH adquirida (secundaria): Puede ocurrir en cualquier grupo de edad. Fue descrita por primera vez por Risdall y col. en adultos con una infección viral posterior a un trasplante de órgano^(5,10). Posteriormente quedó claro que la mayoría de los pacientes no tenían defecto inmunológico subyacente y que los agentes no virales tales como bacterias, hongos y protozoos también podrían desencadenar HLH^(5,11). En consecuencia el término de síndrome hemofagocítico asociado a virus (VAHS) fue sustituido por el término síndrome hemofagocítico asociado a infección (IAHS) (Figura 3).

Los principales agentes desencadenantes del IAHS son los virus del grupo herpes, especialmente Virus Epstein-Barr (EBV) y Citomegalovirus (CMV), pero también puede ser desencadenado por VIH, Varicela-zoster, Herpes simple, Herpes virus 6, Influenza, Parainfluenza, Sarampión, Rubeola, Arbovirus, Adenovirus, Parvovirus y Dengue.

Dentro de las causas bacterianas las más frecuentes son tuberculosis (TBC) miliar y

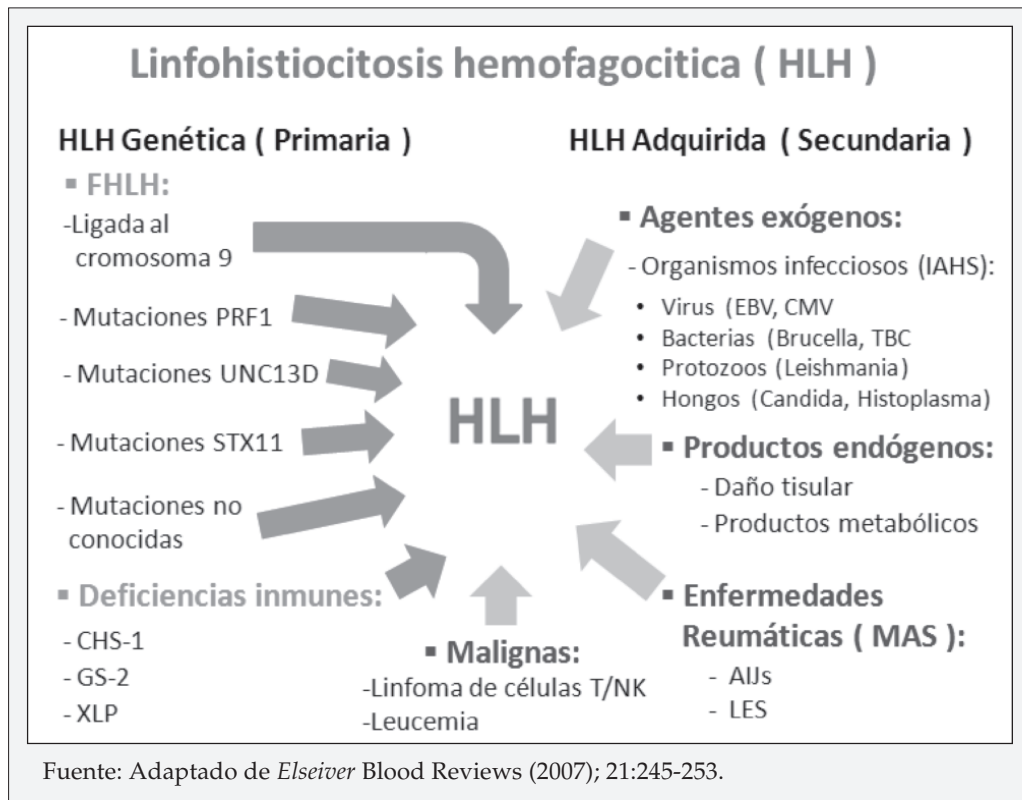


Figura 3. Clasificación y condiciones subyacentes más frecuentes en HLH.

brucelosis, pero también lo pueden desencadenar gérmenes como *Salmonella*, *Haemophilus*, *Serratia*, *Neumococo*, *Estafilococo*, *Legionella* y bacilos entéricos Gram negativos. De las causas fúngicas las más frecuentes son *Cándida*, *Histoplasma* y *Criptococo*. La causa parasitaria más frecuente en Pediatría es la *Leishmania*, pero también lo pueden producir el *Toxoplasma* y la *Babesia*^(5,12,13).

La identificación de un organismo infeccioso no ayuda a discriminar entre las formas genética y adquirida de HLH, ya que la mayoría de episodios de HLH genética también son desencadenados por infecciones^(5,14).

HLH adquirida asociada con enfermedades malignas, especialmente linfomas (síndrome hemofagocítico asociado a linfoma: LAHS), se ha informado sobre todo en adultos en donde la HLH puede desarrollarse antes o durante el tratamiento, asociado a una infección o sin un factor desencadenante conocido^(5,15).

Curiosamente, en pacientes con LAHS de Japón, el genoma del EBV se detectó sólo en raras ocasiones en pacientes con Linfoma de células B pero estaba presente en más del 80% de los pacientes con Linfoma de células T/NK^(5,16).

Una mortalidad del 50% se informó para casos adquiridos en niños^(5,11). El pronóstico en adultos parece ser peor, sobre todo en LAHS^(5,17,18).

Síndrome de activación de macrófagos (MAS): Es una forma especial de HLH que se produce en niños y adultos con enfermedades autoinmunes, especialmente durante el inicio sistémico de artritis idiopática juvenil (AIJs), lupus eritematoso sistémico (LES) y enfermedad de Still del adulto^(5,19,20). Se estima que el MAS ocurre hasta en un 7% de los pacientes con AIJs y la mortalidad es de 10-20%^(5,21).

CARACTERÍSTICAS CLÍNICAS

Las características descritas con mayor frecuencia son fiebre prolongada (> 7 días) y hepatoesplenomegalia^(22,23); se acompaña además de anemia generalmente severa, linfadenopatía, sangrado, ascitis, edema, diarrea, infiltrados pulmonares y derrames pleurales^(1,24), al igual que ictericia.

Las manifestaciones dermatológicas van desde erupciones maculopapulares hasta eritrodermia generalizada^(1,25).

Algunas alteraciones neurológicas descritas son la parálisis de los nervios craneales, convulsiones y disminución del nivel de conciencia, siendo un factor de mal pronóstico^(1,26).

También se han descrito pacientes con HLH cuya presentación clínica es una insuficiencia hepática aguda o una falla multiorgánica^(1,27).

DATOS DE LABORATORIO

Los hallazgos a nivel de laboratorio incluyen:

- Pan o bicitopenias.

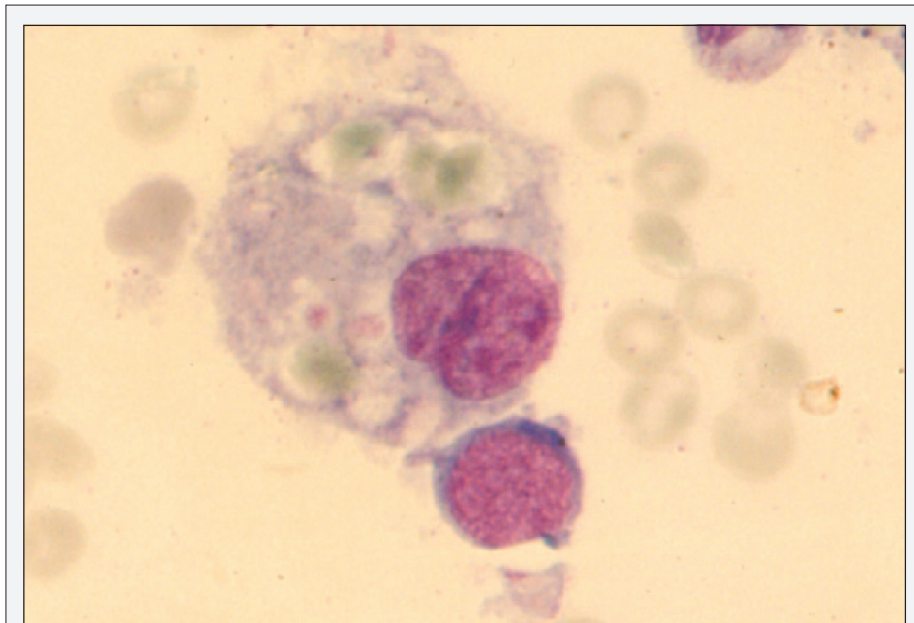
- Aumento de los triglicéridos.
- Hiperferritinemia.
- Disfunción hepática.
- Hipoalbumemia.
- Hiponatremia.
- Hipoglucemia.
- Hiperbilirrubinemia conjugada.

Las citopenias clásicamente no responden bien a las transfusiones, confirmando un aumento de consumo primordialmente, aunque la falta de producción, también es un componente.

Entre las anomalías en la coagulación son frecuentes la hipofibrinogenemia y dímero D elevado.

El examen inicial de médula ósea revela sólo una pequeña y variable cantidad de hemofagocitosis en la mayoría de los pacientes con HLH, de tal forma que aspirados en serie suelen ser de utilidad (Figura 4)^(1,28).

Si no se demuestra hemofagocitosis, no se descarta el diagnóstico de HLH (primaria o secundaria). También puede encontrarse hemofagocitosis en bazo, hígado, ganglios linfáticos y sistema nervioso central.



Fuente: *Elsevier Blood Reviews* (2007); 21:245-253.

Figura 4. Histiocito con fagocitosis de eritrocitos y plaquetas.

Las anomalías del líquido cefalorraquídeo incluyen pleocitosis, aumento de proteínas y en más de la mitad de los pacientes se encuentra hemofagocitosis^(1,2,23,26).

Indicadores de hipercitocinemia, específicamente niveles elevados de IL-2R α soluble (marcador de las células T activadas), también han demostrado ser útiles en el diagnóstico^(1,29,30).

DIAGNÓSTICO

La Sociedad de Histiocitosis presento las directrices para el diagnóstico de HLH en 1991, y las actualizo en 2004 para reflejar los nuevos conocimientos^(1,31).

TRATAMIENTO

El tratamiento de HLH debe centrarse en tres objetivos principales:

- La supresión del estado hiperinflamatorio atacando los linfocitos T CD8+ activados y las células presentadoras de antígenos (APCs).
- El tratamiento de cualquier desencadenante existente, y,
- En caso de FHLH, trasplante de progenitores hematopoyéticos^(1,30,32).

Actualmente para el tratamiento de los pacientes que se ajustan a los criterios diagnósticos de HLH (Tabla 2), se recomienda el protocolo HLH-2004 que consiste en terapia de combinación con dexametasona, etopósido y ciclosporina A, así como en pacientes seleccionados, terapia intratecal con metotrexate y corticosteroides, con excepción de los pacientes con artritis idiopática juvenil de inicio sistémico y lupus eritematoso sistémico con síndrome de activación de macrófagos. En pacientes pediátricos se ha utilizado terapia con inmunoglobulina G IV, con respuesta muy favorable, como lo demostró el caso de este paciente⁽³³⁾.

Tabla 2. Criterios de diagnóstico HLH - 2004.

El diagnóstico de HLH se puede establecer si por lo menos se cumple uno de 1 ó 2:

1. Diagnóstico molecular compatible con HLH.
2. Los criterios diagnósticos para HLH se cumplen (Mínimo cinco de los ocho criterios a continuación)*:
 - Fiebre.
 - Esplenomegalia.
 - Citopenias (Afectando ≥ 2 o 3 líneas en sangre periférica):
 - Hemoglobina < 90 g/L (lactantes < 4 semanas: Hb < 100 g/L).
 - Plaquetas $< 100 \times 10^3$ /ml.
 - Neutrófilos $< 1,0 \times 10^3$ /ml.
 - Hipertrigliceridemia y/o hipofibrinogenemia.
 - Triglicéridos en ayunas $\geq 3,0$ mmol/L (es decir, ≥ 265 mg/dl).
 - Fibrinógeno $\leq 1,5$ g/L.
 - Hemofagocitosis en médula ósea o bazo o ganglios linfáticos.
 - Baja o ausente actividad de células NK (de acuerdo con los laboratorios de referencia local).
 - Ferritina ≥ 500 mg/L.
 - CD25 soluble (es decir, IL-2R α soluble) ≥ 2.400 U/ml.

* Los criterios de apoyo incluyen síntomas neurológicos y pleocitosis del líquido cefalorraquídeo, hiperbilirrubinemia conjugada, y transaminacemia, hipoalbuminemia e hiponatremia.

DISCUSIÓN Y CONCLUSIONES

El problema principal en esta patología es el diagnóstico ya que su presentación generalmente esta enmascarada por una enfermedad infecciosa que usualmente se convierte en el desencadenante, y la persistencia o progresión de los síntomas suele ser pasada por alto sin considerarse esta posibilidad por inusual.

Ferritina, fibrinógeno y triglicéridos generalmente no están determinados en pacientes con fiebre por infección, por lo tanto se deben tener en cuenta como estudios de laboratorio para confirmar el diagnóstico de HLH.

En pacientes con fiebre prolongada, progresiva hepatoesplenomegalia y citopenias, el diagnóstico de HLH debe ser considerado, mucho más ahora que existe tratamiento con respuesta efectiva.

REFERENCIAS

1. Sumit Gupta and Sheila Weitzman. Primary and secondary hemophagocytic lymphohistiocytosis: clinical features, pathogenesis and therapy. *Expert Rev Clin Immunol* 2010;6(1):137-154.
2. Henter JI, Elinder G, Soder O, Ost A. Incidence in Sweden and clinical features of familial hemophagocytic lymphohistiocytosis. *Acta Paediatr Scand* 1991;80:428-435.
3. Filipovich A. Hemophagocytic lymphohistiocytosis. *Immunol Allergy Clin N Am* 2002; 22:281-300.
4. Schneider EM, Lorenz I, Müller-Rosenberger M, Steinbach G, Kron M, Janka-Schaub GE. Hemophagocytic lymphohistiocytosis is associated with deficiencies of cellular cytotoxicity but normal expression of transcripts relevant to killer-cell-induced apoptosis. *Blood* 2002;100(8): 2891-2898.
5. Gritta E. Janka. Hemophagocytic syndromes. *Blood Reviews*, Elsevier 2007;21:245-253.
6. Schneider EM, Lorenz I, Müller-Rosenberger M, Steinbach G, Kron M, Janka-Schaub GE. Hemophagocytic lymphohistiocytosis is associated with deficiencies of cellular cytotoxicity but normal expression of transcripts relevant to killer-cell-induced apoptosis. *Blood* 2002;100: 2891-2898.
7. Jordan MB, Hildeman D, Kappler J, Marrack P. An animal model of hemophagocytic lymphohistiocytosis (HLH): CD8+ T cells and interferon gamma are essential for the disorder. *Blood* 2004;104:735-743.
8. Janka GE. Familial hemophagocytic lymphohistiocytosis. *Eur J Pediatr* 1983;140:221-230.
9. Clementi R, Emmi L, Maccario R, et al. Adult onset and atypical presentation of hemophagocytic lymphohistiocytosis in siblings carrying PRF1 mutations. *Blood* 2002;100:2266-2267.
10. Risdall RJ, McKenna RW, Nesbit ME, et al. Virus-associated hemophagocytic syndrome: a benign histiocytic proliferation distinct from malignant histiocytosis. *Cancer* 1979;44:993-1002.
11. Janka G, Imashuku S, Elinder G, Schneider M, Henter JI. Infection- and malignancy-associated hemophagocytic syndromes. Secondary hemophagocytic lymphohistiocytosis. *Hematol Oncol Clin North Am* 1998;12:435-444.
12. Gagnaire MH, Galambrun C, Stephan JL. Hemophagocytic syndrome: A misleading complication of visceral leishmaniasis in children-a series of 12 cases. *Pediatrics* 2000;106:E58.
13. Janka G. Familial and acquired hemophagocytic lymphohistiocytosis. *Eur J Pediatr* 2007; 166(2):95-109.
14. Henter JI, Ehrnst A, Andersson J, Elinder G. Familial hemophagocytic lymphohistiocytosis and viral infections. *Acta Paediatr* 1993;82:369-372.
15. Falini B, Pileri S, De Solas I, et al. Peripheral T-cell lymphoma associated with hemophagocytic syndrome. *Blood* 1990;75:434-444.
16. Takahashi N, Chubachi A, Miura I, Nakamura S, Miura AB. Lymphoma-associated hemophagocytic syndrome in Japan. *Rinsho Ketsueki* 1999;40:542-549.
17. Kaito K, Kobayashi M, Katayama T, et al. Prognostic factors of hemophagocytic syndrome in adults: analysis of 34 cases. *Eur J Haematol* 1997;59:247-253.
18. Takahashi N, Chubachi A, Kume M, et al. A clinical analysis of 52 adult patients with hemophagocytic syndrome: the prognostic significance of the underlying diseases. *Int J Hematol* 2001;74:209-213.
19. Hadchouel M, Prieur AM, Griscelli C. Acute hemorrhagic, hepatic, and neurologic manifestations in juvenile rheumatoid arthritis: possible relationship to drugs or infection. *J Pediatr* 1985;106:561-566.

20. Ravelli A. Macrophage activation syndrome. *Curr Opin Rheumatol* 2002;14:548-552.
21. Ramanan A, Laxer R, Schneider R. Secondary hemophagocytic syndromes associated with rheumatic diseases. In: Weitzman S, Egeler RM, editors. *Histiocytic disorders of children and adults*. Cambridge: Cambridge University Press 2005;380-395.
22. Janka GE. Familial erythrophagocytic lymphohistiocytosis. *Eur J Pediatr* 1983;140:221-230.
23. Arico M, Janka G, Fischer A et al. Hemophagocytic lymphohistiocytosis. Report of 122 children from the International Registry. *Leukemia* 1996;10:197-203.
24. Hirst WJ, Layton DM, Singh S, Mieli-Vergani G, Chessells JM. Haemophagocytic lymphohistiocytosis: experience at two U.K. centres. *Br J Haematol* 1994;88:731-739.
25. Morrell DS, Pepping MA, Scott P, Esterly NB, Drolet BA. Cutaneous manifestations of hemophagocytic lymphohistiocytosis. *Arch Dermatol* 2002;138:1208-1212.
26. Horne A, Trottestam H, Arico M et al. Frequency and spectrum of central nervous system involvement in 193 children with haemophagocytic lymphohistiocytosis. *Br J Haematol* 2007;140:327-335.
27. Stapp J, Wilkerson S, Stewart D et al. Fulminant neonatal liver failure in siblings: probably congenital hemophagocytic lymphohistiocytosis. *Pediatr Dev Pathol* 2006;9(3):239-244.
28. Gupta A, Tyrrell P, Valani R et al. The role of the initial bone marrow aspirate in the diagnosis of hemophagocytic lymphohistiocytosis. *Pediatr Blood Cancer* 2008;51:402-404.
29. Schneider EM, Lorenz I, Walther P, Janka GE. Natural killer deficiency: a minor or major factor in the manifestation of hemophagocytic lymphohistiocytosis? *J Pediatr Hematol Oncol* 2003;25(9):680-683.
30. Janka G, Schneider EM. Modern management of children with haemophagocytic lymphohistiocytosis. *Br J Haematol* 2004;124:4-14.
31. Henter JI, Horne A, Arico M et al. HLH-2004: diagnostic and therapeutic guidelines for hemophagocytic lymphohistiocytosis. *Pediatr Blood Cancer* 2007;48:124-131.
32. Henter JI. Biology and treatment of familial hemophagocytic lymphohistiocytosis: importance of perforin in lymphocyte-mediated cytotoxicity and triggering of apoptosis. *Med Pediatr Oncol* 2002;38:305-309.
33. Maakaroun NR, Moanna A, Jacob JT, and Albrecht H. Viral infections associated with haemophagocytic syndrome. *Rev Med Virol* 2010;20:93-105.