

脳死肝移植待機患者に生じた 歯性感染症に対する治療の検討

川原 一郎¹ 高田 訓¹ 浜田智弘¹ 金 秀樹¹
大野 敬¹ 中江次郎² 佐々木重夫³

Examination of Treatment for Odontogenic Infection in a Patient Waiting for a Liver Transplant from a Brain-dead Donor

Ichiro KAWAHARA¹, Satoshi TAKADA¹, Tomohiro HAMADA¹, Hideki KON¹
Takashi OHNO¹, Jiro NAKABE² and Shigeo SASAKI³

Since the organ transplant law went into effect in 1997, it has been possible to perform liver transplantation not only from living donors but also from brain-dead donors. However, the number of organ transplants from brain-dead donors remains small and liver transplants are mainly from living donors. It is important for dentists to remove the infection source from the oral cavity before transplantation in order to prevent immunosuppressant-induced infection after transplantation. We examine our treatment for odontogenic infection in a patient waiting for a liver transplant from a brain-dead donor because of severe liver failure.

A 41-year-old woman was referred to our hospital because of swelling in the left cheek. The clinical diagnosis was phlegmon. We performed tooth extraction after suppression of inflammation in coordination with her doctor because of her severe liver failure. No bleeding or infection after tooth extraction was observed and the prognosis was good. Afterward, we treated caries, periodontal diseases and apical periodontitis in preparation for liver transplantation. She is still waiting for a liver transplant from a brain-dead donor.

Key words : liver transplants from brain-dead donor, liver failure, infection, organ transplant law, primary biliary cirrhosis

緒 言

1997年10月臓器移植法が施行され、わが国においても法的に脳死移植が可能になったが、脳死

下臓器提供は2008年末で76例にとどまっている。この現状に対し2009年7月臓器移植法改正案が成立し、今後は脳死移植が大幅に増えることが予想される。臓器移植患者が移植後の免疫抑制剤によ

受付：平成22年9月28日，受理：平成22年10月26日
奥羽大学歯学部口腔外科学講座¹
南古谷病院歯科²
奥羽大学歯学部歯科保存学講座歯内療法学分野³

Department of Oral Surgery, Ohu University School of Dentistry¹
Department of Dentistry, Minamifuruya Hospital²
Division of Endodontics Department of Conservative Dentistry, Ohu University School of Dentistry³

る細菌感染症に罹患しないためにも、移植前に口腔内感染源の精査や除去を行い感染予防に努めなければならない。

今回われわれは原発性胆汁性肝硬変による重症肝不全により脳死肝移植待機中となっている患者に生じた菌性感染症に対する治療の検討を行ったので報告する。

症 例

患 者：41歳，女性。

初 診：2001年11月。

主 訴：口腔乾燥感。

家族歴：長男 口唇・口蓋裂。

既往歴：原発性胆汁性肝硬変，シェーグレン症候群，骨粗鬆症，胃潰瘍。

現病歴：2001年11月某総合病院内科より原発性胆汁性肝硬変の合併症であるシェーグレン症候群の口腔乾燥症に対する加療を目的に当科を紹介され初診となった。口腔乾燥症に対して含嗽および人工唾液による対症療法を行っていた。2003年症候性の原発性胆汁性肝硬変に進行し重症肝不全となったため，通院困難にて治療中断となった。2006年日本臓器移植ネットワークへ移植希望登録を行い脳死肝移植待機患者となった。以後，数回移植候補者に選定されたが全身倦怠感，発熱，歯痛により移植は施行できなかった。これに伴い移植担当医および主治医より口腔領域の治療を依頼され，また2008年11月下旬左側頬部の腫脹・疼痛を自覚したこともあり，12月上旬当科再来受診となった。

現 症：

全身所見；再来受診時，身長142cm，体重33kgで全身倦怠感および疲労感は強かったが，独歩はかろうじて可能であった。

口腔外所見；顔面皮膚および眼球結膜に著明な黄疸を認め，左側頬部には自発痛を伴う腫脹を認めた（写真1 A, B）。

口腔内所見；唾液の粘稠性が強く口腔乾燥感があり，上顎左側第1大臼歯の歯冠崩壊と同部歯肉の腫脹とポケットからの排膿を認めた（写真2）。また，下顎左側第2大臼歯，下顎右側第1小臼歯，第2小臼歯，第2大臼歯も同様に歯冠崩壊してお

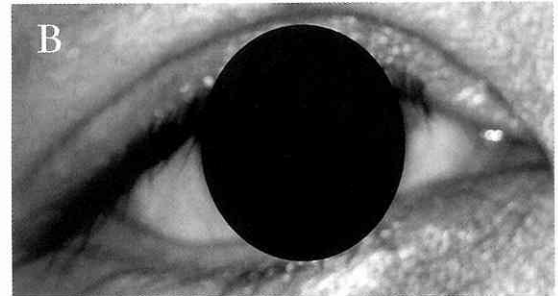
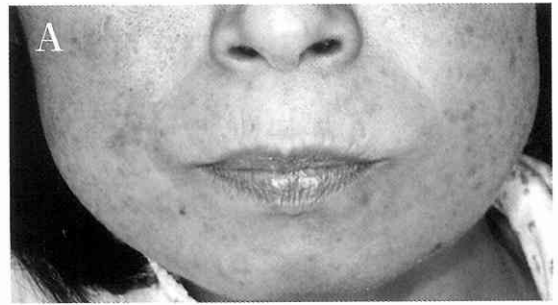

写真1 初診時顔貌写真

A：左側頬部の腫脹および皮膚の黄染を認めた。

B：眼球結膜の著明な黄染を認めた。

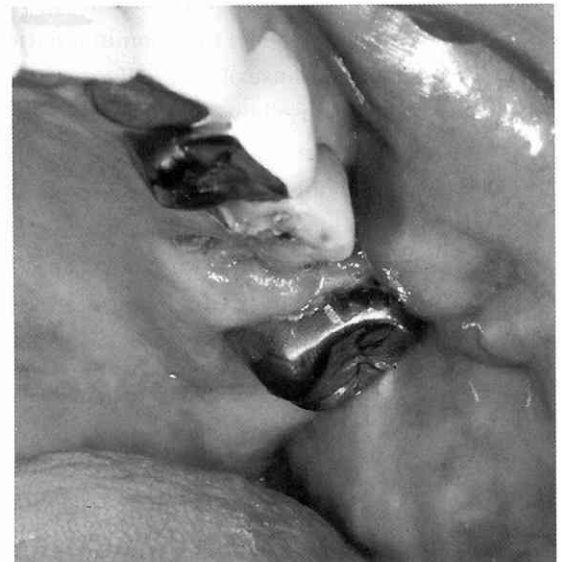

写真2 初診時口腔内写真

左側上顎第一大臼歯周囲歯肉の腫脹および排膿を認めた。

り，上顎左側第2小臼歯にはう蝕を認めた。

画像所見：上顎左側第1大臼歯の根尖に透過像を認めた（写真3）。

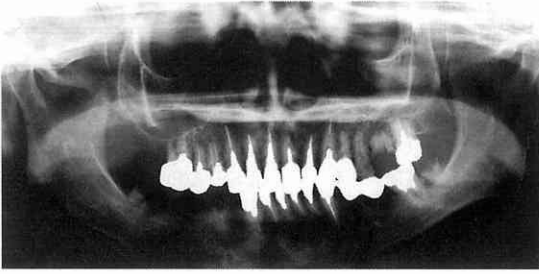

写真3 初診時パノラマX線写真
左側上顎第一大臼歯の根尖に透過像を認めた。

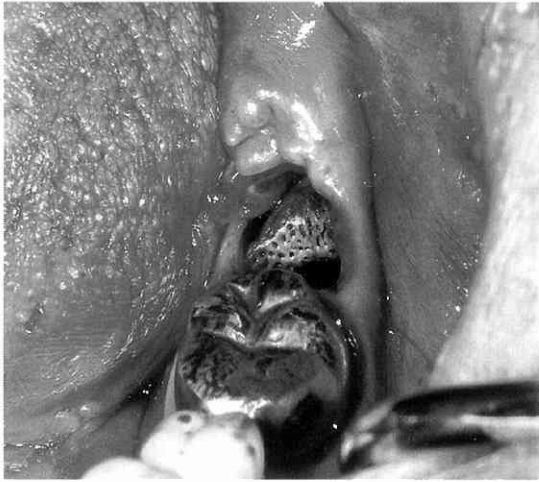

写真4 術中写真
抜歯窩の骨は黄色を呈し、骨梁は細くまばらであった。

血液検査所見：貧血および重症肝不全に伴う肝機能の低下と凝固機能の低下を認めた。HBs抗原やHCV抗体は陰性であった（表1）。

臨床診断：左側頬部蜂巣炎。上顎左側第1大臼歯 根尖性歯周炎，歯槽膿瘍。

処置および経過：抗菌薬の用法について内科主治医と相談し，初診時よりセフトリアキソンナトリウム (CTR) 1g/day を3日間静脈内投与した。その後症状の改善傾向を認めたため，セフジニル (CFDN) 300mg/day に変更し3日間経口投与した。以後，口腔内の洗浄および局所消毒により歯肉の腫脹と排膿が消失したため，12月中旬に左側上顎第1大臼歯および左側下顎第2大臼歯の抜歯を行うこととなった。処置にあたり術後の肝機能低下，感染予防，出血への対応を考慮し入院の上，局所麻酔下に抜歯を行った。術中所見で異常出血

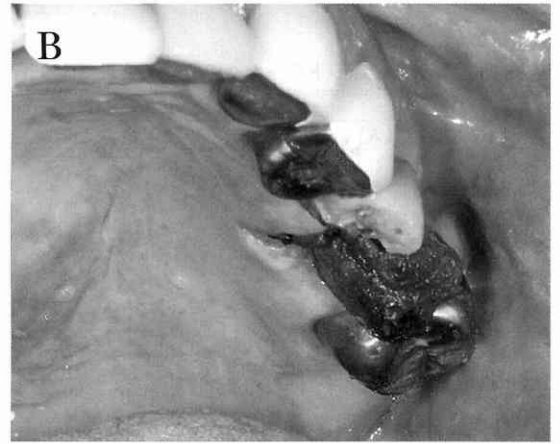
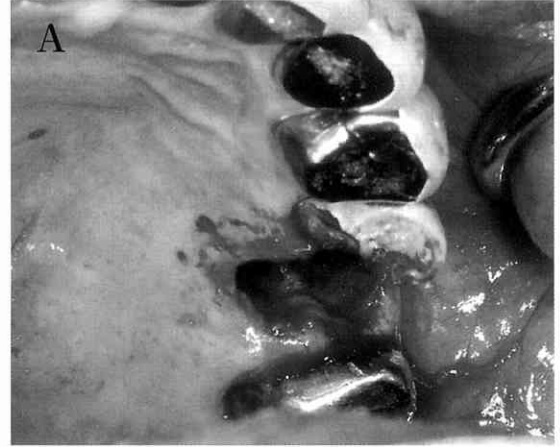
写真5 術中および術後写真
A：術中 B：術後7日目（抜糸時）
抜歯窩に著明な血餅の形成を認めた。

はみられなかったが，抜歯窩の骨は黄色を呈し骨梁は細くまばらであった（写真4）。抜歯後は止血および創部保護の目的に上下顎にシーネを装着して終術とした。術後の感染予防に対してセフジニル (CFDN) 300mg/day を3日間投与し，止血剤としてアドナ50mg トランサミン250mg を静脈内投与した。入院中，抜歯後出血は認められず，術後1日目に創部経過良好につき退院となった。術後7日目まで著明な血餅形成を認めたが持続的な出血はなく，局所感染所見もみられなかったため抜糸を行った（写真5A, B）。術後，全身的な倦怠感や疲労感はなく，肝機能低下や黄疸の悪化も認められなかった。

2009年1月，移植担当医および内科主治医よ

表1 初診時の血液検査所見

| 血液学検査 | | 凝固系検査 | | 生化学検査 | | 免疫学検査 | |
|--------|---------------------------|--------|----------|-------|---------------|----------|--------------|
| 項目 | 検査結果 | 項目 | 検査結果 | 項目 | 検査結果 | 項目 | 検査結果 |
| RBC | 306×10 ⁴ /μL * | PT | 17.7 秒 * | TP | 8.2 g/dL | CRP | 5.23 mg/dL * |
| Hb | 9.6 g/dL * | APTT | 49.5 秒 * | AST | 204 U/L * | RF | 37 U/mL * |
| Ht | 31.2 % * | PT-INR | 2.25 * | ALT | 118 U/L * | 抗SS-A/Ro | 64 倍 * |
| WBC | 8000/μL | 出血時間 | 3分30秒 | LDH | 129 U/L | 抗SS-B/La | 8 倍 * |
| St | 2.0 % | | | ALP | 2840 U/L * | HBV | (-) |
| Seg | 76.0 % * | | | γ-GTP | 730 U/L * | HCV | (-) |
| Eos | 1.0 % | | | T-Bil | 19.68 mg/dL * | | |
| Baso | 1.0 % | | | D-Bil | 17.95 mg/dL * | | |
| Mono | 1.5 % | | | I-Bil | 1.73 mg/dL * | | |
| Lympho | 18.5 % | | | BUN | 11.3 mg/dL | | |
| PLT | 30.5×10 ⁴ /μL | | | Cr | 0.44 mg/dL | | |

(*は異常値を示す)

表2 日本臓器移植ネットワークへの現登録者数および脳死臓器移植件数

| | 心臓 | 肺 | 肝臓 | 腎臓 | 脾臓 | 小腸 |
|--------------|-----|-----|-----|-------|-----|----|
| 現登録者数 (人) | 159 | 139 | 280 | 12040 | 168 | 3 |
| 脳死臓器移植件数 (件) | 69 | 66 | 67 | 103 | 12 | 6 |
| 心肺同時 | 1 | | | | | |
| 腎脾同時 | 50 | | | | | |

(日本臓器移植ネットワーク 2010年2月1日現在)

り依頼があった移植前の口腔内の治療について、肝移植待機中から移植後における歯痛および菌性感染源の排除を目的に全顎的な精査加療を開始した。病巣感染の原因となりうる可能性の高い順番に治療を行うこととし、下顎右側第1小臼歯、第2小臼歯、第2大臼歯の抜歯を施行し、その後上顎左側第2小臼歯の抜歯および修復処置を施行していたが、体調不良や骨粗鬆症が原因と考えられる胸骨骨折により2010年1月より治療中断となっている。現在も脳死肝移植待機中である。

考 察

1997年10月16日臓器移植法が施行され、1999年2月この法律に基づいて初の脳死移植が施行された。しかし2008年末で脳死下臓器提供は76例にとどまり、本邦における脳死臓器移植は普及しているとは言い難い。

肝移植については、生体肝移植と脳死肝移植に分けられ、生体肝移植では生体ドナーの肝臓を、脳死肝移植では脳死ドナーの肝臓をレシピエントに移植する方法である。世界的には圧倒的に脳死

肝移植が実施されているが、わが国では脳死を人の死とする考えが定着せず、1989年11月に国内初の生体肝移植が島根医科大学で施行された¹⁾。日本肝移植研究会²⁾によると、2006年末で生体肝移植は全国59施設にて4292例施行されているのに対し脳死肝移植は38例施行されているにとどまっている。肝移植のレシピエントに対して脳死ドナーの数は極めて少なく、現時点では生体肝移植が主体にならざるを得ないのが現状である³⁾。しかし生体肝移植は健康体にメスをいれなければならず、生体ドナーへの負担は大きく本邦においても死亡例が報告されている³⁾。また、生体ドナーの条件として、血液型の一致または適合すること、親族であること、正常な肝臓を有すること、自発的な意思を有することなどの制約から該当者がみつからないレシピエントも多い。その場合は日本臓器移植ネットワークに登録して脳死肝移植を待つことになるが、脳死ドナー不足による待機時間の長さから待機中に死亡する患者も少なくない⁴⁾。

日本臓器移植ネットワークでは、脳死ドナーが発生した場合、移植希望者選択基準に基づきレシ

表3 脳死肝移植希望患者の内訳

| 性別 | 人数 | 年代 | 人数 | 原疾患 | 人数 |
|----|-----|-------|----|-------------------|----|
| 男 | 167 | 0-09 | 3 | C型ウイルス性肝硬変 | 72 |
| 女 | 113 | 10-19 | 7 | B型ウイルス性肝硬変 | 47 |
| | | 20-29 | 23 | 原発性硬化性胆管炎 | 35 |
| | | 30-39 | 38 | 原発性胆汁性肝硬変 | 22 |
| | | 40-49 | 69 | 先天性肝・胆道疾患 | 22 |
| | | 50-59 | 83 | アルコール性肝硬変 | 13 |
| | | 60-69 | 56 | 先天性代謝異常症 | 10 |
| | | 70- | 1 | Budd - Chiari 症候群 | 8 |
| | | | | 二次性胆汁性肝硬変 | 3 |
| | | | | 劇症肝炎 | 0 |
| | | | | その他 | 48 |

(日本臓器移植ネットワーク 2010年2月1日現在)

表4 脳死移植待機患者における移植手術前の歯科治療について

- 1 全身状態を把握する。
- 2 口腔衛生指導の徹底。
- 3 治療はできるだけ短時間でを行い、患者へのストレスを最小限にする。
- 4 治療の優先順位を決める。(脳死移植は緊急手術である)
- 5 化膿性炎の原因菌、重度のう蝕菌、重度の辺縁性菌周炎罹患菌は抜歯を行う。
- 6 進行性のう蝕菌に対しては抜髄または修復処置を行う。
- 7 症状のある根尖性菌周炎罹患菌に対しては根管治療または抜歯を行う。
- 8 症状のない根尖性菌周炎罹患菌は可能であれば根管治療を行うのが望ましいが、時間的・体力的に余裕がある場合のみ行う。
- 9 第三大臼歯については、智歯周囲炎の既往がある場合は抜歯とし、既往がない場合は抜歯または経過観察とする。

表5 臓器移植法改正案

| | 改正前 | 改正後 |
|------------|--|----------------------------------|
| 死の定義 | 心停止を人の死とする。(ただし臓器提供について本人の同意があり適正に臓器移植が施行された場合のみ脳死を人の死とする) | 脳死を人の死とする。 |
| 脳死ドナーの年齢制限 | 15歳以上。 | 年齢制限なし。 |
| 脳死ドナーの条件 | 本人が臓器提供の意思を記入し、さらに家族の同意が得られた場合。 | 本人が生前に臓器移植を拒否しておらず、家族の同意が得られた場合。 |

ピエントの選定を行い、至急で該当者に意思確認し、了承が得られたら直ちに入院、移植手術となる⁹⁾。日本臓器移植ネットワーク⁹⁾によると、2010年2月現在脳死肝移植希望者は280人であった(表2)。原疾患ではB型・C型肝炎などのウイルス性肝硬変が約半数をしめ、自験例を含む原発性胆汁性肝硬変による待機患者は22人であった(表3)。

原発性胆汁性肝硬変は肝小葉の慢性非化膿性破壊性胆管炎による慢性の胆汁うっ滞を示す肝疾患で、皮膚痒疹感や黄疸を認める症候性と自覚症状のない無症候性に分類される。熊木ら⁷⁾の原発性胆汁性肝硬変109例の臨床病理学的統計によると、圧倒的に女性に多く、初診時の症候別では約20%が症候性で、病期が進行するにつれて、T-Bil, AST, ALT, γ -GTP, ALPは高値を呈する傾向であった。予後については比較的良好であるが、自験例のように症候性で肝不全状態になると予後が悪く肝移植の適応になる。また合併症としてシェーグレン症候群や慢性甲状腺炎、慢性関節リウマチなどの自己免疫疾患や皮膚黄色腫、骨粗鬆症などが多くとされている。自験例は肝機能低下、凝固系の異常、貧血に加え、シェーグレン症候群および骨粗鬆症の既往歴を有していた。すなわち観血処置では出血の対処や薬剤の用法を検討し、ビスフォスフォネート系薬剤服用の既往があれば、ビスフォスフォネート系薬剤関連顎骨壊死(BRONJ)の対応も必要であった。また唾液分泌量の低下や口腔乾燥に伴い口腔清掃状態は不良であったため、口腔衛生指導も考慮する必要があった。

移植前の口腔内の治療については、予後不良菌の抜歯、歯髄処置、感染根管処置、保存修復処置、補綴処置および口腔衛生指導などが行われている⁸⁻¹¹⁾。しかし、移植までの限られた時間のなかで行われることが多く、どこまで処置を行うべきなのか対応に苦慮することも少なくない。小嶋ら⁹⁾は、歯科初診日が術前1~2週間に最も多かったことや、治療内容としては、病巣感染の原因となりうる菌の抜去や、コンポジットレジン充填などの保存修復処置、口腔衛生指導が多かったと報告している。また、小松ら⁹⁾のように根尖病巣を有

する歯だけではなく、歯根膜の拡大を疑う歯や根管充填不良な歯にも積極的に再根管治療を行う場合もある。自験例は生体ドナー該当者がなかったため2006年に日本臓器移植ネットワークに移植希望登録を行い、これまでに数回移植候補者に選定されたものの、残念ながら全身倦怠感や発熱、さらに歯痛および頬部腫脹により移植できず現在も待機中である。自験例が臓器移植ネットワーク登録直後に歯性感染源を除去できていれば、移植が行われていた可能性があると考えたと残念である。

そこでわれわれは、森本ら¹¹⁾、Svirsky¹²⁾ら、Little¹³⁾らの提言を参考に脳死移植待機患者における移植手術前の歯科治療のガイドラインを作成した(表4)。自験例はこれに則り、まず全身状態が良好な場合は優先して来院予約を取り、来院時には必ず口腔衛生指導を行っている。その上で①化膿性炎の原因歯の抜去、②重度う蝕歯の抜去、③冷水痛・温水痛を認める進行性齲蝕の抜髄および修復処置、④軽度打診痛を認める歯の根管治療、⑤補綴処置までを計画した。根尖病巣を認める歯や歯根膜腔の拡大がある歯、根管充填不良な歯であっても臨床症状がない場合は重篤な感染症にならないとの報告^{9, 14)}から治療計画には加えなかった。

一方、移植後も移植肝機能不全や拒絶反応を抑えるため免疫抑制剤を多量に使用することになり、これに伴う易感染性や日和見感染^{3, 4)}、歯肉増殖症が報告されている^{8, 15~18)}。特に肝移植後6か月以内の死亡例の多くは感染症である。移植後の治療について小嶋ら⁹⁾は、歯科処置の際には抗菌薬の術前投与が必要であると述べ、また新美ら¹⁰⁾は移植後6か月未満での抜歯は移植主治医と綿密な連携のもとに行われるべきと述べている。自験例では今後、脳死ドナーの出現を待ちながら歯科治療と徹底した口腔衛生指導を行い、肝移植後も口腔衛生管理を継続していく予定である。

最近、脳死移植件数がなかなか伸びない現状を踏まえ、2009年7月13日臓器移植法改正案が成立し、2010年7月17日より施行された。改正案では、死の定義を「脳死を人の死とする」とし、脳死ドナーの条件は「年齢制限はなく、本人が生

前に臓器移植を拒否しておらず、家族の同意が得られた場合」となった¹⁹⁾(表5)。これに伴い、脳死移植件数が大幅に増え移植医療がより一般化することが予想される。歯科医として臓器移植前や移植後の患者に遭遇する機会が多くなると考えられ、移植における歯科口腔外科的対応について統一した見解とガイドラインの作成が急務であると考えられる。

結 語

今回われわれは、肝不全状態にある原発性胆汁性肝硬変にて脳死移植待機中の患者に生じた歯性感染症に対する治療の検討を行ったので、若干の文献的考察を加えて報告した。

本論文の要旨は、第35回口腔外科学会北日本地方会(2009年6月 旭川)において発表した。

文 献

- 1) 河原崎秀雄, 吉野浩之, 水田耕一, 橋都浩平, 針原 康, 窪田敬一, 高山忠利, 幕内雅敏:【肝移植 最近の動向】生体肝移植 本邦における生体肝移植の集計. 外科 40; 1103-1106 1999.
- 2) 日本肝移植研究会:肝移植症例登録報告(第二報). 移植 43; 45-55 2008.
- 3) 富樫順一, 菅原寧彦, 幕内雅敏:脳死肝移植2例の経験. 外科 67; 469-472 2005.
- 4) 嶋村 剛, 陳 孟鳳, 鈴木友己, 谷口雅彦, 古川博之, 藤堂 省:【肝移植 現状と将来】当科における脳死肝移植の経験. 今日の移植 15; 346-353 2002.
- 5) 社団法人日本臓器移植ネットワーク News Letter. Vol.12 2008.
- 6) <http://www.jotnw.or.jp> 日本臓器移植ネットワーク(2010年2月1日現在)
- 7) 熊木天児, 阿部雅則, 舛本俊一, 道堯浩二郎, 堀池典生, 恩地森一:原発性胆汁性肝硬変109例の臨床病理学的検討. 愛媛医学 21; 31-35 2002.
- 8) 小嶋由子, 栗田 浩, 酒井洋徳, 小林啓一, 倉科憲治:当科における肝移植患者の歯科治療に関する臨床統計的検討. 有病者歯科医療 11; 161-165 2002.
- 9) 小松久憲, 小林洋一, 川上 進, 田中 享, 野田 守, 松田康裕, 笹川 航:臓器移植患者に対する感染根管治療. 日歯保存誌 46; 845-852 2003.

- 10) 新美直哉, 村田香織, 平松善之, 各務秀明, 重富俊雄, 澤木佳弘, 上田 実: 臓器移植患者における抜歯の経験について 生体部分肝移植及び脳死肝移植の抜歯について. 日口外誌 **46**; 683-685 2000.
- 11) 森本彰子, 森本泰宏, 牧 憲司, 安井久人, 有住隆史, 楠崎晴規, 吉永久秋, 木村光孝: 生体肝移植予定患者に行った歯科治療の2例. 小児歯誌 **37**; 159-164 1999.
- 12) Svirsky, J. A., Saravia, M. E.: Dental management of patients after liver transplantation. *Oral Surg. Oral Med. Oral Pathol.* **67**; 541-546 1989.
- 13) Little, J. W., Rhodus, N. L.: Dental treatment of the liver transplant patient. *Oral Surg. Oral Med. Oral Pathol.* **73**; 419-426 1992.
- 14) 後藤康之, 竹内 学, 桂川高雄, 外山和利, 上田 実: 骨髄移植予定患者の歯科治療についての研究—第一報 根尖病巣菌の処置について—. 高齢者歯科医療 **4**; 74-79 1996.
- 15) 山村 功, 青井陽子, 高橋 克, 坪井陽一, 村上賢一郎, 飯塚忠彦: 生体肝移植後, 免疫抑制剤の長期服用患者の口腔内所見. 日口科誌 **51**; 137-142 2002.
- 16) 笠原 浩, 渭東淳行, 小笠原 正, 渡辺達夫: 生体肝移植患者2例の歯科治療経験. 小児歯誌 **32**; 11154-1159 1994.
- 17) 船越禮征, 鈴木聡子, 犬石隆人, 小出 武, 稗田豊治, 和田聖二, 田中昭男: 肝移植をうけた患児の歯肉増殖症の1例 口腔内所見と病理組織学的所見について. 小児歯誌 **31**; 551-558 1993.
- 18) 大和田由美, 藤居弘通, 中川さとみ, 町田幸雄, 寺岡 慧, 太田和夫: 肝臓移植を受けた小児における免疫抑制剤 Cyclosporin の歯周組織への影響について. 小児歯誌 **29**; 652-659 1991.
- 19) 平成21年7月17日. 官報. 第5115号.

著者への連絡先：川原一郎, (〒963-8611)郡山市富田町字三角堂31-1 奥羽大学歯学部口腔外科学講座
 Reprint requests : Ichiro KAWAHARA, Department of Oral Surgery, Ohu University School of Dentistry 31-1 Misumido, Tomita, Koriyama, 963-8611, Japan