



## Laporan Kasus

### TRIPLE CURVE SCOLIOSIS PRESENTED WITH DEVELOPMENTAL DYSPLASIA OF THE LEFT HIP IN MARFAN SYNDROME

Lukas Widhiyanto<sup>1)</sup>, Tri Wahyu Martanto<sup>2)</sup>, Febrian Brahmana<sup>3)</sup>

<sup>1,2)</sup> Staff of Orthopaedic and Traumatology Department consultant, University of Airlangga - Dr. Soetomo General Hospital, Surabaya

<sup>3)</sup> Resident of Orthopaedic and Traumatology Department, University of Airlangga - Dr. Soetomo General Hospital, Surabaya

*Submitted : November 2017*

*/ Accepted : Mei 2018*

*/ Published : Juli 2018*

#### ABSTRACT

Marfan syndrome is an autosomal dominant disorder of connective tissue, and skeletal system involving the cardinal features. The triple rigid large major curve in conjunction with developmental dysplasia of the hip in Marfan syndrome is rare then sagittal and coronal imbalance correction, in this case, is challenging. Reported a case of 12 years old female with Marfan syndrome, presented with triple rigid large Major curve scoliosis on left cervico-thoracal, right main thoracal and left thoracolumbal, developmental dysplasia of the left hip has been done correction surgery consist of open reduction following cast immobilization of the left hip, multiple Ponte osteotomies and asymmetrical pedicle subtraction osteotomy to correct sagittal and coronal imbalance. The treatment of scoliosis in patients with Marfan syndrome parallels with idiopathic scoliosis and spinal fusion patients. The instrumentation should be considered for curves greater than 45 to 50 degrees. The posterior technique, Ponte osteotomy correct 10 to 20 degrees and pedicle subtraction osteotomy correct 30 to 40 degrees at each segment are effective for managing sagittal and coronal imbalance in scoliosis. Open reduction developmental dysplasia of the hip to overcome complicated coronal balance correction. Detailed planning scoliosis surgery is needed to correct a rare sagittal and coronal imbalance due to scoliosis complicated with developmental dysplasia of the hip in Marfan syndrome.

**Keywords** : Marfan Syndrome, Scoliosis, Developmental Dysplasia of the Hip (DDH)

**Correspondence to:** widhiyanto.lukas@gmail.com

#### ABSTRAK

Sindrom Marfan adalah kelainan jaringan ikat yang diturunkan secara autosomal dominan dan mempunyai ciri khas keterlibatan sistem skeletal. Tripel Kurva skoliosis mayor yang rigid disertai dengan *Developmental Dysplasia Hip (DDH)* pada sindrom Marfan sangat jarang dijumpai dan koreksi imbalans bidang sagital dan koronal pada keadaan ini dirasakan cukup menantang. Perempuan 12 tahun terdiagnosis sindrom Marfan dengan tripel kurva skoliosis mayor rigid pada serviko-torakal kiri, torakal kanan, torakolumbal kiri disertai *Developmental Dysplasia Hip (DDH)* kiri telah dilakukan reduksi diikuti dengan imobilisasi dengan *Casting* panggul kiri dan osteotomi Ponte multiple dan osteotomi subtraksi pedikel untuk koreksi imbalans bidang sagital dan koronal. Terapi skoliosis pada pasien sindrom Marfan sejalan dengan terapi skoliosis idiopatik. Fusi spinal dan instrumentasi dianggap perlu pada kurva lebih dari 45-50 derajat. Teknik posterior, osteotomi Ponte mengkoreksi 10-20 derajat dan *Pedicle*

*Substraction Osteotomy* mengoreksi 30-40 derajat pada setiap segment efektif dalam koreksi imbalance bidang sagital dan koronal pada skoliosis. Reduksi terbuka *Developmental Dysplasia Hip* diharapkan membantu terapi koreksi imbalance bidang koronal. *Pre-Operatif Planning* detail dalam koreksi imbalance sagital dan koronal skoliosis yang diperberat dengan *Developmental Dysplasia Hip (DDH)* pada sindrom Marfan sangatlah penting.

**Kata kunci** : Sindrom Marfan, Skoliosis, *Developmental Dysplasia of the Hip (DDH)*

**Korespondensi** : widhiyanto.lukas@gmail.com

## PENDAHULUAN

Sindrom Marfan adalah kelainan jaringan ikat yang diturunkan secara Autosomal dominan dimana keterlibatan sistem okular, kardiovaskular serta skeletal adalah karakter khas. Sebesar 60% pasien sindroma Marfan mengalami skoliosis, dan setidaknya seperempat sampai setengah dari keseluruhan penderita memiliki besar kurva yang membutuhkan koreksi. (Pyeritz and Francke, 1993) Dislokasi panggul bawaan dapat terjadi pada sindrom marfan namun jarang ditemukan. (Hering, 2014) Pada foto polos tampak AP maupun lateral dari keseluruhan tulang belakang, penderita sindrom Marfan tidak mengalami kegagalan formasi maupun segmentasi dari vertebra. (Gjolaj et al., 2012) Pola kurva pada penderita sindrom Marfan samahalnya pada skoliosis remaja *idiopathic* meskipun sedikit lebih sering didapatkan kurva tripel dan kurva torakolumbal.

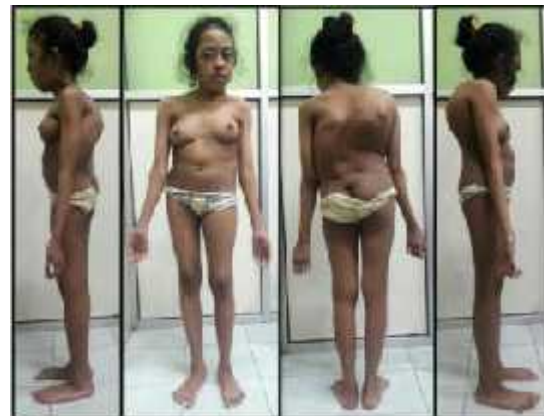Terapi konservatif skoliosis dengan menggunakan Brace dinilai kurang efektif. Terapi pembedahan stabilisasi tulang belakang diindikasikan bila besarnya kurva melebihi 45 derajat pada usia remaja dan 50 derajat pada usia dewasa. Salah satu pilihan teknik operasi yaitu *Posterior spinal fussion* dengan instrumentasi segmental. (Hering, 2014)

Kami melaporkan sebuah kasus sindrom Marfan disertai dengan tripel kurva, dua diantaranya mayor *Rigid* dan dislokasi panggul bawaan.

## LAPORAN KASUS

Pasien merupakan anak perempuan berusia 12 mengeluhkan punuk pada sisi kanan punggungnya. Keluhan ini dialami sejak pasien berusia 6 tahun. Pasien juga merasakan nyeri punggung disertai kesulitan berjalan. Tungkai kiri lebih pendek dari tungkai kanan.

Pada pemeriksaan fisik umum, tinggi pasien 138 cm dan lebar lengan 150 cm. kedua tangan menunjukkan tanda *Long spidery finger (Arachnodactyly)* dan kedua kaki terdapat *Flat foot (Pes Planovalgus)*.

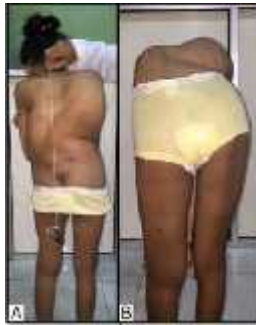

**Gambar 1.** Pemeriksaan inspeksi secara umum dari anterior, posterior dan lateral kanan-kiri

Pemeriksaan torakolumbal anterior didapatkan asimetris dari puting susu, bahu dan mammae. Puting susu kiri lebih tinggi, bahu kanan lebih tinggi dan kelenjar mammae kiri lebih menonjol.

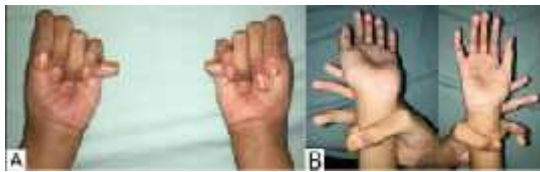Pada torakolumbal posterior didapatkan deformitas berupa skoliosis serviko-torakal, torakal dan torakolumbal. Punuk pada torakal kanan dan torakolumbal kiri. Kurva serviko-torakal, torakal dan torakolumbal adalah rigid. *Plumb line* mengalami deviasi

3,0 cm dari celah gluteal. Test *Adam forward bending* menunjukkan punuk torakal dan torakolumbal menjadi lebih jelas. Pada inspeksi dari anterior, posterior dan lateral kanan kiri tidak didapatkan bercak *Café au lait*.



**Gambar 2.** (A) *Plumb line* bergeser 2,5 cm dari celah gluteal, (B) Tes *Adam forward bending* memperjelas punuk torakal dan torakolumbal

Tes khusus untuk evaluasi sindrom Marfan meliputi *Thumb (Steinberg) sign* dan *Wrist (Walker) sign* didapatkan hasil positif pada keduanya.

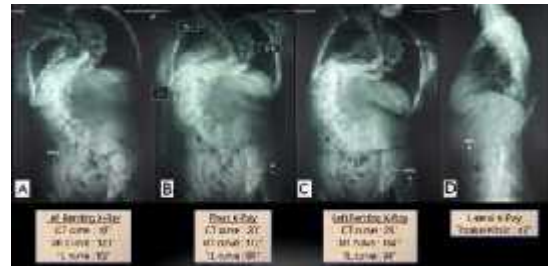


**Gambar 3.** Tes khusus: (A) *Thumb (Steinberg) sign*, (B) *Wrist (Walker) sign*

Investigasi radiografi yang dilakukan meliputi *Scoliosis view* dan pelvis tampak AP menunjukkan *triple* kurva, serviko-torakal kiri, torakal kanan dan torakolumbal kiri.

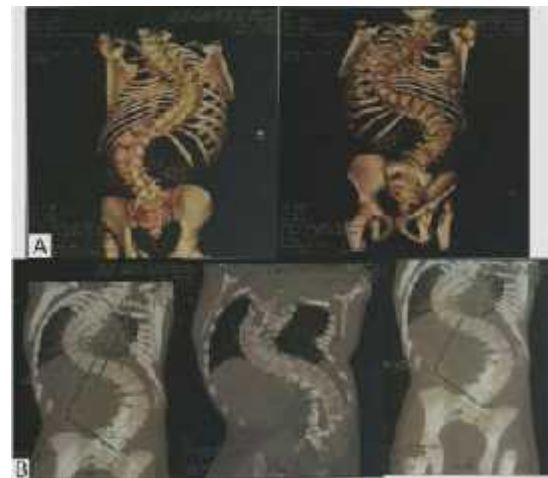Pada kurva serviko-torakal didapatkan sudut Cobb sebesar  $16^\circ$  dengan puncak kurva pada level servikal 7. Kurva struktural mayor torakal dengan sudut Cobb sebesar  $92^\circ$  memiliki apeks kurva pada level torakal 6. Kurva struktural lumbal sebesar  $114^\circ$  dengan puncak kurva pada level lumbal 2.

Dislokasi panggul bawaan terlihat pada radiologi pelvis tampak AP.



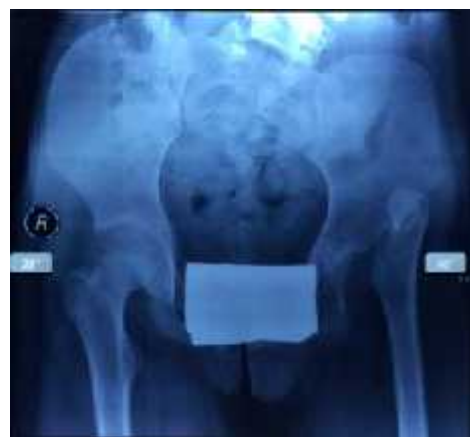**Gambar 4.** Radiologi Tulang Belakang (A) *Bending* kanan, (B) *Scoliosis view* tampak AP, (C) *Bending* kiri dan (D) *Scoliosis view* tampak lateral

*Computed Tomography Scan (CT-Scan)* keseluruhan tulang belakang dilakukan untuk menyingkirkan adanya kemungkinan cacat kongenital.



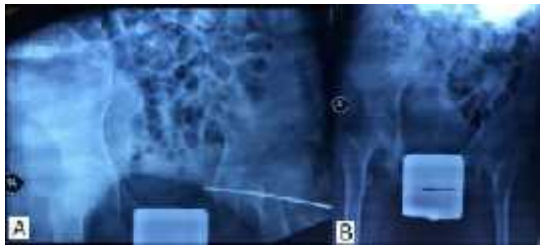**Gambar 5.** CT-Scan keseluruhan tulang belakang: (A) *3-D reconstruction*, (B) *Coronal view*

Pada foto polos pelvis tampak AP didapatkan dislokasi panggul bawaan pada panggul kiri dengan sudut asetabulum sebesar  $40^\circ$ . Telah dilakukan reduksi terbuka dislokasi panggul bawaan, fiksasi menggunakan *K-Wire (Pining)*, diikuti dengan periode imobilisasi *hemispica Cast*.



**Gambar 6.** Radiologi pelvis tampak AP, menunjukkan dislokasi panggul bawaan, dengan sudut asetabulum kiri  $40^\circ$  dan kanan  $28^\circ$

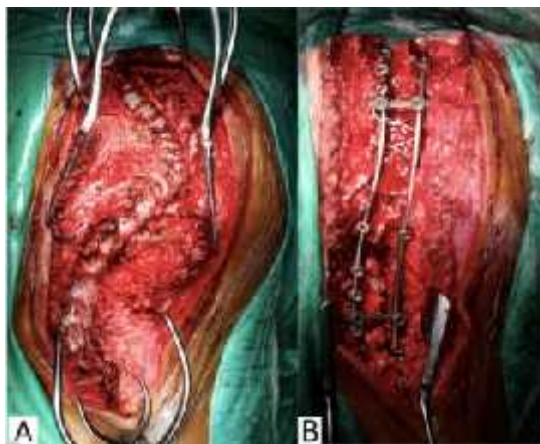




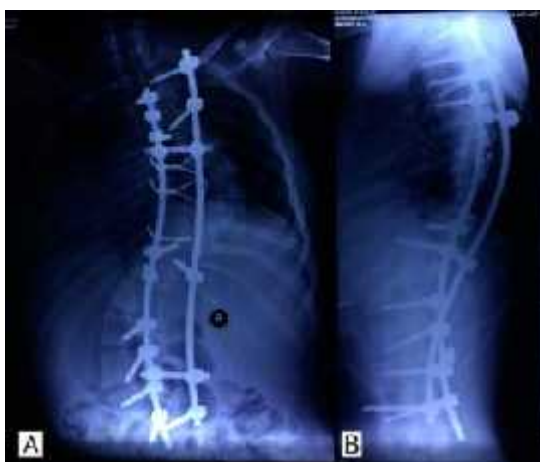**Gambar 7.** (A) Reduksi dan fiksasi dislokasi panggul bawaan, (B) radiologi *Post removal K-Wire*

Tidak didapatkan subluksasi lensa pada pemeriksaan mata dan ekokardigrafi dalam batas normal. Namun pada pemeriksaan spirometri menginterpretasikan *Restrictive Impairment* tanpa obstruksi.

Koreksi skoliosis telah dilakukan yang terdiri dari osteotomi *Ponte* multipel dan stabilisasi posterior asimetris tulang belakang.



**Gambar 8.** (A) Foto klinis durante operasi, (B) *Posterior spinal stabilization*

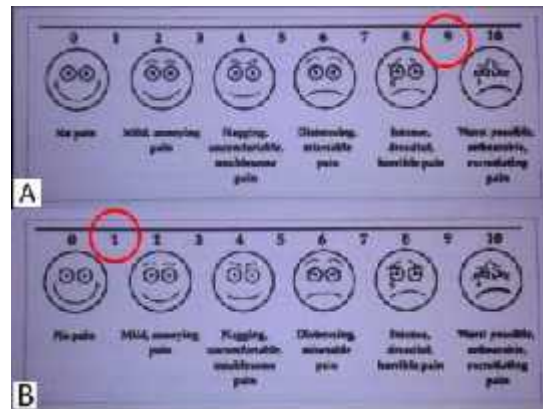

**Gambar 9.** Radiologi *post* koreksi skoliosis, (A) Tampak AP, (B) Tampak lateral

**Tabel 1.** *Resume* Hasil koreksi

Parameter	Sebelum operasi	Sesudah operasi	Besar koreksi
Serviko-torakal	20°	16°	4°
Main Thoracal	112°	76°	36°
Lumbal	94°	78°	16°
kifotik	42°	30°	12°
<i>Plumb line</i>	30 mm	18 mm	12 mm

Selain besarnya kurva, dilakukan evaluasi skala analog visual dengan membandingkan nyeri sebelum dan sesudah operasi.



**Gambar 10.** Skala Analog Visual, (A) sebelum operasi, (B) sesudah operasi

**PEMBAHASAN**

Pasien dengan sindroma *Marfan* memiliki tampilan klinis yang sangat beragam, namun secara klasik memiliki badan yang tinggi, ekstremitas yang panjang, jari-jari *Spider-like digits (arachnodactyly)*, dislokasi lensa mata dan kelainan jantung. Sindroma ini diturunkan secara autosomal dominan. (Hering, 2014)

Pada kasus sindroma *Marfan* kali ini atipikal karena hanya memiliki tinggi badan 138 cm namun rasio rentang lengan dengan tinggi badan 1,08 meter memenuhi kriteria sindroma *Marfan*. Secara tipikal, penderita sindroma *Marfan* memiliki tubuh yang tinggi dibandingkan rata-rata yang bisa mencapai tinggi 6 kaki pada usia dewasa dan disproporsi tubuh. (Hering, 2014)

Skoliosis adalah manifestasi sindroma *Marfan* yang cukup sering. Terapi skoliosis pada pasien sindroma *Marfan* paralel dengan skoliosis idiopatik dan fusi spinal dengan instrumentasi posterior diikuti dengan fusi, sebaiknya dipikirkan pada pasien dengan kurva skoliosis lebih dari 45-50°.

Teknik posterior adalah efektif untuk terapi skoliosis berkaitan dengan bermacam kelainan termasuk sindroma *Marfan*. (Chapman, 2001) Secara umum kurva primer sebaiknya dilakukan fusi dan kurva kompensator dibiarkan, tidak dilakukan fusi. (Chapman, 2001)

Pada pasien memiliki kurva torakal sebesar 114° dan kurva lumbal sebesar 92° dimana termasuk indikasi dilakukannya pembedahan koreksi skoliosis. Dilakukan fusi pada kedua kurva karena keduanya adalah kurva mayor struktural. Kurva *Balanced* kurang dari 60° pada area torakal dan lumbal dapat dikoreksi melalui hanya fusi posterior disertai instrumentasi. Pada keadaan kurva yang lebih berat, yang berkaitan dengan imbalance bidang koronal dan sagital, pembedahan melalui kombinasi *approach* anterior dan posterior sangatlah diperlukan. (Heary and Todd, 2007)

Pada prosedur koreksi pasien hanya melalui *approach* posterior saja dan didapatkan hasil koreksi keseimbangan sagital dan koronal. Untuk mengatasi ketidakseimbangan bidang sagital, dilakukan osteotomi *ponte* pada regio torakal. *Ponte* osteotomi adalah variasi dari osteotomi *Smith-Petersen*, yaitu prosedur osteotomi multipel pada regio torakal untuk terapi kifosis torakal. Osteotomi ini memiliki keuntungan yaitu sederhana, dapat dilakukan pada level multipel dan osteotomi cenderung lebih kecil, memberikan transisi yang halus dari area kifosis maksimal ke kifosis minimal. (Brian et al., 2008).

*Developmental Dysplasia Hip* (DDH) dapat mengakibatkan imbalance terutama bidang

koronal. Reduksi terbuka diikuti dengan fiksasi hip menggunakan *K-Wire (Pining)*, diikuti dengan periode imobilisasi hemispica *Cast* diharapkan membantu memaksimalkan koreksi imbalance secara keseluruhan pada penderita.

Keluhan nyeri dapat diatasi dapat dilihat dengan pemeriksaan skala analog visual yang dibandingkan antara sebelum dan sesudah operasi koreksi.

## KESIMPULAN

Sindroma *Marfan* adalah kelainan jaringan ikat turunan yang paling banyak dengan beragam variasi gejala dan tanda klinis termasuk skoliosis dan dislokasi panggul bawaan. Laporan kasus ini menekankan pentingnya prosedur koreksi skoliosis yang detail untuk koreksi imbalance sagital dan koronal baik akibat skoliosis yang diperberat dengan dislokasi panggul bawaan.

## DAFTAR PUSTAKA

- Brian, J. G., Andrew, L., Tim, B. & Michael, L., (2008), Corrective osteotomies in spine surgery, *J Bone Joint Surg Am*, 90, 2509-20.
- Chapman, M. W. E. A. (2001), *Chapman's orthopaedic surgery 3rd ed*, Lippincott Williams & Wilkins.
- Gjolaj, J. P., Sponseller, P. D., Shah, S. A., Newton, P. O., Flynn, J. M., Neubauer, P. R. & Al, E., (2012), Spinal deformity correction in Marfan syndrome versus adolescent idiopathic scoliosis: learning from the differences, *Spine*, 37, 1558-65.
- Heary, R. F. & Todd, J. A., (2007), *Spinal deformities: The Essentials*, New York, Thieme Medical Publisher, Inc.
- Hering, JA., (2014). *Tachdjian's pediatric orthopaedics. 5th ed*, Philadelphia, Elsevier Saunders.
- Pyeritz, R. & Francke, U. 1993. The Second International Symposium on the Marfan syndrome. *Am J Med Genet*, 47, 127-135.

