

自家移植歯をブリッジ支台歯に応用した一症例

山森徹雄 高録伸郎¹ 島崎政人
古澤正克 島崎伸子 清野和夫

A Case of Tooth Autotransplantation for an Abutment Tooth of a Fixed Partial Denture

Tetsuo YAMAMORI, Nobuo KOUROKU¹, Masato SHIMAZAKI
Masayoshi FURUSAWA, Nobuko SHIMAZAKI and Kazuo SEINO

A case of fixed partial denture with autogenous tooth transplantation is reported in this paper. The maxillary left third molar of a 37-year-old male patient was transplanted in mandibular left second molar position, which had been lost a few years before. The endodontic treatment for the transplanted tooth was extraorally performed in the procedure of transplantation. The distal root of mandibular left first molar was then extracted because of root fracture. A provisional restoration and a ceramometal fixed partial denture were set 1 month and 6 months after transplantation, respectively. No problem was found in the follow-up period of 15 months after transplantation, clinically and radiographically.

Clinical efficiency and problem of autogenous tooth transplantation were discussed, and more exact predictability was needed for wider clinical application of this technique.

Key words : autotransplantation of tooth, abutment tooth of fixed partial dentures, maxillary third molar, selection of prosthodontic treatment

緒 言

部分欠損歯列に対する補綴方法として従来より用いられてきた部分床義歯やブリッジに加え、近年、歯科用インプラント¹⁻⁴⁾や自家歯牙移植術⁵⁻⁹⁾も臨床応用されている。これらの方法は部分床義歯やブリッジに比較して補綴装置の支台を新たに設置するという点で共通するが、前者では、そのために人工物を埋入しBrånemarkら¹⁰⁾によるOsseointegrationの概念が導入されてから予知性の高い欠損補綴方法として広く認められつつある

のに対して、後者では患者自身の歯を利用して支台を設置し、適応症や術式に関する検討により生存率の向上が報告されている^{11,12)}ものの未解明の部分が残されている。しかしながら、いわば異物を生体内に埋入する歯科用インプラントよりも自身の歯を移植する方が患者に受け入れられやすい場合が多いうえ、わが国の歯科医療環境においては歯科用インプラントよりも経済的負担が少ないため、十分な予知性が確立されれば有用性の高い方法と考えられる。本報では、自家移植歯をブリッジ支台歯に用いた症例の治療経過を報告し、

受付：平成15年1月7日，受理：平成15年1月8日
奥羽大学歯学部歯科補綴学第Ⅱ講座
奥羽大学歯学部歯科保存学第Ⅰ講座¹

Department of Removable Prosthodontics, Ohu
University School of Dentistry
Department of Periodontics and Restorative Dentistry,
Ohu University School of Dentistry¹

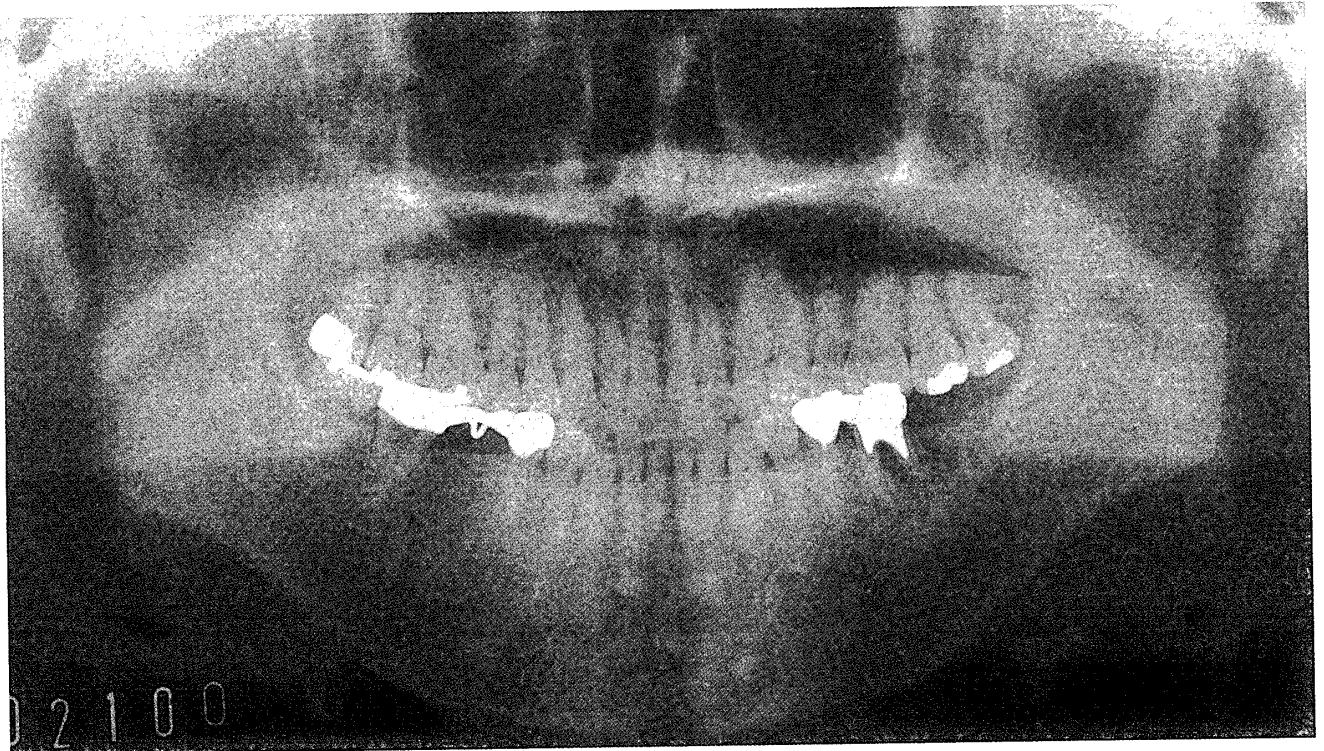


図1 初診時パノラマX線写真

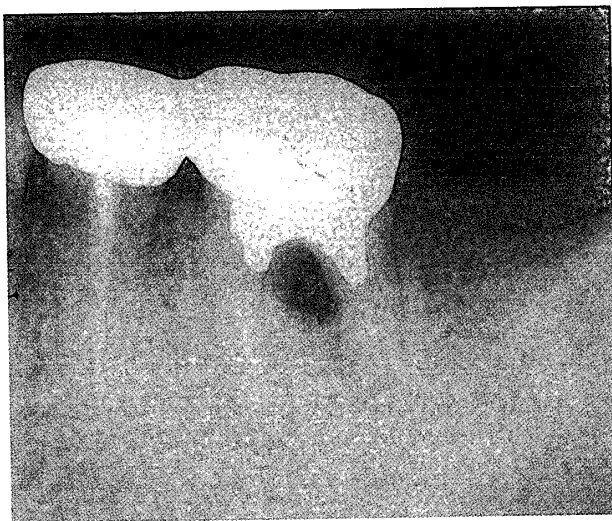


図2 初診時デンタルX線写真
下顎左側第一大臼歯根分岐部に限局性の透過像が認められる。

その臨床的意義について考察する。

症例概要

患者：34歳男性

初診：平成13年2月13日

主訴：下顎左側第一大臼歯部の歯肉腫脹

既往歴，家族歴：特記事項なし

現病歴：下顎左側第一大臼歯は，平成11年に市内某歯科医院にて歯内治療後，全部鑄造冠が装着された。平成13年2月に歯肉が腫脹したため市内の他歯科医院を受診し，保存不可能と診断された。患者自身が可撤性補綴に強い嫌悪感を有しインプラント治療を希望したため，紹介により本学附属病院を訪れた。

現症：体格，栄養状態とも良好であり，顔貌所見に特記事項はなかった。口腔内では，下顎左側第二小臼歯と第一大臼歯に連結全部鑄造冠が装着されており，第一大臼歯部頬側歯肉縁の約2mm根尖側に直径約3mmの腫瘍が認められた。その他の数歯にインレーやアマルガム充填などの修復物がみられたほか，下顎左側第二，第三大臼歯および下顎右側第一大臼歯が欠損していたが，下顎右側第一大臼歯部にはブリッジによる補綴処置が施されていた。また歯周ポケットは全顎的に1～3mmの深さで歯肉退縮はなく，歯の動揺も認められなかった（図1）。デンタルX線写真では下顎左側第一大臼歯の根分岐部に限局性の透過像がみられた（図2）。

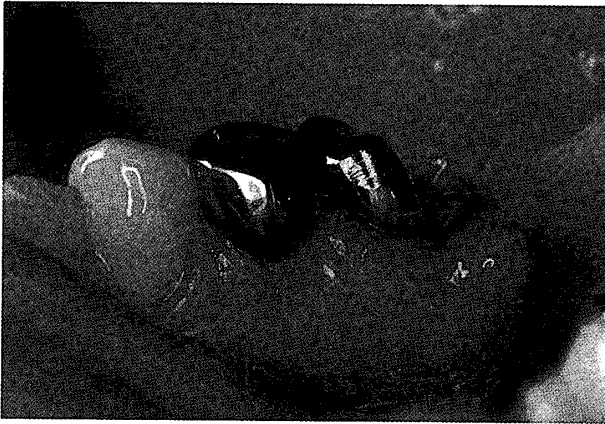

図3 歯根分割直後

下顎第一大臼歯部頬側歯肉縁の約2 mm根尖側に直径約3 mmの腫瘍が認められる。



図4 歯根分割3週間後

臨床的に歯肉部の炎症は消退している。

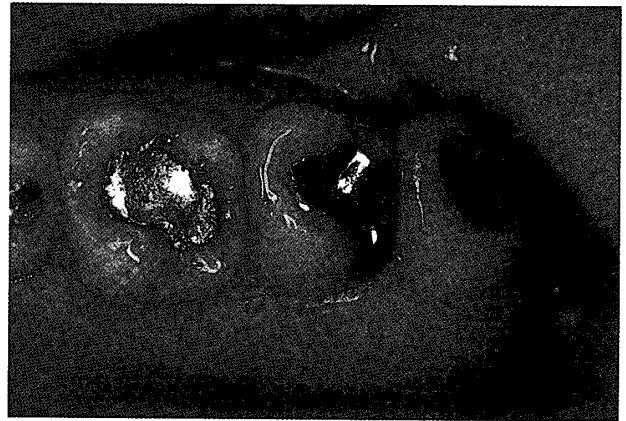


図5 上顎左側臼歯部

第三大白歯にはアマルガム充填がみられるが、歯周組織は臨床的に健全である。

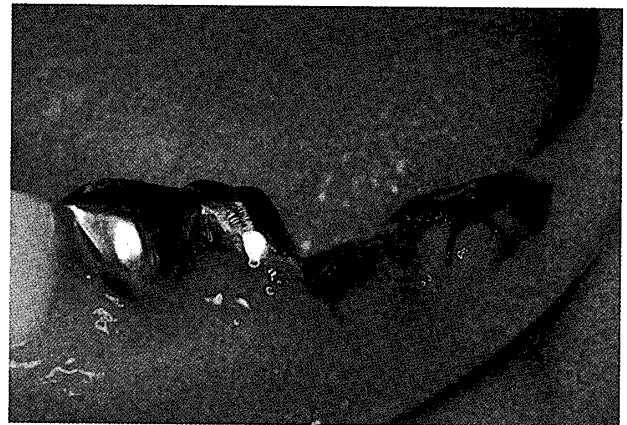

図6 自家歯牙移植直後

対合歯との咬頭干渉を避けるために移植歯歯冠部を切断し、根管充填した。

診断と治療方針

診査結果より、髓床底部の穿孔や髄管からの感染が疑われたため、保存治療担当医が下顎第一大臼歯に歯根分割術を施行し、全部鑄造冠および支台築造体の遠心半部を除去したところ、遠心根頬側に歯根破折を認めた(図3)。よって歯根破折による感染に起因する歯周炎と診断された。また破折線が骨縁下に及んでいたことから遠心根は保存不可能であった。同根抜去後の補綴処置について、部分床義歯、延長ブリッジ、インプラント、自家歯牙移植それぞれの特徴を説明し患者に選択を求めたところ、可撤性補綴は拒否され、延長ブリッジでは第二大臼歯部の咬合を回復するのが困

難であることから受け入れられなかった。またインプラント治療は経済的条件に合致せず、種々のリスクを理解したうえで患者は自家歯牙移植とブリッジによる治療を選択した。

治療内容と経過

歯根分割後約3週間で歯肉部の腫瘍は消失し、臨床的に健全な状態に回復した(図4)。よって、まず上顎左側第三大白歯(図5)を下顎左側第二大臼歯部に移植し、第一大臼歯遠心根の抜去および近心根と第二小白歯の歯内治療を行うこととした。

平成13年4月19日に保存治療担当医により自家歯牙移植術が施行された。歯根膜を損傷しないよ

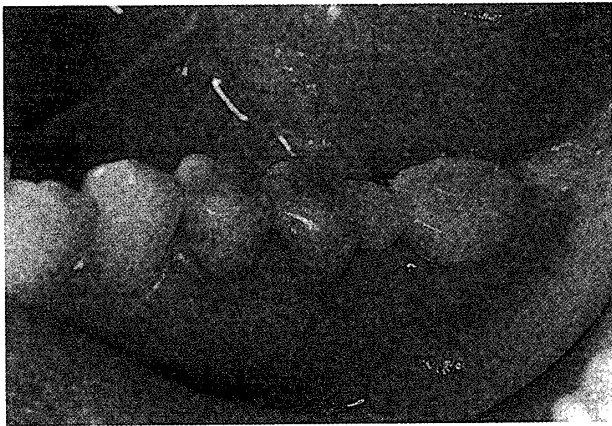

図7 移植1カ月後に装着された暫間ブリッジ

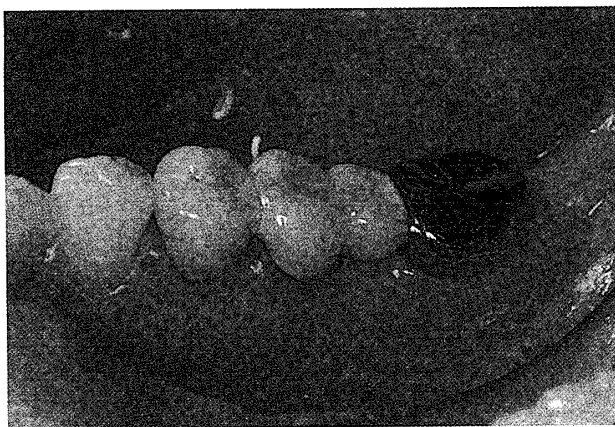


図8 移植6カ月後に装着された陶材焼付鑄造ブリッジ

うに鉗子で上顎左側第三大臼歯を抜去後、生理食塩水を浸した滅菌ガーゼで歯根部を被覆しながら、歯科用タービンとダイヤモンドポイントにて歯冠の咬合面側1/2を切断、抜髄、ガッタパーチャポイントと糊剤による根管充填を行った。下顎第二大臼歯部に歯槽頂切開を加えて全層歯肉骨膜弁を翻転したのち、生理食塩水注水下で歯科用エンジンとスチールバーにより移植窩を形成した。移植歯歯頸部の頬舌径が10mm、近遠心径が7mmであったため顎骨の頬舌径を考慮して、移植歯の頬面が近心方向となるように移植窩に適合させ、周囲歯肉を縫合することで固定した(図6)。

同年5月23日(移植後約1カ月)に動揺度が0~1度となったことを確認し、下顎左側第一大臼歯遠心根抜去後に第二小臼歯、第一大臼歯近心根と移植歯を支台とする暫間ブリッジを装着した(図7)。その後下顎左側第二小臼歯と第一大臼歯近心根の感染根管治療と根管充填を行い、同年

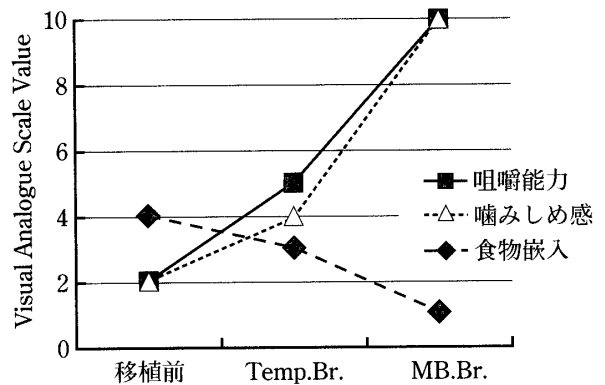


図9 機能回復に関する主観的評価

移植前、暫間ブリッジ装着時(Temp. Br.)、陶材焼付鑄造ブリッジ装着時(MB. Br.)の機能回復程度に関する患者の主観的評価(Visual analogue Scale)を示す。

6~7月にわたり上記2歯と移植歯にタイプIV合金製鑄造築造体を合着し、同年10月15日(移植後約6カ月)に陶材焼付鑄造ブリッジを装着した(図8)。なお、上顎左側第二大臼歯が高位であったためエナメル質の範囲で歯冠形態を修正し、オクルーザルクリアランスの制限から移植歯の支台装置を全部鑄造冠とした。

本症例に対してブリッジ装着1週間後に機能回復に関する主観的評価を実施した。評価法にはVisual Analogue Scale (VAS)を採用し、左側臼歯部での咀嚼能力、噛みしめ時の左側臼歯部での安定感、左側臼歯部口腔前庭への食物嵌入の程度の3項目について、移植前、暫間ブリッジ装着時、陶材焼付鑄造ブリッジ装着時における評価を10cmの線分上にマークさせた。その結果、咀嚼能力と噛みしめ時の安定感は移植前、暫間ブリッジ、陶材焼付鑄造ブリッジの順に向上し、口腔前庭への食物嵌入は減少したという評価を得た(図9)。

ブリッジ装着後1~2カ月毎に定期的に経過を観察しているが、移植後15カ月となる平成14年7月に至るまで装着感や咀嚼、発音機能に問題はなく、その他の不快症状は発現しなかった。移植歯の歯周ポケットの深さは1~2mmで安定していた。またデンタルX線写真による経時的観察(図10)では、移植直後から移植後15カ月まで移植歯近遠心側歯槽骨縁の位置に著明な変化はみられず、移

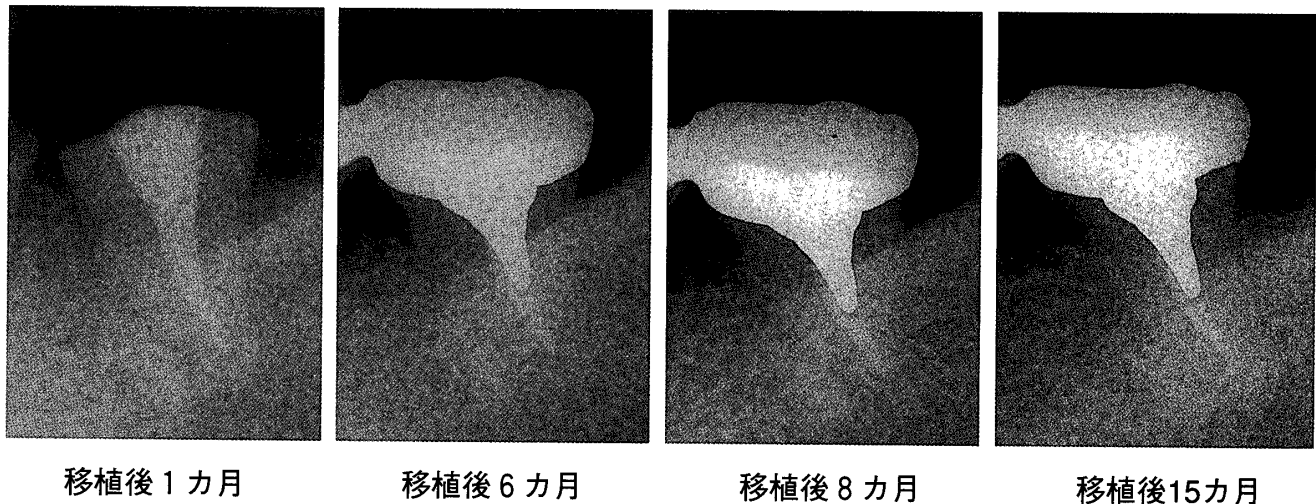


図10 デンタルX線写真による経時的観察

移植1カ月後から15カ月後まで、移植歯周囲に異常所見は認められない。

植後8カ月以降は歯根膜腔と歯槽硬線が認められた。

考 察

1. 治療法の選択について

少数歯遊離端欠損歯列に対しては、従来から部分床義歯や延長ブリッジによる補綴治療が一般的に行われてきた。しかし本症例のように比較的若年の患者では可撤性補綴装置を装着することに抵抗を示す場合も少なくない。また延長ブリッジは、ポンティック部に負荷された機能圧分散の点で力学的に不利なことから延長されるポンティックの近遠心的幅径に制限があるうえ、中間欠損ブリッジに比較して支台歯にトラブルを生じる事が多く¹³⁾、支台歯が失活歯の場合^{13,14)}やポンティック隣在歯^{13,15)}でその傾向が強いため本症例に適用するのは不利と考えられる。遊離端欠損歯列に対する固定性補綴でより予知性の高い方法に歯科用インプラントがある。欠損部顎骨の大きさや性状がインプラント埋入や機能圧支持に耐えることや外科的処置への患者の承認を得ることなどの条件を満たす必要があるが、Osseointegration¹⁰⁾の導入以来、歯科用インプラントの予知性は向上し、シリンダータイプインプラントを部分欠損症例に応用した場合の生存率は術後6年で93.6%¹⁶⁾であるという系統的総説がみられる。一方、自家歯牙移植術についても種々の臨床データが示されている

ものの、ランダム化比較試験や系統的総説は検索できなかった。総じて歯科用インプラントより生存率は低く、第三大臼歯を移植した場合の生存率は74~96%という報告^{5~7)}があり、その5~20%以上で歯根吸収が認められている。また報告者や歯根完成程度⁷⁾による差異が大きいという特徴がある。歯科用インプラントが規格の切削器具により形成された埋入窩に工業製品のインプラント体を適合させるのに対して、自家歯牙移植術では抜歯した移植歯の歯根形態に合わせて目分量で移植窩を形成することになるため、術者の習熟度や移植歯の状態が術後経過に影響を及ぼすことがこのような違いを生じる原因と考えられる。しかし顎骨と直接接触もしくは結合する歯科用インプラントに比較して、自家歯牙移植歯には歯根膜が存在するため機能圧の支持に関して歯列内での統一が可能であることや、現在の歯科医療制度のもとでは歯科用インプラントに比較して経済的負担が少ないという利点もある。

本症例の治療方針決定に際しては、以上の内容を患者に説明し、充分な理解を得たうえで患者自身に選択させた。患者が可撤性補綴装置に強い嫌悪感を持っていたため部分床義歯は除外され、また第二大臼歯までの咬合接触を回復してしっかり噛めるようにしたいという希望から延長ブリッジも患者の要求を満たさなかった。また本学附属病院受診時にはインプラント治療を希望していたも

の経済的条件に合致せず、生存率や歯根吸収などの術後トラブルの可能性を納得したうえで自家歯牙移植術が選択された。Carr¹⁷⁾は欠損補綴において長期性・生存率の因子、機能的因子、心理的因子、経済的因子が患者のQOLに影響を及ぼすと述べているが、本症例の治療法選択過程から、個々の患者でこれらの因子間における相対的価値観が異なり、治療法選択基準の重要な因子となっていることが確認された。

2. 術式および経過について

本症例に対する一連の臨床術式は、基本的には自家歯牙移植の一般的な術式に準じて進めたが、以下の2点は異なっている。その一つは移植歯に対する歯内治療の時期である。移植歯が歯根完成歯の場合や歯根未完成歯でも歯髓の治癒が期待されない場合は移植前に根管充填を終了しておくか、術後約2～4週間で根管処置を開始し、根未完成歯では水酸化カルシウム製剤を充填して6～12カ月後にガッタパーチャによる最終根管充填を行うのが一般的である^{8,9,12)}。本症例では、移植部における顎骨頂部と対合歯咬合面とのスペースに比較して移植歯である上顎左側第三大臼歯の解剖学的歯冠長が大きいいため、移植後の咬頭干渉を避けるためには歯冠部を切断する必要があったが、移植歯へ器具を到達するのが困難であったためオーバーインスツルメンテーション等による歯根膜の損傷を避ける目的で移植前の根管治療を行わずに、上顎左側第三大臼歯抜去後、生理食塩水を浸したガーゼで被覆し歯冠切断、抜髄およびガッタパーチャと糊剤による根管充填を行ったうえで移植した。自家歯牙移植の予後にとって移植歯歯根膜の壊死を避けることは重要であるため必ずしも望ましい方法とはいえないが、これまでのところ良好な経過を得ていることから、慎重に行えば臨床的に許容される手技とも考えられる。通法と異なるもう一つの点は、下顎左側第一大臼歯遠心根の抜去時期である。通常、移植後の感染を防ぐため術前に要抜去歯や齶蝕、歯周病などの感染源を可及的に除去しておく。しかし本症例では、下顎左側第一大臼歯の歯根分割後3週間で歯肉部の炎症が臨床的に消失したため、移植歯周囲の歯周組織がある程度安定したと考えられた移植4週間後に下

顎左側第一大臼歯遠心根を抜去した。これは、移植に先立って同根を抜去した場合に予測される同根遠心側歯槽骨縁の吸収を避け、移植歯の歯根膜を有効に利用して顎骨との線維性付着面積を向上させることを目的としている。デンタルX線写真による経過観察(図10)では、移植歯近心歯槽骨頂の位置に明確な変化がみられないことから、これまでのところ意図した通りの結果が得られていると考えられた。

本症例はこれまでの観察期間において良好な経過を示しており、機能回復に関する術後の主観的評価やその後の定期的経過観察時における問診から、十分な満足を得ていることが確認できた。しかし前述の通り、移植歯は術後数年で歯根吸収や周囲歯槽骨吸収をきたすケースもあるため、継続的に経過を観察する必要がある。また患者に対しては事前にこれらの内容を説明し、将来的に移植歯を支台とするブリッジが機能しなくなった場合にはインプラントブリッジによる修復に移行することの内諾を得ている。術前にこのような対応をせざるを得なかった背景には、自家歯牙移植術の予知性が不明確なことがある。歯科用インプラントとは異なり移植歯の状態は一定でないため、臨床的な根拠を作るのは容易なことではないと思われるが、自家歯牙移植術がより広く活用されるためには臨床例の蓄積と適切な解析が求められるであろう。

結 論

片側少数歯遊離端欠損に対し、自家歯牙移植を併用したブリッジにより対応して良好な経過を得た一症例について報告した。

本症例を通して、欠損補綴方法選択において患者の要望が重要な役割を担っていることを再認識するとともに、自家歯牙移植術の臨床的有用性が確認された。また予知性を明確にするために、自家歯牙移植に関する臨床データのさらなる蓄積、解析が望まれた。

本論文の要旨は、第32回奥羽大学歯学会(平成13年11月郡山市)において発表した。

文 献

- 1) Adell, R., Lekholm, U., Rockler, B. and Brånemark, P.-I. : A 15-year study of osseointegrated implants in the treatment of the edentulous jaw. *Int J Oral Surg* **10** ; 387-416 1981.
- 2) Zarb, G. A. and Schmitt, A. : The longitudinal clinical effectiveness of osseointegrated dental implants in posterior partially edentulous patients. *Int J Prosthodont* **6** ; 189-195 1993.
- 3) Zarb, G. A. and Schmitt, A. : The longitudinal clinical effectiveness of osseointegrated dental implants in anterior partially edentulous patients. *Int J Prosthodont* **6** ; 180-188 1993.
- 4) Priest, G. : Single-tooth implants and their role in preserving remaining teeth : A 10-year survival study. *Int J Oral & Maxillofac Implants* **14** ; 181-188 1999.
- 5) Nordenram, Å. : Autotransplantation of teeth. *Acta Odontol Scand* **21** (suppl) ; 33 1963.
- 6) Galanter, D. R. and Minami, R. T. : The periodontal status of autografted teeth. A pilot study of thirty-one cases. *Oral Surg Oral Med & Oral Pathol* **26** ; 145-159 1968.
- 7) Andreasen, J. O., Hjørting-Hansen, E. and Jølst, O. : A clinical and radiographic study of 76 autotransplanted third molars. *Scand J Dent Res* **78** ; 512-523 1970.
- 8) Nethander, G. : Oral restoration with fixed partial dentures on transplanted abutment teeth. *Int J Prosthodont* **8** ; 517-526 1995.
- 9) Lundberg, T. and Isaksson, S. : A clinical follow-up study of 278 autotransplanted teeth. *Br J Oral Maxillofac Surg* **34** ; 181-185 1996.
- 10) Brånemark, P.-I., Hansson, B. O., Adell, R., Breine, U. *et. al.* : Osseointegrated implants in the treatment of the edentulous jaw : Experience from a 10-year period. *Scand J Plast Reconstr Surg* **16** (suppl) ; 1-127 1977.
- 11) Nethander, G. : Autogenous free tooth transplantation by the two-stage operation technique. An analysis of treatment factors. *Acta Odontol Scand* **56** ; 110-115 1998.
- 12) 月星光博, 月星千恵, 宮崎正憲 : 治療の流れと術式. 自家歯牙移植 (月星光博編) ; 71-124 クインテッセンス出版 東京 1999.
- 13) Palmqvist, S. and Swartz, B. : Artificial crowns and fixed partial dentures 18 to 23 years after placement. *Int J Prosthodont* **6** ; 279-285 1993.
- 14) Decock, V. : 18-year longitudinal study of cantilevered fixed restorations. *Int J Prosthodont* **9** ; 331-340 1996.
- 15) Hämmerle, C. H. F., Ungerer, M. C., Fantoni, P. C., Brägger, U. *et. al.* : Long-term analysis of biologic and technical aspects of fixed partial dentures with cantileveres. *Int J Prosthodont* **13** ; 409-415 2000.
- 16) Lindh, T., Gunne, J., Tillberg, A. and Mollin, M. : A meta-analysis of implants in partial edentulism. *Clin Oral Implants Res* **9** ; 80-90 1998.
- 17) Carr, A. B. : Successful long-term treatment outcomes in the field of osseointegrated implants : prosthodontic determinants. *Int J Prosthodont* **11** ; 502-512 1998.

著者への連絡先：山森徹雄，(〒963-8611)郡山市富田町字三角堂31-1 奥羽大学歯学部歯科補綴学第Ⅱ講座
 Reprint requests : Tetsuo YAMAMORI, Department of Removable Prosthodontics, Ohu University School of Dentistry
 31-1 Misumido, Tomita, Koriyama, 963-8611, Japan