

# Hemorragia intraparenquimatosa como complicación de meningitis tuberculosa

Thomás Torres C.<sup>1</sup>, Laura Camila López R.<sup>2</sup>

Conflictos de interés: Los autores declaran no tener conflictos de interés alguno.

## Resumen

La meningitis tuberculosa es la forma más grave de manifestación extrapulmonar de la infección por micobacterias, diferentes mecanismos fisiopatológicos dan lugar a un amplio espectro de complicaciones, dentro las cuales, los eventos cerebrovasculares son consideradas las principales causas de daño cerebral irreversible.

Se presenta el caso de una paciente con meningitis tuberculosa primaria quien presentó hemorragia intraparenquimatosa como complicación y se realiza revisión de la literatura.

**Palabras clave:** Meningitis; tuberculosis; complicaciones; hemorragia intraparenquimatosa; evento cerebrovascular.

## Intraparenchymal hemorrhage as complication of meningitis tuberculosa

### Abstract

Tuberculous meningitis is the most severe form of mycobacterial extrapulmonary disease, different pathophysiological mechanisms lead to a broad spectrum of complications. Stroke are considered the main causes of irreversible brain damage.

We discuss a patient diagnosed with primary tuberculous meningitis who presented intracranial hemorrhage as a complication and review of the literature is performed.

**Keywords:** Meningitis; tuberculosis; complications; intracranial hemorrhage; stroke.

---

<sup>1</sup>Estudiante de medicina de la Universidad del Tolima, interno rotatorio en el Hospital Federico Lleras Acosta de Ibagué

<sup>2</sup>Estudiante de medicina de la Universidad del Tolima, interno rotatorio en el Hospital Federico Lleras Acosta de Ibagué

## Introducción

La tuberculosis es una enfermedad infecciosa multisistémica crónica causada por el complejo *Mycobacterium tuberculosis*, problema de salud pública a nivel mundial, afecta principalmente a países de medianos y bajos ingresos; es la segunda causa de mortalidad por un agente infeccioso, después del SIDA y la principal causa de muerte en personas infectadas por el VIH (1). Para el año 2013 se estimó una incidencia de 126 casos, prevalencia de 159 casos y una tasa de mortalidad entre 15 y 21 por cada 100 000 habitantes (2). En Colombia para el año 2011 se reportaron 10.731 casos nuevos de tuberculosis de los cuales el 20% fueron extrapulmonares (3).

La meningitis tuberculosa representa el 6% de las infecciones extrapulmonares en pacientes inmunocompetentes, siendo la forma más grave de presentación, se ha descrito en el 1% de todos los pacientes con tuberculosis y es la complicación de aproximadamente 1 de cada 300 infecciones primarias por tuberculosis no tratadas (4,5,6). Su tasa de mortalidad varía entre países de acuerdo a las condiciones socioeconómicas y políticas de salud pública con rangos entre 7- 40% en países desarrollados, alcanzando tasas de 69% en países endémicos o con alta prevalencia de infección por VIH, lo cual constituye uno de los más determinantes factores de riesgo (6,7). En poblaciones con baja prevalencia de tuberculosis la mayoría de casos ocurren en adultos, sin embargo, en general es más frecuente en niños con pico de incidencia entre los 6 meses y 5 años de edad, en menores de 20 años la distribución por sexo es igual, en adultos la relación hombre mujer es aproximadamente 2:1 (6).

---

### Correspondencia a:

Laura Camila López R.

Calle 22 N° 11-53s Barrio Ricaurte, Ibagué, Tolima, Colombia

Teléfono y fax: 57 038 2601725 Celular: 316 628 20 85

Dirección electrónica: lauracamila\_lc@hotmail.com

Recibido: 14/05/2015 Aceptado: 22/06/2015 Publicado: 30/06/2015

Un diagnóstico y tratamiento temprano de la meningitis tuberculosa constituye un punto clave para la prevención de sus complicaciones, sin embargo, por la calidad del sistema de salud, principalmente en países de bajo nivel socioeconómico se ve limitado dando lugar a las complicaciones cerebrovasculares, las cuales son frecuentes y son consideradas las principales causas de daño cerebral irreversible (4,8,9). En regiones con recursos limitados, el retraso en el diagnóstico es uno de los factores que contribuyen a la alta morbilidad y mortalidad de la tuberculosis meningea (10,11). A pesar de la terapia antituberculosa, 20-50% de las personas afectadas mueren y muchas que sobreviven tienen déficits neurológicos significativos (12).

Reportamos el caso de un paciente con diagnóstico de meningitis tuberculosa que presenta hemorragia intraparenquimatosa como complicación.

## Presentación del caso

Se trata de una paciente femenina de 66 años con antecedente de hipertensión arterial, quien consulta en repetidas ocasiones a centro de atención primaria por cefalea intensa de varios meses de evolución que se exacerba en los últimos ocho días, asociada a náuseas y fiebre no cuantificada, inicialmente ajustan medicación antihipertensiva, diagnostican infección urinaria e inician manejo antibiótico presentando mejoría parcial de los síntomas; cuatro días después consulta a nuestra institución por agravamiento de los síntomas al cursar con múltiples episodios eméticos, al examen físico inicial de urgencias se identifican únicamente signos de deshidratación, se inicia reposición hídrica e ingresa a servicio de medicina interna, sin embargo la paciente no acepta hospitalización solicitando egreso voluntario.

Al día siguiente ingresa remitida de primer nivel de atención por aumento de la cefalea, asociado a fotofobia y fiebre no cuantificada, es valorada por servicio de neurología quienes identifican reflejos de

involución presentes, rigidez nuchal franca, sin déficit focal, los paraclínicos y la tomografía cerebral al ingreso son normales, por lo que se decide realizar punción lumbar, obteniendo líquido xantocrómico, con presión de apertura normal, estudio del cual

reporta pleocitosis con predominio linfocitario, hipogluorraquia y proteinorraquia normal, xantocromía +, test de ADA + (tabla 1). Serología para HIV no reactiva.

**Tabla 1.** Estudios de líquido cefalorraquídeo. pre y post tratamiento.

LCR	PRIMERA MUESTRA	SEGUNDA MUESTRA
<b>ASPECTO</b>	LIGERAMENTE TURBIO	LIGERAMENTE TURBIO
<b>COLOR</b>	AMARILLO	INCOLORO
<b>Recuento de leucocitos (mm<sup>3</sup>)</b>	290	12
<b>Recuento diferencial</b>	Neutrófilos: 17% Linfocitos: 83%	
<b>Tinta China</b>	Negativo	Negativo
<b>Recuento de glóbulos rojos (mm<sup>3</sup>)</b>	1950	301
<b>Glucosa en LCR (mg/dL)</b>	5.9	33.5
<b>Glicemia (mg/dL)</b>	111	112
<b>Relación glucosa LCR / glicemia</b>	0.05	0.29
<b>Proteínas LCR (mg/dl)</b>	76.6	53.9
<b>Cultivo gérmenes comunes</b>	Negativo a las 72 horas	
<b>Gram</b>	Negativo para gérmenes sensibles a la coloración	Negativo para gérmenes sensibles a la coloración
<b>Morfología de hematíes</b>	100% hematíes crenados	Frescos 100%
<b>Xantocromía después de centrifugar</b>	Positivo	Negativo
<b>Test de ADA</b>	37	

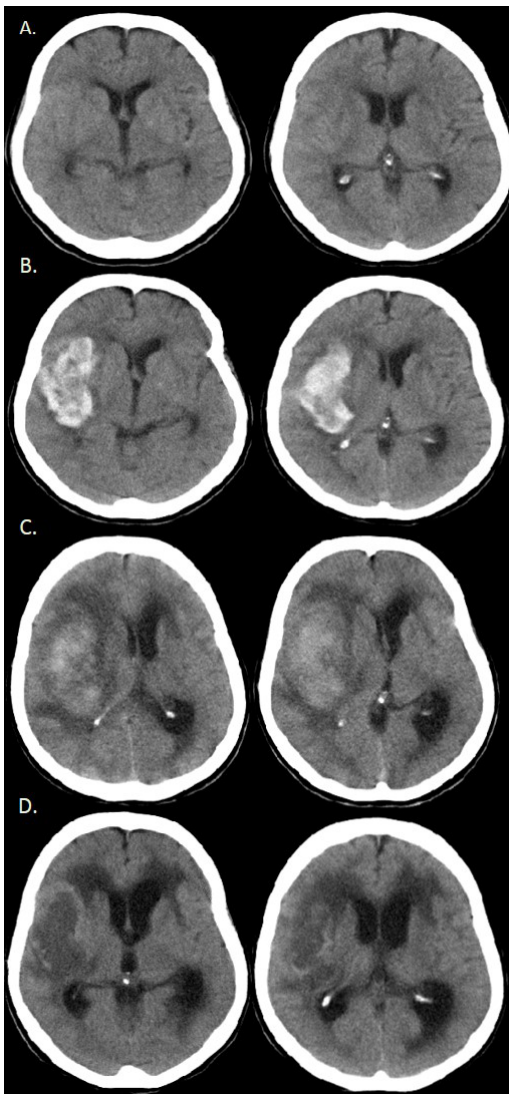
Primera muestra: 20 de enero del 2015, sin tratamiento. Segunda muestra: 03-02-15, catorce días después de iniciado el tratamiento.

Se inicia manejo anti tuberculoso (pirazinamida, isoniazida, etambutol, rifampicina), presentando mejoría clínica dado por disminución de la rigidez nuchal y de la cefalea. A los doce días de iniciación de tratamiento se realiza punción lumbar de control, obteniendo líquido con presión de apertura normal, con aspecto macroscópico menos xantocrómico, el reporte de laboratorio evidencia disminución de la pleocitosis, con gluorraquia normal y xantocromía negativa por lo que se decide dar alta hospitalaria continuando manejo anti tuberculoso instaurado de manera ambulatoria.

La paciente consulta cinco días después traída por familiares por presentar síncope asociado a dificultad para la movilización de hemicuerpo izquierdo, al examen físico se constata hemiparesia izquierda densa de predominio braquiofacial, con heminegligencia, sin déficit sensitivo, sin signos meníngeos; se considera accidente cerebrovascular con compromiso de la circulación anterior de probable origen isquémico secundario a vasculitis, se realiza tomografía cerebral que evidencia hemorragia intraparenquimatosa con ocupación de núcleos de la base y región frontotemporal derecha con importante efecto de

masa, sin drenaje a ventrículos (ICH 2) (imagen 1); es valorada por neurocirugía, quienes consideran que el patrón de la hemorragia podría corresponder a una ruptura de un aneurisma micótico (bolsa sacular ciega en la pared de una arteria de origen infeccioso) (13,14), ante esta sospecha se solicitó arteriografía cerebral.

**Ilustración 1:** Tomografía cerebral computarizada. A. Primer TAC tomado el 19 de febrero del 2015. B. 9 de febrero del 2015. C. 19 de febrero D. 15 de marzo del 2015



En los siguientes nueve días de hospitalización la paciente presentó agravamiento de cuadro con deterioro de estado de conciencia; se solicita tomografía cerebral de control donde se evidencia severo edema perilesional que compromete la mayor parte de hemisferio derecho por lo que se traslada a unidad de cuidado intensivo por alto riesgo de falla ventilatoria; durante su estancia en UCI se realiza arteriografía cerebral que evidencia aneurismas M1-M2 derecho con hematoma, espasmo y aneurisma incidental de carótida terminal izquierda.

Se determinó realizar clipaje de aneurisma, la paciente presentó buena respuesta al tratamiento y fue dada de alta a los pocos días.

Es valorada en la consulta externa del servicio de neurología donde se evidencia franca mejoría en estado neurológico, con persistencia de paresia de miembros inferiores y leve disartria, con limitación mínima para la realización de actividades de autocuidado, continúa recibiendo tratamiento anti tuberculoso y se encuentra en programa de rehabilitación física.

## Discusión

Se trata de una paciente femenina adulta mayor inmunocompetente sin antecedentes de tuberculosis pulmonar quien presentó cuadro de cefalea crónica asociado a alteración del estado de conciencia, al examen físico con rigidez nuchal, con estudios de líquido cefalorraquídeo confirmando meningitis tuberculosa primaria quien durante manejo antituberculoso presenta signos de focalización neurológica con tomografía axial computarizada que evidencia complicación de tipo hemorrágica, siendo más frecuente las complicaciones de tipo isquémico; con posterior documentación de aneurisma de arteria cerebral media derecha que requirió corrección quirúrgica.

Consideramos la existencia del aneurisma de etiología infeccioso como complicación de la meningitis tuberculosa basando el diagnóstico en la alta probabilidad clínica y de laboratorio de LCR obtenido por los puntajes dados en el sistema de Thwaites y el consenso de Lancet diseñados para orientar el diagnóstico de meningitis tuberculosa, adicionalmente a la positividad del ADA en el LCR, no fue posible la confirmación del diagnóstico por aislamiento ya que fue solicitado PCR para tuberculosis del cual no se ha obtenido resultado por trámites administrativos en el sistema de salud, de igual manera teniendo en cuenta su sensibilidad y especificidad, un valor negativo no excluiría el diagnóstico (15,16).

Un diagnóstico diferencial con un aneurisma de origen aterosclerótico, considerando el antecedente de hipertensión y la edad de la paciente, se podría realizar en caso de defunción por estudio de patología, la coexistencia del aneurisma con el antecedente de hipertensión arterial podría actuar como factor de riesgo de la ruptura del mismo, sin embargo la paciente se encontraba con adecuado control de cifras tensionales.

Se han reportado casos de formación de aneurismas micóticos por infección por tuberculosis y rupturas del mismo, comentamos el caso reportado por Griffith SJ, et al (17) en el año 2000 hemorragia intraventricular debido a ruptura de aneurisma de la arteria cerebelosa inferior posterior en meningitis tuberculosa en un paciente de 8 años; el caso de una mujer de 76 años de edad con dos aneurismas intracraneales complicados por hemorragia subaracnoidea reportado por Roh JH et al (18) en el año 2011 y más recientemente un caso reportado en el año 2013 por Saraf R et al (19). en el cual se describe un paciente con ruptura de aneurisma intracraneal infeccioso tuberculoso secundario a un tuberculoma y su manejo endovascular. Así mismo se describen otros casos de aneurismas micóticos tuberculosos a nivel cerebral (14), aorta (20, 21), arterias ilíacas (22) y

femorales (23) con complicaciones hemorrágicas.

## Fisiopatogenia

La transmisión del *Mycobacterium tuberculosis* ocurre principalmente por vía aerógena (gotas de Flugge) provenientes de personas portadoras del bacilo, desencadena en el alveolo una respuesta inmune inflamatoria que controla la infección sin eliminar el patógeno, este persiste en el huésped en forma de tuberculomas que albergan en su interior micobacterias en condiciones metabólicas adversas pero potencialmente viables; el 10 % de las personas inmunocompetentes infectadas desarrollan la enfermedad, produciéndose la enfermedad pulmonar en la mayoría de los casos, el 10 -20% será extrapulmonar con mayor incidencia en inmunocomprometidos, 2-10% afectara al sistema nervioso central (24,25).

La meningitis tuberculosa ocurre como resultado de la diseminación linfohematogena de las micobacterias que atraviesan la barrera hematoencefalica; se produce un foco subcortical o meníngeo, llamado foco de Richi, el cual por diferentes condiciones favorecedoras que no están ampliamente descritas, se liberan los bacilos al espacio subaracnoideo produciendo una respuesta inflamatoria granulomatosa que determina la severidad de la enfermedad (25-27). Lo anterior resulta en tres procesos fisiopatológicos que complican la meningitis tuberculosa, el primero, la formación de un exudado que puede obstruir el drenaje de LCR produciendo hidrocefalia y compromiso de las eferencias de los pares craneales, segundo, la coalescencia de granulomas que resultan en la formación de tuberculomas o abscesos, y por último, siendo la complicación más grave, la vasculitis obliterativa que se manifiesta por eventos isquémicos o hemorrágicos cerebrales (25-27,31). Generalmente suelen comprometer arterias de pequeño y mediano tamaño, principalmente lenticulo estriadas, produciendo infartos en ganglios basales, capsula

interna y tálamo (9,33), se han identificado infartos en territorios vasculares mayores este espectro de manifestaciones suelen ser secundarias a vasculitis (32,34).

Se han reportado casos de compromiso cerebral difuso sin manifestaciones locales, los cuales cursan con coma, convulsiones, movimientos involuntarios y piramidalismo, con edema, demielinización y hemorragia como mecanismo fisiopatológico desencadenante (26).

Las complicaciones secundarias a la tuberculosis meníngea abarcan un amplio espectro que incluye hidrocefalia, hiponatremia, parálisis de pares craneanos, convulsiones, diabetes insípida, vasculitis, granulomas inflamatorios, hemorragia intracerebral y subaracnoidea, trombosis venosa (28), síndrome de respuesta inmune paradójica (29,30); su aparición se ha documentado precozmente desde el segundo día de hospitalización hasta las siete semanas post tratamiento anti tuberculoso (5,29).

La hemorragia intracerebral y subaracnoidea es una complicación rara de la tuberculosis meníngea, resulta secundaria a la invasión bacteriana de la pared arterial o a la ruptura de un aneurisma micótico, los casos que se han descrito en la literatura por tanto son pocos (29).

## Cuadro clínico

Las manifestaciones clínicas de la meningitis tuberculosa dependen de la magnitud del inóculo, localización de la lesión y del compromiso en estructuras adyacentes, el cuadro clínico se presenta inicialmente con síntomas inespecíficos (malestar general, debilidad, fatiga, mialgias, anorexia y cefalea) que duran aproximadamente 2 a 8 semanas, en niños predominan la irritabilidad, somnolencia, pérdida del apetito con dolor abdominal y en ancianos, la cefalea, el estado confusional y la disfunción neurológica

pueden ser las únicas manifestaciones. La rigidez nuchal se detecta en el 25% de los casos; el compromiso de los pares craneales ocurre en el 15- 30% de los niños y hasta en el 40% de los adultos, el VI es el nervio que se lesiona con mayor frecuencia, seguido por el III, el IV, el VII y el II (10,25, 35-37).

La gravedad de la meningitis tuberculosa depende del compromiso del estado de conciencia evaluado por medio de la escala de coma de Glasgow y por los signos neurológicos focales, se clasifica en tres grados (ver tabla 2) (26,32,38).

**Tabla 2.** Escala de severidad de la tuberculosis meníngea. (The modified British Medical Research Council clinical criteria for TM severity grades)

GRADO I	GRADO II	GRADO III
Alerta y orientado, Fase prodrómica sin déficit neurológico focal.	Glasgow de 15 con signos de irritación meníngea con déficit neurológico focal menor (parálisis de nervios craneales) o Glasgow entre 11 – 14 sin déficit neurológico focal.	Glasgow menor de 10 con o sin déficit neurológico focal, convulsiones, movimientos involuntarios.

## Diagnóstico

En todo paciente con sospecha de meningitis independientemente su etiología debe realizarse punción lumbar para estudio de líquido cefalorraquídeo salvo exista alguna contraindicación, el líquido en pacientes con tuberculosis meníngea presenta pleocitosis con predominio linfocítico, hiperproteinoorraquia e hipoglucoorraquia, teniendo en cuenta que estos hallazgos no son específicos y pueden corresponder a otra etiología. El estudio del líquido cefalorraquídeo debe incluir: Zeil Nielshen, coloración de Gram, tinta china, test de ADA y antígenos para *Cryptococcus neoformans* (10, 29, 33).

La adenosin deaminasa (ADA) es una enzima ampliamente distribuida en tejidos y fluidos corporales usada en el diagnóstico de tuberculosis pleural, meníngea y pericárdica, por lo que el test de ADA resulta útil para el diagnóstico de tuberculosis meníngea, más aun cuando no se disponen de otras herramientas diagnósticas. En una revisión sistemática para determinar la eficacia diagnóstica del test de ADA se encontró una sensibilidad del 0.79 (95% IC 0.75-0.83) especificidad de 0.91 (95% IC 0.89-0.93) con un valor predictivo positivo de 6.85 (95% IC 4.11-11.41) y un valor predictivo negativo de 0.29 (95% IC 0.19-0.44) (39).

Los radiografía de tórax con hallazgos característicos de tuberculosis pulmonar se encuentran aproximadamente en el 50% de los casos (10). La tomografía axial computarizada con contraste o resonancia magnética puede ayudar a soportar el diagnóstico de tuberculosis por la alta frecuencia de anomalías en su presentación inicial, el hallazgo más común es el engrosamiento meníngeo, seguido de hidrocefalia, exudados basales, infartos y tuberculomas, los infartos ocurren como resultado de la vasculitis que afecta los vasos del polígono de Willis, las ramas perforantes de la arteria cerebral media y la circulación vertebro basilar (9, 10, 34).

Si la presentación clínica, los hallazgos en líquido cefalorraquídeo y neuroimágenes en un paciente son compatibles con tuberculosis y se descartan otras etiologías en el líquido cefalorraquídeo inicial, se puede hacer un diagnóstico presuntivo de tuberculosis meníngea y debe iniciarse el tratamiento lo más pronto posible (10).

Sin embargo, la pobre sensibilidad del estudio del LCR en el diagnóstico diferencial de meningitis tuberculosa vs bacteriana, para lo cual se han diseñado métodos validados en diferentes poblaciones como el sistema de Thwaites y el consenso de Lancet que mejoran la precisión diagnóstica (12,35).

## Tratamiento

La organización mundial de la salud recomienda un régimen de primera línea de dos meses de isoniazida, rifampicina, pirazinamida y etambutol seguido por 10 meses de isoniazida y rifampicina (10).

El uso de corticoides junto a medicamentos antiinflamatorios no específicos para prevenir el infarto en tuberculosis meníngea es controversial (9), sin embargo una reciente revisión de Cochrane concluye que agregar corticosteroides reduce el riesgo de muerte y de incapacidad neurológica residual por meningitis tuberculosa en pacientes inmunocompetentes (10).

En sobrevivientes, la extensión de los vasos y el daño por isquemia cerebral es uno de los determinantes principales del pronóstico (9).

## Conclusión

La hemorragia intraparenquimatosa secundaria a meningitis por tuberculosis es una forma infrecuente de presentación que requiere un alto índice de sospecha clínica. Un tratamiento oportuno disminuye el riesgo de estas complicaciones y a su vez secuelas neurológicas irreversibles.

## Consideraciones Éticas

Se firmó consentimiento informado por la hija del paciente expuesto en el caso reportado.

## Referencias

1. Organización Mundial de la Salud. Tuberculosis Nota descriptiva N°104 [Monografía en internet], WHO Media Centre 2014 [Acceso 4 de abril de 2015]. Disponible en:

- <http://www.who.int/mediacentre/factsheets/fs104/es/>
2. Organización Mundial de la Salud. Global Tuberculosis Report 2013 [Libro en internet], Suiza 2013 [Acceso 4 de abril de 2015]. Disponible en: [http://apps.who.int/iris/bitstream/10665/91355/1/9789241564656\\_eng.pdf](http://apps.who.int/iris/bitstream/10665/91355/1/9789241564656_eng.pdf)
  3. Fadul S. Protocolo de Vigilancia en Salud Pública Tuberculosis [Monografía en internet], Instituto Nacional de Salud, Grupo de enfermedades transmisibles, equipo de micobacterias, Bogotá 2014 [Acceso 4 de abril de 2015]. Disponible en: <http://www.ins.gov.co:81/lineas-de-accion/Subdireccion-Vigilancia/sivigila/Protocolos%20SIVIGILA/PRO%20Tuberculosis.pdf>
  4. Mora I, Escudero F, Mateos-Rodríguez F, Blanch JJ, Martínez-Alfaro E. Meningitis tuberculosa con infartos cerebrales. *Rev Clin Esp*. 2010;210(11):55-57
  5. Enberg M, Quezada M, De Toro C, Fuenzalida L. Meningitis tuberculosa en adultos: Análisis de 53 casos. *Rev Chil Infect* 2006;23(2):134-139
  6. Ramachandran T. Tuberculous Meningitis [Monografía en internet], Missouri: Niranjana N Singh, 2014 [Acceso 4 de abril de 2015]. Disponible en: <http://emedicine.medscape.com/article/1166190-overview>
  7. Kechagia M, Mamoucha S, Adamou D, Kanterakis G, Velentza A, Skarmoutsou N, et al. Meningitis: Tuberculous Meningitis [Libro en internet], Grecia: George Wireko-Brobby, 2012 [Acceso 4 de abril de 2015]. Disponible en: <http://www.intechopen.com/books/meningitis/tuberculous-meningitis>
  8. Donald PR, Schoeman JF. Tuberculous meningitis. *N Engl J Med* 2004;351(17):1719-20.
  9. Lammie GA, Hewlett RH, Schoeman JF, Donald PR. Tuberculous cerebrovascular disease: A review. *Journal of Infection* 2009;59:156-166
  10. Chin JH. Tuberculous meningitis: Diagnostic and therapeutic challenges. *Neurol Clin Pract* June 2014;4(3):199-205
  11. Hernández-Pando R, Soto-Hernández JL, Salinas-Lara C. Aspectos inmunopatológicos de la tuberculosis meníngea. *Rev Invest Clin* 2013;65(4):349-356
  12. Kurien R, Sudarsanam TD, Samantha S, and Thomas K. Tuberculous meningitis: A Comparison of Scoring Systems for Diagnosis. *Oman Med J*. 2013;28(3): 163-166
  13. Lee W, Mossop P, Little A, Fitt G, Vrazas J, Hoang J, et al. Infected (Mycotic) Aneurysms: Spectrum of Imaging Appearances and Management. *RadioGraphics* 2008; 28:1853-1868
  14. Regelsberger J, Elsayed A, Matschke J, Lindop G, Grzyska U, Van den Boom L, et al. Diagnostic and therapeutic considerations for "mycotic" cerebral aneurysms: 2 case reports and review of the literature. *Cent Eur Neurosurg*. 2011 72(3):138-43.
  15. Takahashi T, Tamura M, Toshiaki Takasu T. The PCR-Based Diagnosis of Central Nervous System Tuberculosis: Up to Date. *Tuberculosis Research and Treatment* 2012; 2012 (831292); 17 páginas.
  16. Christie L, Loeffler A, Honarmand S, Flood J, Baxter R, Jacobson S, et al. Diagnostic Challenges of Central Nervous System Tuberculosis. *Emerg Infect Dis* 2008; 14(9):1473-1475
  17. Griffiths SJ, Sgouros S, James G, John P. Intraventricular haemorrhage due to ruptured posterior inferior cerebellar artery aneurysm in tuberculous meningitis. *Childs Nerv Syst*. 2000;16(12):872-4.
  18. Roh J, Kwon D, Park MH. A case of intracranial aneurysm and subarachnoid hemorrhage with tuberculous meningitis. *Neurology Asia* 2011;16(2):157
  19. Saraf R, Limaye U. Ruptured intracranial tubercular infectious aneurysm secondary to a tuberculoma and its endovascular management. *Br J Neurosurg*. 2013;27(2):243-245.



20. Mearellia F, Burekovic I, Zanettia M, Altamura N, Carola G, Biolo G, et al. Disseminated tuberculosis in an immunocompetent patient. *International Journal of Infectious Diseases* 2013; 17: 784-786.
21. Jain A, Chauhan R, Dhammi I, Maheshwari A, Ray R, Tubercular pseudoaneurysm of aorta: a rare association with vertebral tuberculosis. *The Spine Journal* 2007; 7(2) 249-253.
22. Martínez-Vázquez C, Nodar A, Crespo M, Seijas M, Cid D, López A, et al. Pseudoaneurisma micótico por *Mycobacterium tuberculosis*, *An. Med. Interna* 2001;18(11):594-596
23. Leccese K, Ferreira J, Delorme J, Montreuil B. Tuberculous pseudoaneurysm of the femoral artery complicated by cutaneous tuberculosis of the foot: a case report. *J Vasc Surg.* 2006;44(3):654-657.
24. Lozano JA. Tuberculosis. Patogenia, diagnóstico y tratamiento *OFFARM* 2002; 21(8):102-110
25. Mantilla JC, Buitrago CA, Arocha J, Pradilla G, Correlación clinicopatológica en pacientes inmunocompetentes con Meningitis tuberculosa, reporte de casos de autopsia en el Hospital Universitario de Santander Colombia. *Salud UIS* 2012;44(1)57-66
26. Thwaites GE, Hien TT. Tuberculous meningitis: many questions, too few answers. *Lancet Neurol* 2005;4:160-70
27. Castillo-Herrera CG, Cisneros-Barajas CI. Tuberculosis meníngea: reporte de un caso, *Revista Médica MD [Revista en internet]*, 2013 [Acceso 4 de abril de 2015],4(3),209-213. Disponible en: [http://revistamedicamd.com/sites/default/files/revistas/rev\\_med\\_md\\_volumen\\_4\\_numero\\_3.pdf](http://revistamedicamd.com/sites/default/files/revistas/rev_med_md_volumen_4_numero_3.pdf)
28. Aundhakar S, Mahajan S, Mane M, Agrawal S. Cortical venous thrombosis: a rare complication of tuberculous meningitis. *Internet Journal of Medical Update [Revista en internet]* 2013 [Acceso 4 de abril de 2015] 8(1)31-33. Disponible en: [http://www.akspublication.com/Paper05\\_Jan2013\\_.pdf](http://www.akspublication.com/Paper05_Jan2013_.pdf)
29. Anderson N, Somaratne J, Mason D, Holland D, Thomas M. Neurological and systemic complications of tuberculous meningitis and its treatment at Auckland City Hospital, New Zealand, *Journal of Clinical Neuroscience* 2010,17:1114-1118
30. Marais S, Meintjes G, Pepper D, Dodd L, Schutz C, Ismail Z, et al. Frequency, Severity, and Prediction of Tuberculous Meningitis Immune Reconstitution Inflammatory Syndrome. *HIV/AIDS.* 2013,56: 450-460
31. Lan SH, Chang WN, Lu CH, Lui CC, Chang HW, cerebral infarction in chronic meningitis: a comparison of tuberculous meningitis and cryptococcal meningitis. *Q J Med* 2001; 94:247-253
32. ANURADHA H, Garg R, AGARWAL A, SINHA M, Verma R, SINGH M, SHUKLA R. Predictors of stroke in patients of tuberculous meningitis and its effect on the outcome. *Q J Med* 2010; 103:671-678
33. Zalbaetayo B, Obónazuara B, Gutiérrez I, Villanueva B, Ridruejo R, Infarto de la arteria cerebral media como forma de presentación de la tuberculosis miliar, *An.Med.Interna*, 2008,25(4):181-182
34. Torres C, Riascos R, Figueroa R, Gupta R Central Nervous System Tuberculosis. *Topics in Magnetic Resonance Imaging.* 2014,23(3):173-189
35. Sunbul M, Atila A, Esen S, Eroglu C, Leblebicioglu H. Thwaites' Diagnostic Scoring and the Prediction of Tuberculous Meningitis, *Med Princ Pract* 2005;14(3):151-154
36. Martínez HR. Tuberculosis del Sistema Nervioso Central: Conceptos actuales. *Rev Mex Neuroci* 2000;1(1):3-11
37. Garg RK. Tuberculous meningitis. *Acta Neurol Scand* 2010,12(2):75-90
38. Cathie I. Streptomycin treatment of tuberculous meningitis. *Postgrad Med J.* 1948 Jul; 24(273): 351-354, 355-358.
39. Xu H, Jiang R, Li L, Sha W, Xiao H. Diagnostic value of

adenosine deaminase in cerebrospinal fluid for -  
tuberculous meningitis: a meta-analysis. NT J TUBERC  
LUNG DIS 14(11):1382–1387