

Рекомендовано д. мед. н., професором Л. М. Малоштан

УДК 615.454.1: 001.893.54:547.459.5

DOI: 10.24959/cphj.17.1420

О. С. Сініцина, І. М. Риженко*, Г. В. Зайченко**

Інститут підвищення кваліфікації спеціалістів фармації Національного фармацевтичного університету
Національний фармацевтичний університет*
Національний медичний університет імені О. О. Богомольця**

ГЛЮКОЗАМІН – ПЕРСПЕКТИВНИЙ КОРЕКТОР МЕНОПАУЗАЛЬНИХ ПРОЯВІВ

Значне місце в симптоматиці клімактеричного синдрому і дефіциту естрогенів у жінок посідають генітоуринарні розлади. У зв'язку з цим актуальним завданням сучасної медицини і фармації є пошук і створення нових лікарських препаратів для корекції і лікування даних менопаузальних проявів.

Метою роботи є експериментальне вивчення ефективності лікування генітоуринарного синдрому у самиць щурів з гіпоестрогенією новим вагінальним крем-гелем з глюкозаміну гідрохлоридом.

Матеріали та методи. Моделювання у щурів гіпоестрогенового стану, близького до такого у жінок у період менопаузи, відтворювали шляхом білатеральної оваріоектомії самиць.

Результати. Встановлено, що після 28-денного інтравагінального введення крем-гелю відновлювався показник кислотності вагінального секрету до 5,8 ($p < 0,05$) порівняно з тваринами контрольної патології, що відповідало фізіологічному рівню. Також відмічене покращення вагінального мікробіоценозу, а саме помірне зменшення кількості умовно-патогенних мікроорганізмів, збільшення колонізації лактобактерій в 1,3 рази ($p < 0,05$) по відношенню до тварин, яким не вводили досліджуваний тест-зразок. Вивчення гістоструктури піхви показало, що в порівнянні з вагінальними супозиторіями з естріолом крем-гель не чинив «типового» естрогеноподібного впливу на стан слизової оболонки піхви, але зменшував прояви ендотеліальної дисфункції у судинах піхви.

Висновки. Отримані дані відкривають перспективи розробки нових вагінальних лікарських форм з глюкозаміну гідрохлоридом для фармакологічної корекції менопаузального генітоуринарного синдрому.

Ключові слова: оваріоектомовані самиці щурів; дефіцит естрогенів; генітоуринарні менопаузальні розлади; крем-гель з 5 % глюкозаміну гідрохлоридом; вагінальні супозиторії з естріолом

О. Sinitsyna, I. Ryzhenko*, G. Zaychenko**

*Institute of Pharmacy Professionals Qualification Improvement of the National University of Pharmacy
National University of Pharmacy**

*Bogomolets National Medical University***

Glucosamine – a promising corrector of menopausal symptoms

Genitourinary disorders occupy a significant place in the in the symptomatology of the climacteric syndrome and estrogen deficiency in women. In this regard, the urgent task of modern medicine and pharmacy is the search and creation of new medicines for correction and treatment of these menopausal symptoms.

Aim. To study experimentally the efficacy of the genitourinary syndrome treatment with a new vaginal cream-gel containing 5 % glucosamine hydrochloride, in female rats with hypestrogenism.

Materials and methods. The hypestrogenism status, which was close to the state of women at menopause, was modelled in rats using bilateral oophorectomy.

Results. During the study it was found that after the 28-day intravaginal introduction of the cream-gel to female rats the pH value of the vaginal secretion was restored to 5.8 ($p < 0.05$) compared to the group of animals of the control pathology up to the physiological range. The vaginal microbiota was also improved. A moderate decrease of the number of opportunistic pathogens, increase of lactobacillus colonization by 1.3 times ($p < 0.05$) compared to the group of animals of the control pathology and no effect on clostridia were observed. The study of the vaginal histology showed that the cream-gel had no “typical” estrogenic effects on the state of the vaginal mucosa compared to the reference drug – suppositories with estradiol, but at the same time it reduced the manifestations of the endothelial dysfunction in the vaginal vessels.

Conclusions. The test sample examined can be considered as promising for further studies in order to use it for pharmacological correction of the genitourinary menopausal syndrome in women.

Key words: spayed female rats; estrogen deficiency; genitourinary menopausal syndrome; cream-gel with 5 % glucosamine hydrochloride; vaginal suppositories with estradiol

О. С. Сеницына, И. М. Рыженко, А. В. Зайченко***

Институт повышения квалификации специалистов фармации Национального фармацевтического университета

*Национальный фармацевтический университет**

*Национальный медицинский университет имени А. А. Богомольца***

Глюкозамин – перспективный корректор менопаузальных проявлений

Значительное место в симптоматике климактерического синдрома и дефицита эстрогенов у женщин занимают генитоуринарные расстройства. В связи с этим актуальной задачей современной медицины и фармации является поиск и создание новых лекарственных препаратов для коррекции и лечения данных менопаузальных проявлений.

Целью данной работы является экспериментальное изучение эффективности лечения генитоуринарного синдрома у самок крыс с гипоестрогенией новым вагинальным крем-гелем, содержащим 5 % глюкозамина гидрохлорида.

Материалы и методы. Моделирование у крыс гипоестрогенового состояния, приближающегося к таковому у женщин в период менопаузы, осуществляли с помощью билатеральной овариоэктомии.

Результаты. В ходе исследования было установлено, что после 28-дневного интравагинального введения крем-геля крысам восстанавливался показатель кислотности вагинального секрета до 5,8 ($p < 0,05$) в сравнении с группой животных контрольной патологии, что соответствовало физиологическому диапазону. Отмечено также улучшение вагинального микробиоценоза, а именно умеренное уменьшение количества условно-патогенных микроорганизмов, увеличение колонизации лактобактерий в 1,3 раза ($p < 0,05$) по отношению к животным, которым не вводили исследуемый тест-образец. Изучение гистоструктуры влагалища показало, что по сравнению с вагинальными суппозиториями с эстриолом крем-гель не оказывал «типичного» эстрогеноподобного влияния на состояние слизистой оболочки вагины, но при этом уменьшал проявления эндотелиальной дисфункции в сосудах влагалища.

Выводы. Исследуемый тест-образец можно считать перспективным для дальнейшего изучения с целью использования для фармакологической коррекции менопаузального генитоуринарного синдрома у женщин.

Ключевые слова: овариоэктомизированные самки крыс; дефицит эстрогенов; генитоуринарные менопаузальные расстройства; крем-гель с 5 % глюкозамина гидрохлоридом; вагинальные суппозитории с эстриолом

Менопаузальный синдром (МС) – сложный симптомокомплекс, що розвивається у жінок на фоні згасання функції репродуктивної системи та загальної вікової інволюції організму. За даними літератури, до 2030 р. 1,2 млрд жінок у світі будуть перебувати в періоді менопаузи, що складатиме майже шосту частину населення планети, а серед українських жінок у періоді постменопаузи перебуватиме половина – 13,2 млн. З одного боку, це пов'язано зі збільшенням тривалості їх життя, з іншого – з ранніми проявами клімаксу [1-3].

На фоні дефіциту естрогенів різної етіології (віковий або медикаментозний клімакс, операції на статевих органах, хіміотерапія та ін.) розвиваються генитоуринарні порушення, характерні для МС. До них відносяться атрофія слизової оболонки піхви, зменшення секреторної активності вагінального епітелію, вагінальний дисбіоз, диспареунія [4].

До теперішнього часу найбільш ефективним методом лікування МС залишається менопаузальна замісна терапія з використанням лікарських засобів, що містять статеві гормони. Проте значна частина жінок внаслідок «гормонофобії» або за наявності факторів ризику та протипоказань до них використовує негормональні засоби корекції МС (фітоестрогени, зволожуючі препарати на основі гіалуронової кислоти (ГК), лубриканти). В Україні відсутні препарати вітчизняного виробництва зазначеної дії. Все це актуалізує науковий пошук і розробку нових ефективних і безпечних лікарських засобів на основі при-

родних сполук, дія яких спрямована на попередження або лікування наслідків гіпоестрогенових станів різного генезу [5, 6].

Глікозаміноглікани (ГАГ), зокрема ГК, посідають важливе місце в регуляції репродуктивної функції жіночого організму. Це гетероспівполімери гексуранових кислот (глюкуронової, ідуранової) з аміноцукрами (глюкозаміном (ГА), галактозаміном), ГА, його активний метаболіт ГК та її солі, а також ін. ГАГ, до складу яких він входить, забезпечують різноманітні фізіологічні властивості екстрацелюлярного матриксу жіночого репродуктивного тракту, зокрема реологічні властивості вагінального та цервікального слизу та може впливати на стан вагінального микробиоценозу [7-9]. У країнах Євросоюзу зареєстровані та широко використовуються для терапії МС препарати місцевої дії, що містять ГК, тоді як в Україні аналоги за складом і показаннями до застосування відсутні.

Метою даної роботи стало вивчення лікувальної дії нового вагінального крем-гелю з глюкозаміну гідрохлоридом при генитоуринарних розладах у овариоектомованих самок щурів.

Матеріали та методи

У досліді було використано 30 аутбредних білих щурів-самок масою 180-230 г. Щурів було розподілено на 5 експериментальних груп: інтактний контроль (ІК), псевдооперовані (ПО), контрольна патологія (КП), овариоектомовані щури, що отримували супозиторії з естриолом (Е), овариоектомовані щури, що отримували крем-

гель з глюкозаміну гідрохлоридом (ГлГ). При роботі з ними дотримувались «Загальних етичних принципів експериментів на тваринах» (Київ, 2001), що узгоджуються з положеннями «Європейської конвенції про захист хребетних тварин, які використовуються для експериментальних та інших наукових цілей» (Страсбург, 1986 р.).

Вагінальний крем-гель з ГлГ був розроблений д. фарм. н., проф. М. О. Ляпуновим на базі ДНУ НТК «Інститут монокристалів» НАН України. До його складу входить аміноцукор – 5 % ГлГ, задіяний у регуляції гормонального гомеостазу жіночого організму та перебігу процесів репродукції [10], а також оригінальна крем-гелева основа, що надає лікарській формі біoadгезивних властивостей. Частка крем-гелю за вмістом ГлГ становила 22,7 мг/кг.

Препарат порівняння – вагінальні супозиторії «Овестин» (діюча речовина естріол 0,5 мг, Органон, Нідерланди, серія G44874), терапевтичну дозу яких розраховували за вмістом естріолу (0,03 мг/кг), використовуючи коефіцієнт виходу чутливості [11].

Гіпоестрогеновий стан у самиць щурів викликали видаленням яєчників за методом Я. Д. Кіршенблата [12]. ПО тваринам робили лапаротомію та ушивання рани без оваріоектомії. Через 5 тижнів після операції (з 35-ої доби експерименту) самицям щурів раз на добу впродовж 28 діб інтравагінально вводили досліджувані тест-зразки. На 35-ту добу експерименту та після курсу лікування проводили мікробіологічне дослідження біотопу піхви методом «прямого посіву» вагінального секрету на спеціальні і диференціально-діагностичні поживні середовища та виражали у кількості КУО/мл [13]. Кислотність вагінального секрету вимірювали за 24 год до початку і через 24 год після останнього введення тест-зразків за допомогою одноразових вагінальних рН-тестів Citolab (DFI Co, Ltd, Korea). Морфологічне дослідження слизової оболонки піхви проводили світлооптичним дослідженням за стандартними методами, зразки забарвлювали гематоксиліном та еозином [14] і оглядали під мікроскопом Granum. Мікрофотографування здійснювали цифровою відеокамерою Granum ДСМ310. Фотографії обробляли на комп'ютері Pentium 2,4GHz за допомогою програми TourView.

Статистичний аналіз отриманих результатів проводили за допомогою комп'ютерних програм Statistica 6.0 та Excel 2003 методами описової статистики та порівняльних методів аналізу з використанням t-критерію Стьюдента або Ньюмена-Кейльса. Статистичні висновки проводили на рівні значущості $p < 0,05$ [15].

Результати та їх обговорення

Відомо, що збільшення величини вагінального рН призводить до посилення симптомів

атрофічного вагініту [16]. Встановлено, що середній показник рН вагінального секрету у групах ІК та ПО самиць щурів становив 5,0 та 5,2 од., відповідно. Після білатеральної оваріоектомії він був слабо лужним 8,0 од. ($p < 0,05$). Це співпадає з даними літератури про те, що за умов гіпоестрогенії ендогенне продукування молочної кислоти, яке відбувається в епітеліальних клітинах піхви під впливом естрогенів, зменшується [1]. Введення супозиторіїв з Е сприяло нормалізації рН вагінального середовища (5,2 од.) до рівня ІК. Після лікування тварин крем-гелем з ГлГ показник рН був 5,8 од. ($p < 0,05$) порівняно з КП, що відповідало слабо кислому стану вагінального секрету. Можна припустити, що крем-гель з ГлГ здатен відновлювати кисле середовище вагінального секрету за даними E. R. Boskey, 1999 за рахунок впливу на вторинні чинники (активність лейкоцитів, нормалізацію мікробного пейзажу піхви).

Важливу роль у патогенезі урогенітальних розладів відіграють зміни вагінального мікробіоценозу, що пов'язано з характерними для менопаузи порушеннями гемостазу, а саме, наростаючим дефіцитом стероїдних гормонів, підвищенням рівня лютеонізуючого, фолікулостимулюючого гормонів, змінами рецепторних систем [17]. На тлі гіпоестрогенії та зникнення шарів поверхневих клітин у піхві знижується вміст глікогену, окислювальний потенціал, зменшується кількість факультативних лактобактерій, збільшується пул облигатно-анаеробних мікроорганізмів, зростає рН вагінального секрету [18].

Вивчення мікробіологічного пейзажу піхви показало, що у самиць групи КП вірогідно збільшувалась кількість умовно-патогенних мікроорганізмів, зокрема аеробних Гр⁺ бактерій в 1,3 рази, зростала кількість колоній кишкових паличок в 1,4 рази, стафілококів – в 1,6 рази, з'являлись клостридії, зменшувалась загальна кількість лактобактерій в 1,2 рази по відношенню до ІК, що свідчило про порушення біоценозу піхви (табл.).

Лікування препаратом порівняння позитивно змінювало біоценоз вагінального секрету: зменшувалась кількість умовно-патогенних мікроорганізмів, у тому числі аеробних Гр⁺ бактерій, чисельність клостридій вірогідно зменшувалась в 1,2 рази, відновлювалась популяція лактобактерій. Застосування крем-гелю з ГлГ сприяло лише помірному поліпшенню показників вагінального біотопу: зменшенню росту умовно-патогенних мікроорганізмів, підвищенню колонізації лактобактерій та незначної дії відносно клостридій. Отже, здатність досліджуваного крем-гелю впливати на стан вагінального пейзажу, прояви та перебіг інфекційно-запального процесу в урогенітальному тракті можна пояснити даними Yasunaga Y. і співавт. (2012) про експресію аміноцукрів на поверхні клітин вагінального епітелію.

Таблиця

**Показники стану біоценозу нижнього відділу генітального тракту
самиць щурів різних експериментальних груп (КУО/мл, $\bar{X} \pm S_{\bar{X}}$)**

Мікроорганізми	Експериментальні групи, n=6					
	ІК	КП	оваріоектомовані самиці, які отримували супозиторії з Е		оваріоектомовані самиці, які отримували крем-гель з ГЛГ	
			до лікування	після лікування	до лікування	після лікування
Анаеробні бактерії	9,03±0,10	9,63±0,06 ¹⁾	9,33±0,06 ^{1) 2)}	9,04±0,06 ^{2) 3)}	9,61±0,07 ^{1) 4)}	9,12±0,10 ^{1) 2) 3)}
Клостридії	–	6,62±0,07 ¹⁾	6,12±0,08 ²⁾	5,00±0,04 ^{2) 3)}	6,62±0,08 ^{1) 3) 4)}	5,44±0,10 ^{1) 2) 4)}
Кишкова паличка	6,68±0,07	9,44±0,10 ¹⁾	9,53±0,08 ¹⁾	8,12±0,12 ^{1) 2) 3)}	9,36±0,08 ¹⁾	8,12±0,05 ^{1) 2) 3)}
Інші аеробні Г ⁺ бактерії	6,10±0,08	8,01±0,03 ¹⁾	7,76±0,06 ^{1) 2)}	7,63±0,06 ^{1) 2)}	7,98±0,10 ¹⁾	6,64±0,04 ^{1) 2) 3) 4)}
Стафілококи	3,08±0,09	5,08±0,07 ¹⁾	5,11±0,07 ¹⁾	4,20±0,03 ^{1) 2) 3)}	4,98±0,08 ¹⁾	4,12±0,03 ^{1) 2) 3)}
Лактобактерії	9,76±0,04	8,85±0,07 ¹⁾	8,00±0,01 ^{1) 2)}	9,01±0,08 ^{1) 3)}	8,76±0,08 ¹⁾	9,11±0,12 ^{1) 3)}

Примітки:

- ¹⁾ – відхилення вірогідні щодо групи ІК, p<0,05;
- ²⁾ – відхилення вірогідні щодо групи КП, p<0,05;
- ³⁾ – відхилення вірогідні щодо відповідної групи до лікування, p<0,05;
- ⁴⁾ – відхилення вірогідні щодо групи Е, p<0,05;
- n – кількість тварин у групі

Вплив даного крем-гелю на макро- та мікро-структуру піхви самок щурів вивчався з метою попередження можливого розвитку в них дегенеративних змін в умовах дефіциту естрогенів. Гістологічне дослідження препаратів піхви групи ІК та ПО тварин показало, що стінка піхви складалася зі слизової, м'язової та адвентиціальної оболонок. Структурна організація слизової піхви (епітеліальний покрив, власне пластинка слизової та підслизовий сполучнотканнинний прошарок) у всіх щурів цих груп відповідала фізіологічній нормі. На поздовжніх зрізах видно, що епітелій, який вкривав поверхню слизової оболонки, мав декілька чітких зон (рис. 1а).

Після білатеральної оваріоектомії (рис. 1б) слизова оболонка піхви зазнавала атрофічних змін: стінка була стоншена, атрофічна внаслідок

нестачі ендogenous естрогенів, товщина епітеліального шару значно зменшувалась і не перевищувала 3-4 рядів сплосчених клітин у дистальному відділі та 1-2 рядів кубоподібних клітин у проксимальному. Відмічалось стоншення стромальних колагенових волоконців та зменшення васкуляризації. Кровоносні судини були у стані спазму.

Застосування супозиторіїв з Е сприяло нормалізації гормонального стану у самиць щурів, що виявлялось відновленням у них морфологічної структури слизової оболонки піхви (рис. 1в).

У всіх тварин, яким вводили крем-гель з ГЛГ, не спостерігали змін стану вагінального епітелію порівняно з групою КП. Він був також стоншений, схожий за будовою на різних ділянках, сосочкові розростання були невиразними. Власна

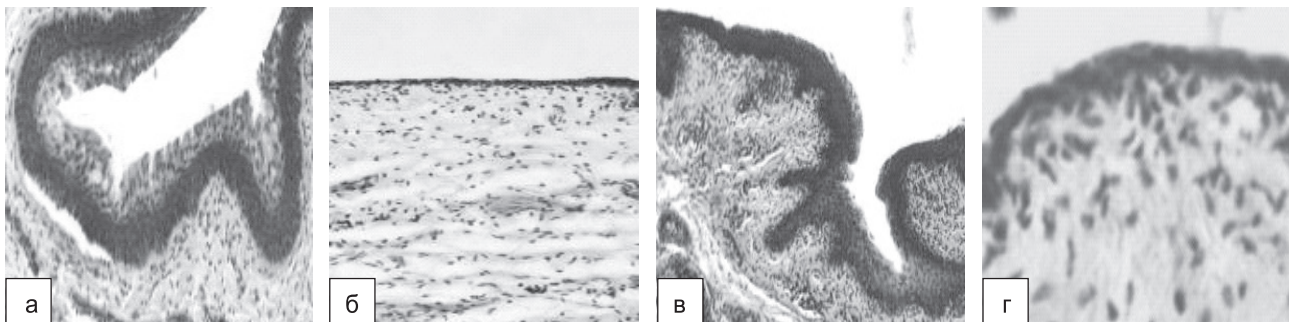


Рис. 1. Морфологічний стан проксимального відділу слизової оболонки піхви самиці щура: а – інтактної самиці щура (нормальний стан епітелію). x200; б – після оваріоектомії (виразне стоншення епітеліальної вистілки, спазм кровоносних судин). x200; в – після застосування супозиторіїв з Е (відновлення морфоструктури слизової оболонки піхви). x100; г – після застосування крем-гелю з ГЛГ (покривний епітелій стоншений). x250. Гематоксилін та еозин

пластинка слизової оболонки була менша за об'ємом, ніж у ІК. В той же час васкуляризація слизової та підслизової оболонок збільшилася. Судинна стінка була з добрим тургором (рис. 1г), судини повнокровні та з нормальним просвітом.

Отже, крем-гель з ГЛГ не чинив «типового» естрогеноподібного впливу на стан слизової піхви як препарат порівняння супозиторії з Е, але під його дією знижувалися прояви ендотеліальної дисфункції у судинах піхви оваріоектомованих самиць щурів.

ВИСНОВКИ

1. Курсове 28-денне вагінальне введення крем-гелю з 5 % глюкозаміну гідрохлоридом у дозі 22,7 мг/кг оваріоектомованим самицям щурів приводило до відновлення фізіологічного діапазону значень показника кислотності вагінального секрету (показник рН знижувався в 1,4 рази ($p < 0,05$) проти КП).

2. Лікування крем-гелем з 5 % глюкозаміну гідрохлоридом сприяло помірному відновленню біотопу піхви (зростанню кількості лактобактерій ($p < 0,05$), вірогідному зменшенню кількості стафілококів, кишкової палички та ін. аеробних Гр⁻ мікроорганізмів).

3. Досліджуваний крем-гель приводив до зменшення ознак ендотеліальної дисфункції у судинах піхви оваріоектомованих самиць щурів.

4. Враховуючи плейотропність біологічних ефектів, фармакологічні види дії та клінічну ефективність лікарських препаратів на основі аміноцукру глюкозаміну, відкриваються перспективи використання нового вагінального крем-гелю з 5 % глюкозаміну гідрохлоридом з метою фармакологічної корекції генітоуринарних розладів при менопаузі та гіпоестрогенових станах різного генезу.

Конфлікт інтересів: відсутній.

Перелік використаних джерел інформації

1. Де Вільєрс, Т. Національний консенсус щодо ведення пацієток у клімактерії / Т. де Вільєрс, Т. Ф. Татарчук // Репродуктивна ендокринологія. – 2016. – № 1 (27) – С. 8–25.
2. Дубоссарська, З. М. Еволюція уявлень про клімактерії та менеджмент менопаузи / З. М. Дубоссарська // Медичні аспекти здоров'я жінки. – 2010. – № 5–6 (33–34). – С. 26–29.
3. Калугина, Л. В. Генитоуринарний менопаузальний синдром – проблема жінок елігантного віку і не тільки / Л. В. Калугина, Т. Ф. Татарчук, О. В. Занько // Репродуктивна ендокринологія. – 2016. – № 2 (28). – С. 68–74.
4. Okeke, T. C. Premature menopause / T. C. Okeke, U. B. Anyaehie, C. C. Ezenyeaku // Ann. Med. Health Sci. Res. – 2013. – Vol. 3, № 1. – P. 90–95.
5. Хамошина, М. Б. Менопаузальні розлади: варіативність терапевтичних підходів / М. Б. Хамошина, Ю. А. Бриль. – М.: Ред. журн. Status Praesens, 2014. – 20 с.
6. Kaunitz, A. M. Management of Menopausal Symptoms / A. M. Kaunitz, J. E. Manson // Obstet. Gynecol. – 2015. – Vol. 126, № 4. – P. 859–876. doi: 10.1097/aog.0000000000001058.
7. Russell, D. L. Extracellular matrix of the cumulus-ovocyte complex / D. L. Russell, A. Salustri // Semin. Reprod. Med. – 2006. – Vol. 24, № 4. – P. 217–227. doi: 10.1055/s-2006-948551.
8. Salamonsen, L. A. Distribution of hyaluronan in human endometrium across the menstrual cycle: implications for implantation and menstruation / L. A. Salamonsen, S. Shuster, R. Stern // Cell. Tissue Res. – 2001. – Vol. 306. – P. 335–340. doi: 10.1007/s004410100452.
9. Ziagham, S. Effect of hyaluronic acid and vitamin E vaginal tablets on atrophic vaginitis: A randomized controlled trial / S. Ziagham, Z. Abbaspoor, M. R. Abbaspour // Afr. J. Pharm. Pharmacol. – 2012. – Vol. 6, № 45. – P. 3124–3129. doi: 10.5897/ajpp12.433.
10. Вплив аміноцукру D-глюкозаміну на рівень статевих гормонів у щурів / Г. В. Зайченко, Т. С. Божко, Н. М. Бречка, Л. А. Сиротенко // Проблеми ендокринної патол. – 2008. – № 1. – С. 70–75.
11. Рыболовлев, Ю. Р. Дозирование веществ для млекопитающих по константам биологической активности / Ю. Р. Рыболовлев, Р. С. Рыболовлев // Доклады АН СССР. – 1979. – № 6. – С. 1513–1516.
12. Киршенблат, Я. Д. Практикум по эндокринологии / Я. Д. Киршенблат. – М., 1969. – С. 55–57.
13. Вивчення специфічної активності антимікробних лікарських засобів: метод. рек. / Ю. Л. Волянський [та ін.]. – К., 2004. – 38 с.
14. Меркулов, Г. А. Курс патологистологической техники / Г. А. Меркулов. – М.: Медицина, 1969. – 423 с.
15. Халафян, А. А. STATISTICA 6. Статистический анализ данных: учебник / А. А. Халафян. – 3-е изд. – М.: ООО «Бином-Пресс», 2007. – 512 с.
16. Role of pH as a regulator of vaginal physiological environment / G. B. Melis [et al.] // Minerva ginecologica. – 2000. – Vol. 52, № 4. – P. 111–121.
17. Дубоссарская, З. М. Особенности биотопа влагалища при урогенитальных расстройствах у женщин в постменопаузе / З. М. Дубоссарская, Ю. А. Дубоссарская // Репродуктивное здоровье женщины. – 2007. – Т. 32, № 3. – С. 1–3.
18. Доброхотова, Ю. Э. Гормональный статус и микробиоценоз влагалища / Ю. Э. Доброхотова Н. Г. Затицян // ОРЖИН. Акушерство. Гинекология. Репродукция. – 2008. – № 2 (2). – С. 7–10.

References

1. De Viliers, T., Tatarchuk, T. F. (2016). *Reproduktyvna endokrynologia*, 1 (27), 8–25.
2. Dubossarska, Z. M. (2010). *Medycinskie aspekty zdorovia zhenshchiny*, 5–6 (33–34), 26–29.
3. Kalugina, L. V., Tatarchuk, T. F., Zanko, O. V. (2016). *Reproduktyvna endokrynologia*, 2 (28), 68–74.

4. Okeke, T. C., Anyaehie, U. B., Ezenyeaku, C. C. (2013). Premature menopause. *Ann. med. health sciences research*, 3 (1), 90–95.
5. Hamoshina, M. B., Bril, Yu. A. (2014). *Menopauzal'nye rasstroistva: variativnost' terapevticheskikh podhodov*. Moscow: Red. zhurn. Status Praesens, 20.
6. Kaunitz, A. M., Manson, J. E. (2015). Management of Menopausal Symptoms. *Obstetrics & Gynecology*, 126 (4), 859–876. doi: 10.1097/aog.0000000000001058.
7. Russell, D., Salustri, A. (2006). Extracellular Matrix of the Cumulus–Oocyte Complex. *Seminars in Reproductive Medicine*, 24 (4), 217–227. doi: 10.1055/s-2006-948551.
8. Salamonsen, L., Shuster, S., Stern, R. (2001). Distribution of hyaluronan in human endometrium across the menstrual cycle. *Cell and Tissue Research*, 306 (2), 335–340. doi: 10.1007/s004410100452.
9. Ziagham, S. (2012). Effect of hyaluronic acid and vitamin E vaginal tablets on atrophic vaginitis: A randomized controlled trial. *African Journal of Pharmacy and Pharmacology*, 6 (45), 3124–3129. doi: 10.5897/ajpp12.433.
10. Zaichenko, G. V., Bozhko, T. S., Brechka, N. M., Syrotenko, L. A. (2008). *Problemy endokrynoi patolohii*, 1, 70–75.
11. Rybolovlev, Yu. R., Rybolovlev, R. S. (1979). *Doklady AN SSSR*, 6, 1513–1516.
12. Kirshenblat, Ya. D. (1969). *Praktikum po endokrinologii*. Moscow, 55–57.
13. Volianskyi, Yu. L. et al. (2004). *Vyvchennia specyfichnoi aktyvnosti antymikrobykh likarskykh zasobiv*. Kyiv, 38.
14. Merkulov, G. A. (1969). *Kurs patologogistologicheskoi tehniky*. Moscow: Meditsina, 423.
15. Halafian, A. A. (2007). *STATISTICA 6. Statisticheskii analiz dannyh*. Moscow: Binom–Press, 512.
16. Melis, G. B. et al. (2000). Role of pH as a regulator of vaginal physiological environment. *Minerva ginecologica*, 52 (4), 111–121.
17. Dubossarskaia, Z. M., Dubossarskaia, Yu. A. (2007). *Reproduktivnoe zdorove zhenshchiny*, 32 (3), 1–3.
18. Dobrokhotova, Yu. E., Zatykian, N. G. (2008). *ORZHYN. Akusherstvo. Ginekologia. Reprodukcia*, 2 (2), 7–10.

Відомості про авторів / Information about authors / Информация об авторах

Сініцина О. С., старший лаборант кафедри клінічної фармакології, Інститут підвищення кваліфікації спеціалістів фармації Національного фармацевтичного університету

Sinitsyna O. S., senior laboratory assistant of the Clinical Pharmacology Department, Institute of Pharmacy Professionals Qualification Improvement of the National University of Pharmacy

Синицына О. С., старший лаборант кафедры клинической фармакологии, Институт повышения квалификации специалистов фармации Национального фармацевтического университета

Рижченко І. М., доктор медичних наук, професор кафедри фармакології, Національний фармацевтичний університет

Ryuzhenko I. M., Doctor of Medicine (Dr. habil.), professor of the Pharmacology Department, National University of Pharmacy

Рыженко И. М., доктор медицинских наук, профессор кафедры фармакологии, Национальный фармацевтический университет

Зайченко Г. В., доктор медичних наук, професор, завідувач кафедри фармакології, Національний медичний університет імені О. О. Богомольця

Zaychenko G. V., Doctor of Medicine (Dr. habil.), professor, the head of the Pharmacology Department, Bogomolets National Medical University

Зайченко А. В., доктор медицинских наук, профессор, заведующая кафедрой фармакологии, Национальный медицинский университет имени А. А. Богомольца

Адреса для листування: 61013, м. Харків, вул. Челюскінців, 3. Тел. (050) 63-34-888. E-mail: ksu.sinitsyna@mail.ru. Кафедра клінічної фармакології ІПКСФ НФаУ

Mailing address: 3, Cheliuskintsv str., Kharkiv, 61013, Ukraine, Clinical Pharmacology Department, Institute of Pharmacy Professionals Qualification Improvement of the National University of Pharmacy. Tel. (050) 63-34-888. E-mail: ksu.sinitsyna@mail.ru

Адрес для переписки: 61013, г. Харьков, ул. Челюскинцев, 3. Тел. (050) 63-34-888. E-mail: ksu.sinitsyna@mail.ru. Кафедра клинической фармакологии ИПКСФ НФаУ