

УДК [615.276:547.814.5:611.127]:57.084.1

## МОРФОЛОГІЧНЕ ДОСЛІДЖЕННЯ АНТИАЛЬТЕРАТИВНИХ ВЛАСТИВОСТЕЙ ПРЕПАРАТУ «ДИКЛОКОР» ЗА УМОВ РОЗВИТКУ ФУРАЗОЛІДОН-ІЗАДРИНОВОГО МІОКАРДИТУ У ЩУРІВ

**І.А.Зупанець, С.К.Шебеко, О.С.Рускін**

Національний фармацевтичний університет

*Ключові слова:* морфологічне дослідження; альтеративне ураження; препарат «Диклокор»; міокард щурів

### THE MORPHOLOGICAL STUDY OF ANTI-ALTERATIVE PROPERTIES OF THE DRUG "DICLOCOR" UNDER CONDITIONS OF FURASOLIDONE-ISADRINE MYOCARDITIS IN RATS

**I.A.Zupanets, S.K.Shebeko, O.S.Ruskin**

National University of Pharmacy

*Key words:* morphological study; alterative lesion; Diclocor; rat's myocardium

*The article presents the results of the morphological study on the assessment of the anti-alterative activity of the drug Diclocor (capsules) manufactured by PJSC SPC "Borschagivskiy CPP", which is an original composition of NSAID diclofenac sodium with flavonoid quercetin. During the experimental study the values of the mass coefficients of hearts (MCH) were calculated, the morphostructural changes were analyzed and the semi-quantitative assessment of the necrotic lesion degree in the rat's myocardium was conducted. According to the results of the research conducted it was found that the effectiveness of the drug "Diclocor", its ability to normalize MCH values in rats with furasolidone-isadrine lesion of the myocardium was 79%, and it was significantly higher than in the reference objects. The results of the semi-quantitative assessment of the necrotic lesion degree in the rat's myocardium confirm the ability of the drug studied to restore the morphostructure of the rat's myocardium under conditions of alterative lesion. The pronounced anti-inflammatory effect of Diclocor on the model of furasolidone-isadrine myocardial lesion in rats allows to substantiate the prospects of application of the study object as a cardioprotective medicine.*

Сучасний рівень прикладних розробок при вирішенні питань запально-деструктивних уражень міокарда значно перевищує межі окремої серцево-судинної системи [12, 13]. Дослідники щоразу звертають увагу на кореляцію розвитку серцево-судинних ускладнень із виявленням базових маркерів запалення сполучної тканини [1, 5, 11]. Так, наприклад, узагальнені результати свідчать, що високий рівень підвищеного кардіоваскулярного ризику у хворих, які страждають на ревматоїдний артрит, зумовлений єдиними імунопатологічними механізмами прогресування запальних уражень як кардіоміоцитів, так і хондроцитів [1, 7]. Запалення як патологічний процес поступово «перепрофілюється» з явища, наслідки якого

призводять до дисфункції, намішень, що потребує вчасної та правильної терапії. Величезна кількість протизапальних лікарських засобів, представлених на фармакотерапевтичному просторі країни, на жаль, не може задовольнити потреби сучасного кардіолога через ряд обмежень до застосування у хворих кардіоревматологічного профілю [3]. В таких умовах проведення подальшого пошуку інноваційних протизапальних засобів з кардіопротекторними властивостями вважається цілком послідовним [9, 10, 11]. У межах пошуку протизапальних засобів з кардіопротекторними властивостями нашу увагу привернув препарат «Диклокор» виробництва ПАТ НВЦ «Борщагівський ХФЗ», який являє собою оригінальну композицію НПЗЗ дик-

лофенаку натрію з флавоноїдом кверцетином. Надалі представлені матеріали експериментального дослідження з вивчення особливостей морфологічної побудови міокарда щурів під впливом препарату «Диклокор» за умов фуразолідон-ізадринового ураження.

Метою даного експериментального дослідження стала морфологічна оцінка рівня антиальтеративної активності препарату «Диклокор» виробництва ПАТ НВЦ «Борщагівський ХФЗ» у порівнянні з референс-препаратами за умов фуразолідон-ізадринового ураження міокарда у щурів.

### Матеріали та методи

Морфологічне дослідження антиальтеративної активності препарату «Диклокор» у порівнянні з референтними об'єктами проведено на моделі фуразолідон-ізадринового міокардиту (ФІМ) у щурів [8]. Моделю-

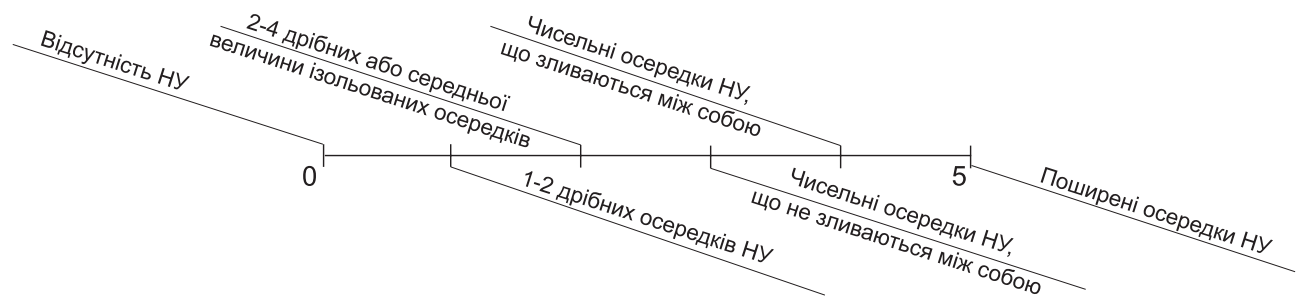


Рис. 1. Шкала напівкількісної оцінки ступеня некротичного ураження міокарда щурів

вання проводили на 50-ти білих неімбрендних щурах обох статей масою від 180 до 200 г, розподілених на п'ять груп: І – інтактні тварини), КП – неліковані тварини із контрольною патологією, ДК – тварини з ФІМ під впливом досліджуваного препарату «Диклор» (капсули виробництва ПАТ НВЦ «Борщагівський ХФЗ» у дозі 17,8 мг/кг), ДН – тварини з ФІМ під впливом референс-препарату з діючою речовиною диклофенаком натрію (таблетки виробництва «Novartis Pharma» у дозі 6,8 мг/кг), Кв – тварини з ФІМ під впливом референс-препарату з діючою речовиною кверцетином (гранули виробництва ПАТ НВЦ «Борщагівський ХФЗ» у дозі 11,0 мг/кг). Протягом 5-ти діб (починаючи з першої доби дослідження) кожна тварина з груп ДК, ДН та Кв перорально отримувала відповідні препарати у вигляді водних суспензій один раз на добу; в свою чергу, тварини груп І та КП отримували еквівалентний об'єм 0,9% водного розчину хлориду натрію. Станом на 5-ту добу лабораторних щурів виводили з експерименту, стандартними методами проводили морфологічне дослідження міокарда щурів. У ході морфологічного дослідження з метою об'єктивізації отриманих даних проводили напівкількісну оцінку ступеня некротичного ураження (НУ) міокарда, результати якого оцінювали за п'ятибальною шкалою некротичного ураження (ШНУ), відображеною на рис. 1 [8]. Окрім того, проводили зважування щурів та їх сердець з наступним

Таблиця

### Масові коефіцієнти сердець інтактних щурів, щурів з фуразолідон-ізадринним міокардитом і щурів під впливом препарату «Диклор»/референтних об'єктів

Дослідна група	Масовий коефіцієнт серця, %
Група інтактних щурів, n=10	0,37±0,01
Група щурів з ФІМ (контрольна патологія), n=10	0,51±0,02*
Група щурів з ФІМ під впливом Кверцетину, n=10	0,43±0,02**
Група щурів з ФІМ під впливом Диклофенаку натрію, n=10	0,49±0,02*
Група щурів з ФІМ під впливом Диклору, n=10	0,40±0,02**/*

Примітки:

- 1) \* –  $p \leq 0,05$  відносно інтактних тварин;
- 2) \*\* –  $p \leq 0,05$  відносно групи контрольної патології;
- 2) \* –  $p \leq 0,05$  відносно тварин, які отримували референтний препарат Диклофенак натрію;
- 3) n – кількість тварин у групі.

розрахунком масових коефіцієнтів сердець (МКС).

Експериментальне дослідження було проведено відповідно до правил «Європейської конвенції захисту хребетних тварин, які використовуються в експериментальних і інших наукових цілях» [8]. Статистичну обробку отриманих результатів проводили методами варіаційної статистики з використанням t-критерію Стьюдента і непараметричних методів аналізу (Mann-Whitney U Test) за допомогою комп'ютерних програм STATISTICA 7.0, StatPlus 2009 та MS Excel 2007 [4, 6] і представляли у вигляді порівняльних таблиць із результатами різних груп.

#### Результати та їх обговорення

У ході макроскопічного дослідження сердець тварин із ФІМ

(контрольна патологія) виявлено певне збільшення досліджуваного органу. Тоді як у групах щурів із ФІМ під впливом об'єктів дослідження візуальних відхилень у розмірі сердець від інтактних щурів виявлено не було. Так, переважно спостерігали серце звичайної конфігурації – подовжено-конусоподібне, м'язові стінки щільні, пружні. Порожнини лівого і правого шлуночків вузькі і щілоподібні, в порожнині серцевої сумки рідини практично не виявлено, поверхня епікарда без особливостей, міокард на розрізі був дещо волокнистим, нормальної структури. В подальшому ході макроскопічного дослідження розраховували значення МКС (табл.). Динаміка значень МКС інформативно свідчила про наявність у групі щурів із контрольною патологією вираженого набряку та активного запального про-

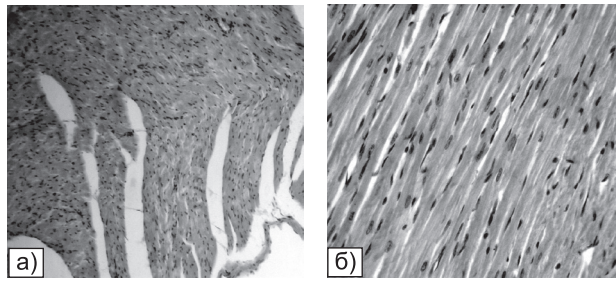


Рис. 2. Морфоструктура міокарда інтактних щурів: а) Папілярні м'язи нормальної будови. Гематоксилін-еозин. Зб. 150. б) Добре виражена синцитіальна структура м'язових волокон, подовжені нормохромні ядра. Гематоксилін-еозин. Зб. 250

цесу міокарда. Так, у щурів з ФІМ групи КП спостерігалось достовірне збільшення МКС в 1,4 рази порівняно з інтактними щурами. В той же час під впливом Диклору цей показник достовірно знижувався на 79% (в 1,3 рази) відносно щурів з групи КП і майже досягав рівня групи інтактних щурів. Під впливом референтних об'єктів показники МКС також носили тенденцію до нормалізації на 57% і 14% для груп щурів груп Кв і ДН відповідно (табл.).

На препаратах міокарда групи І спостерігали типову морфологічну структуру: серцеві м'язові волокна нормальної товщини, що утворювали синцитіальну структуру, анастомозуючи між собою. Ядра кардіоміоцитів міокарда щурів даної групи були подовжено-овальної форми, нормохромні, центрально розташовані; ядерця чітко контуровали, а вставні диски добре візуалізувалися. Посмугованість міофібрил, що займали всю вільну від ядра саркоплазму, була

виражено слабкою, тинкторіальні властивості порушені не були. Міжпучкові простори фіксували відносно невеликого розміру з помірною клітинною насиченістю, а судини були повнокровними (рис. 2а, б).

На відміну від групи І морфологічна структура міокарда щурів групи КП характеризувалася змінами, викликаними наявним альтеративним ураженням. Очікувано спостерігали порушення як основи папілярних м'язів, так і більш глибоких шарів міокарда. Пошкодження були представлені початковими стадіями дегенерації м'язових волокон: втратою посмугованості та зморщуванням ядер. Окремі кардіоміоцити знаходилися в стані некробіозу: цитоплазма базofilна, посмугованість і вставні диски не візуалізувались, міофібрили набрякли і розволокнені (рис. 3а, б). У стромі таких ділянок була посилена клітинна насиченість переважно малодиференційованими клітинами і лімфоцитами (рис. 3б). Глибокі нек-

ротичні ураження були представлені зруйнованими групами некротизованих волокон і клітинними інфільтратами (рис. 3в, г). Рівень значних деструктивних змін було оцінено в 3,33 бали за ШНУ, що значно перевищує відповідні показники в групах ДК, Кв та ДН. Так, у відповідних препаратах міокарда щурів з групи Кв спостерігали зниження виразності та поширеності патологічних змін міокарда досліджуваних щурів, а загальний рівень ушкоджень було оцінено в 1 бал за ШНУ. Варто підкреслити, що до патологічного процесу залучалися лише одиничні папілярні м'язи з осередками клітинної інфільтрації. Ступінь зрілості кардіоміоцитів з групи Кв був істотно вищим щодо групи КП (рис. 4а, б): ядра кардіоміоцитів монотипні, посмугованість міофібрил добре простежувалася, сполучна тканина виявлялась периваскулярно або у вигляді тонких одиничних волокон, розташованих в інтерстиційному просторі (рис. 4г).

У препаратах міокарда щурів групи ДН спостерігали зміни середнього ступеня виразності. Окремі осередки клітинної інфільтрації було локалізовано субендокардіально і в товщі сосочкових м'язів. Клітинні скупчення не були достатньо щільними, в них зустрічалися чисельні фібробластичні елементи (рис. 5а, б). На прилеглих до гранульом ділянках, а також у рідкісних набряклих базofilних волокнах посмугованість міо-

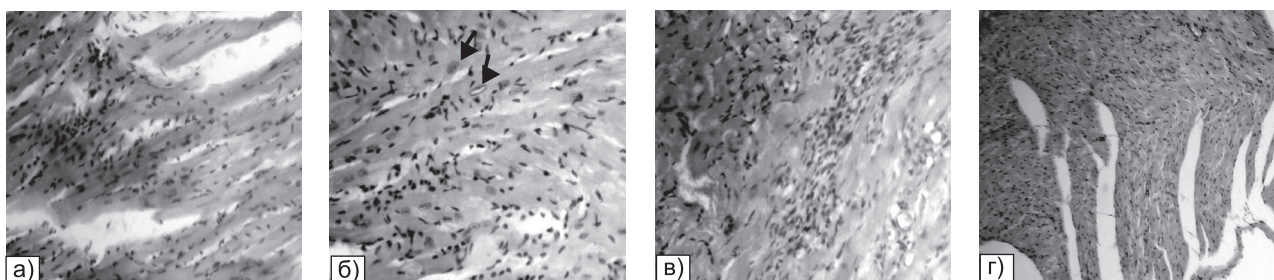


Рис. 3. Морфоструктура міокарда щурів з ФІМ (контрольна патологія): а) Базофільно забарвлені м'язові волокна, набрякли міофібрили, посмугованість не визначається. Гематоксилін-еозин. Зб. 250. б) Набрякли міофібрили, відсутність посмугованості, ядра пікнотичні або просвітлені (стрілки). Посилена клітинна насиченість інтерстицію. Гематоксилін-еозин. Зб. 400. в) Коагуляційний некроз м'язових волокон, клітинні інфільтрати. Гематоксилін-еозин. Зб. 250. г) Інфільтрація серцевих волокон, що гинуть. Гематоксилін-еозин. Зб. 250

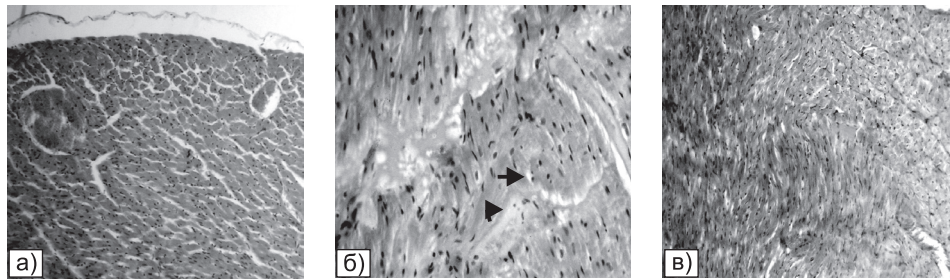


Рис. 4. Морфоструктура міокарда щурів з ФІМ під впливом Кверцетину: а) Розширені і повнокровні вени різного калібру. Гематоксилін-еозин. Зб. 150. б) Тромби в просвітах судин, набряки в міжпучкових просторах, набряклість волокон, перинуклеарні набряки (стрілки). Гематоксилін-еозин. Зб. 200. в) Одиничні тонкі сполучнотканинні волокна. Пікрофуксин за Ван-Гізеном. Зб. 150

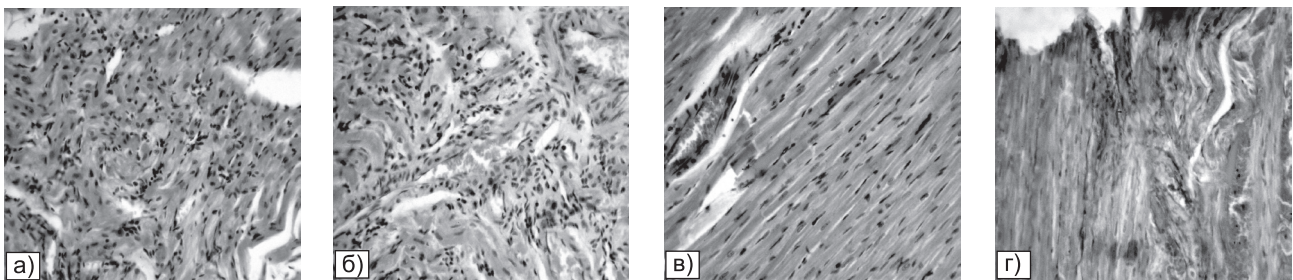


Рис. 5. Морфоструктура міокарда щурів з ФІМ під впливом Диклофенаку натрію: а) Клітинний інфільтрат у товщі міокарда. Гематоксилін-еозин. Зб. 250. б) Периваскулярне розташування осередків клітинної інфільтрації середніх розмірів. Гематоксилін-еозин. Зб. 250. в) Ділянка волокна зі зміненими тинкторіальними властивостями і відсутністю посмугованості. Гематоксилін-еозин. Зб. 150. г) Тонкі сполучнотканинні волокна, що з'являються серед кардіоміоцитів. Пікрофуксин за Ван-Гізеном. Зб. 150

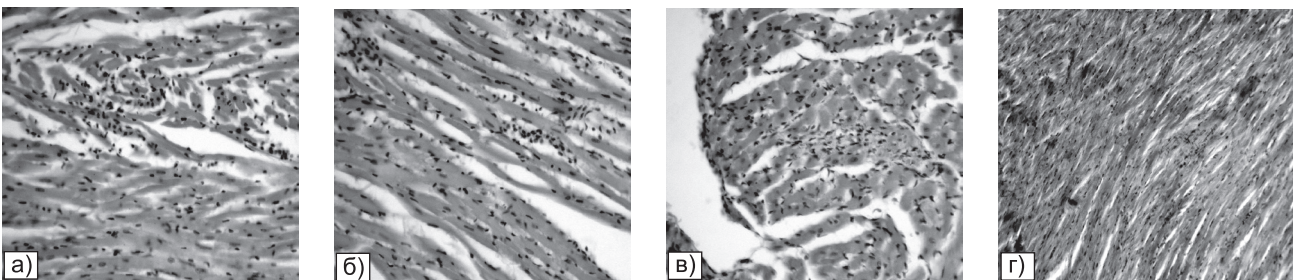


Рис. 6. Морфоструктура міокарда щурів з ФІМ під впливом Диклофену: а) Дрібноосередкові інфільтрати у товщі міокарда. Гематоксилін-еозин. Зб. 150. б) Базофільні набряклі м'язові волокна з втраченою посмугованістю. Гематоксилін-еозин. Зб. 200. в) Анізонуклеоз поблизу клітинного осередку, локалізованого в сосочковому м'язі. Гематоксилін-еозин. Зб. 200. г) Серед кардіоміоцитів спостерігаються тонкі сполучнотканинні волокна. Пікрофуксин за Ван-Гізеном. Зб. 150

фібрил не визначалась (рис. 5в). Дегенеративних змін ядер, міоцитолізу волокон не зафіксовано. У неуразених ділянках міокарда ядра звичайні, вставні диски та посмугованість добре визначалися. При забарвленні пікрофуксином за Ван-Гізеном сполучнотканинні елементи визначалися серед кардіоміоцитів у вигляді помірно виражених волокон (рис. 5г). Середній бал за ШНУ по групі склав 1,66.

На тлі застосування досліджуваного препарату в групі

ДК спостерігали значне зменшення морфоструктурних проявів альтеративного ураження міокарда. На препаратах міокарда щурів даної групи спостерігали наступну морфологічну картину: клітинні інфільтрати, розсіяні в товщі міокарда або локалізовані в сосочкових м'язах, носили дрібноосередковий ізольований характер (рис. 6а); ступінь зрілості кардіоміоцитів був значно вищим, аніж у групі КП. Окремі м'язові волокна базофільні, а посмугованість міофі-

рил на таких ділянках була затушована (рис. 6б). Стан ядер кардіоміоцитів у зоні осередків ураження тканини був дещо іншим – ядра збільшені в розмірах, дещо округлої форми, хроматин розташований примембранно (рис. 6в). При забарвленні пікрофуксином за Ван-Гізеном волокна сполучної тканини визначались у незначній кількості переважно периваскулярно або між пучками м'язових волокон у вигляді тонких ниток (рис. 6г). Середній бал по групі за ШНУ скла-

дав 1,00. При цьому за ступенем нормалізації значень МКС щурів за умов фуразолідон-ізадринного ураження міокарда Диклокор у дозі 17,8 мг/кг достовірно перевершував активність референтних об'єктів у щурів груп Кв і ДН в 1,4 і в 5,6 разів відповідно.

#### ВИСНОВКИ

1. Морфологічний аналіз деструктивних змін міокарда досліджуваних щурів, що виникли внаслідок фуразолідон-ізадринного ураження, виявив, що

за здатністю до морфоструктурного відновлення міокарда і рівнем антиальтеративної активності Диклокор перевершив референтні об'єкти.

2. Досліджуваний препарат реалізує свій потенціал на початковій стадії запального ураження міокарда шляхом активного зниження інтенсивності процесів альтерації в області ушкоджених тканин (достовірна ефективність становить 79% відносно щурів з контрольною

патологією). Наявність кверцетину в складі Диклокоору обумовлює потенціювання його антиальтеративної активності і нівелювання кардіотоксичних властивостей диклофенаку натрію.

3. Виражений протизапальний ефект Диклокоору на моделі фуразолідон-ізадринного ураження міокарда у щурів дозволяє обґрунтувати перспективи застосування досліджуваного об'єкту в якості кардіопротекторного засобу.

#### ЛІТЕРАТУРА

1. Дзизинский А.А., Храмцова Н.А. Кардиоваскулярная патология при ревматоидном артрите: Монография. – Иркутск: РИО ГИУВа, 2010. – 150 с.
2. Доклинические исследования лекарственных средств: Метод. рекоменд. / Под ред. А.В. Стефанова. – К.: Авиценна, 2002. – 528 с.
3. Зайченко Г.В. // Медична газета «Здоров'я України». – Квітень 2014 р. – №7 (332). – С. 30-31.
4. Лапач С.Н., Чубенко А.В., Бабич П.Н. Статистические методы в медико-биологических исследованиях с использованием Excel. – К.: Морион, 2000. – 320 с.
5. Непомнящих Л.М., Лушникова Е.Л., Ларионов П.М., Шурыгин М.Г. // Вестник РАМН. – 2010. – №5. – С. 3-11.
6. Реброва О.Ю. Статистический анализ медицинских данных. Применение пакета прикладных программ STATISTICA. – 3-е изд. – М.: МедиаСфера, 2006. – 312 с.
7. Chung C.P., Giles J.T., Petri M. et al. // Seminars in Arthritis and Rheumatism. – 2012. – Vol. 41, №4. – P. 535-544.
8. European convention for the protection of vertebrate animals used for experimental and other scientific purpose: Council of Europe 18.03.1986. – Strasbourg, 1986. – 52 p.
9. Genovese M.C., Rubbert-Roth A., Smolen J.S. et al. // J. Rheumatol. – 2013. – Jun 1. – Vol. 40 (6). – P. 768-80.
10. Gusdinar T., Herowati R., Kartasasmita R.E., Adnyana I.K. // J. of Pharmacol. and Toxicol. – 2011. – Vol. 6. – P. 182-188.
11. Hingorani A.D., Casas J.P. // The Lancet. – 2012. – Vol. 379, №9822. – P. 1214-1224.
12. Meek I.L., Picavet H.S., Vonkeman H.E. et al. // Oxford (United Kingdom). – P. Rheumatol. – 2012. – Vol. 52 (1). – P. 210-216.
13. World Health Statistics 2012. – WHO, 2012. – 176 p. – [http://www.who.int/healthinfo/EN\\_WHS2012\\_Full.pdf](http://www.who.int/healthinfo/EN_WHS2012_Full.pdf).

#### МОРФОЛОГІЧНЕ ДОСЛІДЖЕННЯ АНТИАЛЬТЕРАТИВНИХ ВЛАСТИВОСТЕЙ ПРЕПАРАТУ «ДИКЛОКОР» ЗА УМОВ РОЗВИТКУ ФУРАЗОЛІДОН-ІЗАДРИНОВОГО МІОКАРДИТУ У ЩУРІВ

І.А.Зупанець, С.К.Шебеко, О.С.Рускін

Національний фармацевтичний університет

Ключові слова: морфологічне дослідження; альтеративне ураження; препарат «Диклокор»; міокард щурів

Наведені результати морфологічного дослідження з оцінки антиальтеративної активності препарату «Диклокор» (капсули) виробництва ПАТ НВЦ «Борщагівський ХФЗ», що представляє собою оригінальну композицію НПЗЗ диклофенаку натрію з флавоноїдом кверцетином. У ході експериментального дослідження проводили розрахунки масових коефіцієнтів сердець (МКС), аналізували морфоструктурні зміни і проводили напівкількісну оцінку ступеня некротичного ураження міокарда експериментальних щурів. За результатами проведеної роботи встановлено, що ефективність препарату «Диклокор» за здатністю до нормалізації значень МКС щурів з фуразолідон-ізадринним ураженням складала 79% та достовірно перевищувала аналогічні показники референтних об'єктів. Результати напівкількісної оцінки ступеня некротичного ураження міокарда щурів підтверджують здатність досліджуваного препарату до відновлення морфоструктури міокарда щурів в умовах альтеративного ураження. Виражений протизапальний ефект Диклокоору на моделі фуразолідон-ізадринного ураження міокарда у щурів дозволяє обґрунтувати перспективи застосування досліджуваного об'єкта в якості кардіопротекторного лікарського засобу.

**МОРФОЛОГИЧЕСКОЕ ИССЛЕДОВАНИЕ АНТИАЛЬТЕРАТИВНЫХ СВОЙСТВ ПРЕПАРАТА «ДИКЛОКОР» В УСЛОВИЯХ РАЗВИТИЯ ФУРАЗОЛИДОН-ИЗАДРИНОВОГО МИОКАРДИТА У КРЫС****И.А.Зупанец, С.К.Шебеко, А.С.Русскин****Национальный фармацевтический университет***Ключевые слова:* морфологическое исследование; альтеративное поражение; препарат «Диклокор»; миокард крыс

*Представлены результаты морфологического исследования по оценке антиальтеративной активности препарата «Диклокор» (капсулы) производства ПАО НПЦ «Борщаговский ХФЗ», представляющего собой оригинальную композицию НПВС диклофенака натрия с флавоноидом кверцетином. В ходе экспериментального исследования рассчитывали значения массовых коэффициентов сердец (МКС), анализировали морфоструктурные изменения и проводили полуколичественную оценку степени некротического поражения миокарда экспериментальных крыс. По результатам проведенной работы установлено, что эффективность препарата «Диклокор» по способности к нормализации значений МКС крыс с фуразолидон-изадриновым поражением миокарда составила 79% и достоверно превысила аналогичные показатели референтных объектов. Результаты полуколичественной оценки степени некротического поражения миокарда крыс подтверждают способность исследуемого препарата к восстановлению морфоструктуры миокарда крыс в условиях альтеративного поражения. Выраженный противовоспалительный эффект Диклокора на модели фуразолидон-изадринового поражения миокарда у крыс позволяет обосновать перспективы применения исследуемого объекта в качестве кардиопротекторного лекарственного средства.*

Адреса для листування:

61057, м. Харків, вул. Пушкінська, 27.

Тел. (57) 706-30-72. E-mail: russkin\_cdc@mail.ru.

Національний фармацевтичний університет

Надійшла до редакції 23.10.2015 р.