

## Anestesia y Tetralogía de Fallot. Presentación de caso

### Anesthesia and Tetralogy of Fallot. A case presentation

Esp. Anest. y Reanim. Dalay Vidal Machado, Ms. C. Titania Rodríguez

Ginarte.

Hospital General Universitario Carlos Manuel de Céspedes. Bayamo. Granma, Cuba.

---

#### RESUMEN

**Introducción:** la tetralogía de Fallot es la cardiopatía congénita más frecuente del grupo de las cianóticas. Clásicamente consiste en una estenosis del tractus de salida del ventrículo derecho en uno o varios niveles, un defecto septal ventricular, hipertrofia del ventrículo derecho y la aorta cabalgando sobre el defecto del tabique ventricular.

**Presentación de caso:** paciente femenina, de 20 años de edad, raza mestiza, procedencia rural con antecedentes de tetralogía de Fallot sin tratamiento regular y retraso mental ligero que acude al cuerpo de guardia en compañía de su esposo con dolor bajo vientre sin otra sintomatología.

**Discusión:** ochenta por ciento de las cardiopatías congénitas están dadas por defectos del tabique auricular, defectos del tabique ventricular, tetralogía de Fallot, coartación aórtica, transposición de grandes arterias, estenosis aórtica y estenosis pulmonar. Las lesiones cardíacas se comportan de manera diferente a distintas edades debido a las consideraciones hemodinámicas dependientes de la edad.

**Conclusiones:** la evolución, desde el punto de vista clínico y quirúrgico fue satisfactoria.

**Descriptor DeCS:** TETRALOGÍA DE FALLOT/diagnóstico; TETRALOGÍA DE FALLOT/anestesia.

---

## ABSTRACT

**Introduction:** the Fallot tetralogy is the most frequent congenital cardiopathy of the cyanotic group. It is basically characterized by the presence of a stenosis in the right ventricular tract, ventricular septal defect, right ventricle hypertrophy, and the aorta riding over the ventricle tract defect.

**Case presentation:** 20 year -old mixed blood female –patient that presented personal antecedents of Fallot Tetralogy without a regular treatment and with a slight mental retardation. She came to the duty guard service with a pain in the lower abdomen with no other symptoms.

**Discussion:** eighty percent of the congenital cardiopathies are due to the defects of the auricular septum, Fallot tetralogy, coarctation of the aorta, transposition of great vessels, aortic and pulmonary stenosis. The cardiac lesions behave differently in several ages taking into account the hemodynamic considerations depending on the age.

**Conclusions:** the clinical and surgical evolution was satisfactory.

**Subject headings:** FALLOT TETRALOGY /diagnosis; FALLOT TETRALOGY/ anesthesia.

---

## INTRODUCCIÓN

La tetralogía de Fallot es la cardiopatía congénita más frecuente del grupo de las cianóticas. Clásicamente consiste en una estenosis del tractus de salida del ventrículo derecho en uno o varios niveles, un defecto septal ventricular, hipertrofia del ventrículo derecho y la aorta cabalgando sobre el defecto del tabique ventricular.

La aorta recibe sangre del ventrículo derecho como también del ventrículo izquierdo. La cantidad de cortocircuito depende del grado de obstrucción de la arteria pulmonar, la resistencia vascular sistémica y la resistencia vascular pulmonar (menos importante).<sup>1,2</sup>

Las complicaciones en la tetralogía de Fallot se deben principalmente a la hipoxemia y policitemia. Estas incluyen retardo mental/daño cerebral, trombosis venas cerebrales, absceso cerebral y embolismo cerebral.

Un paciente con "Fallot rosado" tiene una obstrucción mínima de la arteria pulmonar y puede ser completamente asintomático hasta ser sometido a una anestesia de rutina por otro procedimiento quirúrgico.<sup>3,4</sup> Por lo general, los pacientes con este tipo de malformación congénita se diagnostican y corrigen quirúrgicamente en edades tempranas de la vida, razón por la cual consideramos que el caso tiene interés clínico y docente.

Aunque los avances en las técnicas han influido en la mejoría del diagnóstico de la enfermedad y su tratamiento, la poca frecuencia de esta enfermedad no corregida quirúrgicamente, en pacientes adultas que llegan para una intervención quirúrgica de urgencia no cardíaca y establecer los factores del pronóstico, revela la importancia de profundizar en su conocimiento.

## **OBJETIVO**

Describir los procedimientos anestésicos realizados en una paciente portadora de tetralogía de Fallot, intervenida de urgencia por abdomen agudo.

## **PRESENTACIÓN DEL CASO**

Paciente femenina, de 20 años de edad, raza mestiza, procedencia rural con antecedentes de tetralogía de Fallot sin tratamiento regular y retraso mental ligero que acude al cuerpo de guardia en compañía de su esposo con dolor bajo vientre sin otra sintomatología.

Se valora por cirugía general y se anuncia de urgencia para intervención quirúrgica con impresión diagnóstica de apendicitis aguda.

Al llegar al quirófano se confecciona el protocolo de anestesia y los datos se obtienen de la paciente por ausencia de un familiar confiable.

Se recogen además como datos positivos al interrogatorio, contacto con anestesia local para extracción dental, fumadora inveterada y alergia a la penicilina. Niega síntomas de descompensación relacionados con su enfermedad de base.

Durante el examen físico la paciente pesó 51 kg, mostró mucosas hipocoloreadas ligeramente y húmedas y piel pálida. Al auscultar el aparato respiratorio apareció murmullo vesicular normal, sin estertores con una frecuencia respiratoria de 18

respiraciones/minuto.

El aparato cardiovascular mostró ruidos cardíacos rítmicos y audibles, bien golpeados, soplo holosistólico en mesocardio y mesosistólico rasposo en foco pulmonar, grado V/VI, irradiado al resto de los focos cuello y espalda, con tensión arterial de 100/60mmHg y frecuencia cardíaca de 80 latidos/minuto.

Al TCS no mostró señales de edema. En el SNC, la paciente se mostró consciente, orientada, cooperó al interrogatorio, sin déficit motor, ni parálisis craneal. En el SOMA, los dedos impresionaron posición en palillo de tambor, sin cianosis.

La paciente presentó boca dentada, con sepsis oral, Mallampati I. El resto del examen físico fue negativo.

Al realizarle los exámenes complementarios, la hemoglobina fue 100 g/l. El EKG arrojó ritmo sinusal, eje eléctrico a la derecha, hipertrofia de ventrículo derecho y sobrecarga sistólica de ventrículo derecho. No aparecieron signos de isquemia aguda.

En la exploración radiológica del tórax se mostró índice cardiorácico aumentado de tamaño, ventrículo izquierdo signo del zapato sueco. Se observó radiopacidad hilar izquierda con aspecto de media luna de densidad homogénea pero menos densa que el mediastino de contornos definidos, regulares de posible etiología vascular.

En el eco-Doppler postoperatorio se mostró comunicación interventricular amplia; cabalgamiento del septo sobre la aorta y estenosis pulmonar infundibular ligera.

### **Manejo anestésico en el perioperatorio de esta paciente**

A la paciente se le realizó la valoración preoperatoria según protocolo de anestesia, se procedió a la antibiòticoterapia con cefazolina 1g EV, como profilaxis de endocarditis bacteriana, luego se pasó al quirófano.

Se monitorizó saturación de oxígeno, frecuencia cardíaca, tensión arterial de oxígeno, EKG (monitor Doctus VI).

Se tomaron signos vitales dentro de parámetros aceptables, se preoxigena 100 % con máscara de 3 a 5 minutos previa inducción anestésica con midazolam (15 mg) a 0.3 mg/kg, fentanil 3 microgramos por kg (150ug), atracurio 0.6mg /kg (30 mg).

Inducción suave, se duerme y relaja, para prevenir la broncoaspiración por posible estómago lleno, se realizó compresión del cartílago cricoides, luego laringoscopia con espátula curva e intubación fácil con tubo 7 con coof. Se auscultaron ambos campos pulmonares simétricos, los que mostraron estar bien ventilados, sin estertores, se acopló a ventilación mecánica DAMECA: VT=420 ml (8ml/kg); FR=12; relación I-E: 1-2. Comenzó la intervención quirúrgica. Durante el transoperatorio se mantuvo con oxígeno 100%, fentanil 6 ml, atracurio 20mg.

Luego de la apertura de la cavidad abdominal, se constató folículo ovárico hemorrágico con sangre libre en cavidad de 200 ml. Se repusieron pérdidas hemáticas con cristaloides 600 ml. La paciente se mantuvo estable desde el punto de vista de la tensión arterial, frecuencia cardíaca y saturación parcial de oxígeno de 99-100% y diuresis 1 ml/Kg/h.

Terminó la intervención quirúrgica luego de 1 hora 15 minutos con frecuencia cardíaca de 74 y tensión arterial de 116/75, se continuó oxígeno 100%, se revierte el midazolam con flumaceniil 0,2mg, buena mecánica ventilatoria, se aspiraron escasas secreciones orofaríngeas y se extubó sin dificultad. Se trasladó a sala recuperación, la paciente despertó, respirando espontáneo y con buena mecánica ventilatoria, refirió dolor por lo que se le administró dipirona 1,2 gr y difenhidramina 20mg vía intramuscular. Se colocó oxígeno a 3 litros por minuto por tenedor nasal. Luego de 2 horas de recuperación adecuada la paciente es dada de alta anestésica y se traslada a sala sin complicaciones. Cinco días más tarde es dada de alta del hospital.

## **DISCUSIÓN**

Ochenta por ciento de las cardiopatías congénitas están dadas por defectos del tabique auricular, defectos del tabique ventricular, tetralogía de Fallot, coartación aórtica, transposición de grandes arterias, estenosis aórtica y estenosis pulmonar.

Las lesiones cardíacas se comportan de manera diferente a distintas edades debido a las consideraciones hemodinámicas dependientes de la edad. Los niños mayores pueden desarrollar hipertensión pulmonar irreversible y asma cardíaca (insuficiencia

cardíaca congestiva) como resultado de los cortocircuitos de izquierda a derecha.

Este excesivo flujo sanguíneo pulmonar puede prevenir la regresión normal del tejido muscular liso de la capa media del árbol vascular pulmonar.<sup>5</sup>

Entre las consideraciones preanestésicas de importancia están la frecuencia y gravedad de los síntomas, especialmente las crisis hipóxicas del Fallot, historia previa de procedimientos paliativos y evidencia de insuficiencia cardíaca. Durante la anestesia, la disminución de la resistencia vascular sistémica, la contracción infundibular y la taquicardia pueden comprometer o disminuir significativamente el flujo pulmonar y precipitar crisis hipoxémica.<sup>6</sup>

Por tal motivo su prevención, detección y tratamiento oportuno son los aspectos a considerar, preservando o maximizando el flujo pulmonar así como la monitorización adecuada de la oxigenación y del flujo pulmonar.<sup>6</sup>

Los pacientes sometidos a cirugía no cardíaca son también propensos a los sucesos cardiovasculares adversos, durante el seguimiento a largo plazo tras el procedimiento quirúrgico. Más de la mitad de todas las muertes a largo plazo en esta población son atribuibles a sucesos cardíacos. La valoración preoperatoria de los pacientes vasculares debe considerarse como una excelente oportunidad para identificar a los que están en mayor riesgo a largo plazo, a fin de tratarlos adecuadamente y reducir el riesgo de sucesos cardiovasculares tardíos.<sup>7</sup>

Goldman et al,<sup>5</sup> Lee et al,<sup>7</sup> Boersma et al,<sup>8</sup> en estudios realizados trazaron índices de complicación cardíaca que pone en riesgo, suceso cardíaco adverso, grave de muerte cardiovascular, tercer tono cardíaco o distensión venosa yugular, insuficiencia cardíaca congestiva, infarto de miocardio en los 6 meses previos, cardiopatía isquémica, más de cinco extrasístoles ventriculares por minuto en cualquier momento antes de la operación, enfermedad cerebrovascular.

Otro ritmo distinto del sinusal o presencia de edema agudo del pulmón, diabetes mellitus insulino dependiente, más 70 años de edad, insuficiencia renal.

Intervención intraperitoneal, intratorácica o aórtica, cirugía de alto riesgo quirúrgico según la clasificación de la American Heart Association, intervención urgente, edad

< 40 años, 40-50, 50-60, 60-70, 70-80, > 80, estenosis aórtica severa, condición médica general deteriorada.<sup>7</sup>

La presencia de estenosis aórtica se asocia con un riesgo 5 veces superior de eventos cardiacos perioperatorios. Además, la severidad de la estenosis aórtica está relacionada con un mayor riesgo de sucesos perioperatorios. Teniendo en cuenta esta situación, es importante detectar la presencia y la severidad de la valvulopatía.

Aunque la exploración física es fiable a la hora de detectar soplos cardiacos anormales, la estimación de la severidad de la estenosis mediante la exploración física es difícil, y se recomienda realizar una ecocardiografía a los pacientes con soplos cardiacos.<sup>8</sup>

Se prefiere realizar técnicas asépticas en los procedimientos invasivos y la profilaxis antibiótica debe ser rutinariamente empleada. Los pacientes con enfermedad cardiovascular desarrollan infección en procedimientos intraabdominales, en implantación de catéteres, y otros procesos provocando complicaciones sépticas catastróficas a nivel cardiovascular en los pacientes.<sup>9</sup>

Durante el transoperatorio se debe asegurar, siempre que las condiciones lo permitan, que exista una adecuada monitorización: el monitoreo esencial comprende electrocardiograma, oximetría de pulso, tensión arterial no invasiva, dióxido de carbono espirado, temperatura y estetoscopio precordial. El monitoreo opcional debe incluir tensión arterial invasiva y presión venosa central.<sup>10</sup>

La técnica anestésica preferida en la actualidad es el abordaje de la anestesia general orotraqueal balanceada con preferencia de los opiáceos por la estabilidad hemodinámica que brindan en los pacientes. No existe uno mejor que otros, pero son agentes anestésicos incompletos que no proporcionan adecuada inconsciencia y amnesia por lo que deben ser combinados con otros agentes como las benzodiazepinas, algunos agentes volátiles a bajas dosis. Se recomienda evitar el uso del nitroso (N<sub>2</sub>O), por su posible efecto adverso sobre la resistencia vascular pulmonar y la función miocárdica y además porque puede acrecentar el tamaño de las burbujas de aire. Este último es un riesgo del recalentamiento demasiado rápido de la sangre y de la propensión del oxígeno y el dióxido de carbono a salir de la solución conforme reduce su solubilidad cuando aumenta la temperatura.

El propofol no suele emplearse en la inducción anestésica porque produce hipotensión arterial por disminución de la resistencia vascular sistémica y por depresión miocárdica leve. Dentro de las benzodiazepinas el midazolam es el agente más empleado porque produce efectos mínimos sobre la autorregulación del flujo coronario. Todos los miorelajantes de uso más común se han utilizado con buenos resultados en pacientes intervenidos en cirugía cardíaca, no obstante se tiene la precisión de evitar aquellos con las contraindicaciones específicas para la cirugía no cardíaca en pacientes con patologías cardiovasculares. Se recomienda evitar el uso de la anestesia regional más específico la intratecal, por el bloqueo simpático que producen y el deterioro de la función cardiovascular y si se prefiere con los cuidados necesarios la anestesia epidural, con algunas ventajas para tratar el dolor posoperatorio.<sup>11-13</sup>

Al terminar la intervención quirúrgica es indispensable el control de todas las funciones vitales para evitar complicaciones en el postoperatorio inmediato y mediato. El dolor incontrolado por el traumatismo quirúrgico puede contribuir a aumentar la morbilidad y mortalidad. Se puede desencadenar la estimulación simpática aumentando el consumo de oxígeno y desarrollar isquemia miocárdica e infarto, disminuyendo el aporte de oxígeno al miocardio a través de vasoconstricción coronaria y disminución de la vasodilatación local coronaria y metabólica, hipertensión arterial y taquicardia. La respiración se hace más lenta y superficial, se acumula las secreciones del árbol respiratorio, favoreciendo la infección.

Además la presencia el dolor disminuye la actividad gastrointestinal lo que favorece el desarrollo del íleo paralítico. El control de los procesos fisiopatológicos asociados al dolor agudo posoperatorio, es capaz de atenuar la respuesta al estrés, el flujo simpático y los reflejos espinales inhibitorios contribuyendo a mejorar la calidad de vida y la satisfacción en el paciente. En la actualidad se prefiere la analgesia anticipada y multimodal.<sup>14</sup>

Teniendo en cuenta las características de la cardiopatía congénita en esta paciente, el riesgo que representa para cada intervención quirúrgica programada o de urgencia, que no llevaba el tratamiento regular por su patología de base, por abandono social, se contactó con el cardiólogo y la familia para el seguimiento en el hospital y posteriormente de forma sistemática. (Anexo 1, 2)

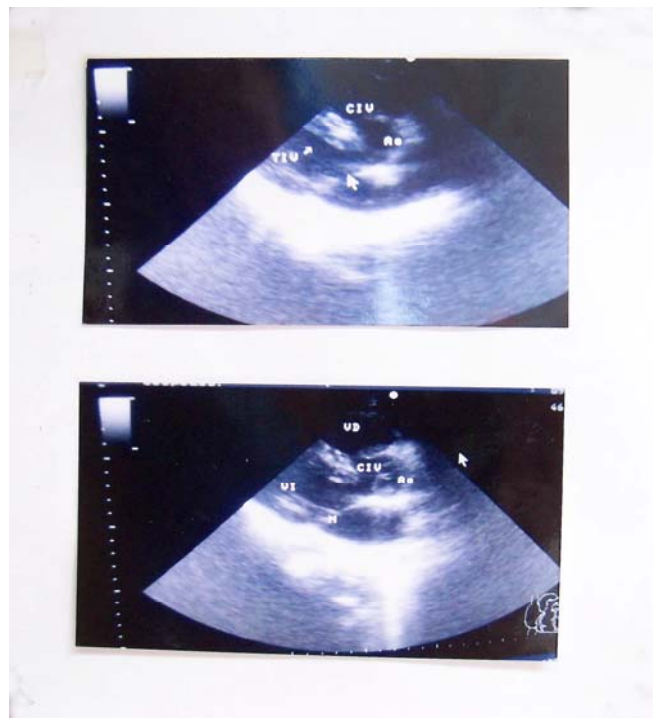


## CONCLUSIONES

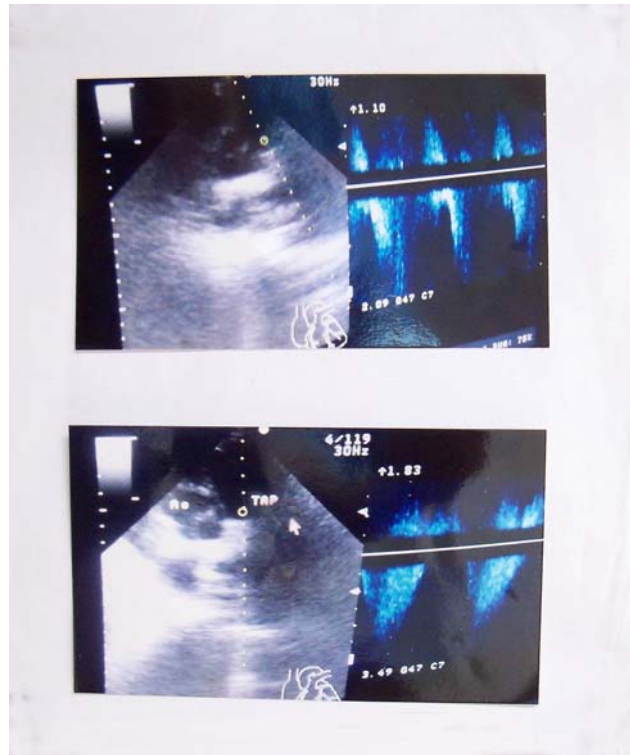
La asociación de cardiopatía congénita y anestesia de urgencia siempre será considerada de alto riesgo. La vigilancia y monitorización estricta de las funciones cardiovasculares de estos pacientes es la piedra angular para lograr resultados satisfactorios en la cirugía no cardíaca de urgencia.

## Anexos

### Anexo 1.



Anexo 2.



**REFERENCIAS BIBLIOGRÁFICAS**

1. Calafell Vázquez N. Malposición de grandes vasos: En: Cardiopatías Congénitas, Diagnóstico. [Internet] La Habana: Ciencias Médicas; 2005.p.72. [Citado 28 Oct 2013]. Disponible en: [http://www.bvs.sld.cu/libros/cardiopatia\\_congenita/indice\\_p.htm](http://www.bvs.sld.cu/libros/cardiopatia_congenita/indice_p.htm).
2. Cain JG. Consideraciones Específicas en las cardiopatías: Tetralogía de Fallot. En: Hurford WE, Bailin MT. Clinical Anesthesia Procedures of the Massachusetts General Hospital. [Internet]. Philadelphia: Lippincott-Raven Publishers; 2005. p. 24. [Citado 28 Oct 2013]. Disponible en: <http://www.amazon.com/Clinical-Anesthesia-Procedures-Massachusetts-Hospital/dp/1605474606>.
3. Hurford W, Bailin E, Michael T. Consideration with cardiac diseases: Procedures of the Massachusetts General Hospital: Specific. Philadelphia: Lippincott-Raven; 1998.p. 15.

4. Merry AF, Cooper JB, Soyannwo O, Wilson IH, Eichhorn JH. International Standards for a Safe Practice of Anesthesia 2010. Can J Anesth. [Internet]. 2010 Nov; [Citado 25 Oct 2013]; 57(11): 1027 – 34. (Disponible en:)  
<http://www.ncbi.nlm.nih.gov/pmc/articles/PMC2957572/>.
5. Ram kumar T, Ponniah M. Anestesia en niños con cardiopatías congénitas frecuentes para cirugía no cardíaca. En: Jacob R, Coté Ch J, Thirlwell J. Entendiendo la anestesia pediátrica. 2da ed: [Internet] India [s/n]; 2010.p.117-26. [Citado 25 Oct 2013]. Disponible en: [www.clasa-anestesia.org/site/version/docs/libro\\_ap/Prelims.pdf](http://www.clasa-anestesia.org/site/version/docs/libro_ap/Prelims.pdf).
6. Dávila E. Enfermedades cardiovasculares: anestesia y enfermedades asociadas. En: Anestesiología Clínica. [Internet] La Habana: Ciencias Médicas; 2006.p. 75-8. [Citado 25 Oct 2013]; Disponible en :  
[http://www.ecured.cu/index.php/Anestesiologia\\_clinica](http://www.ecured.cu/index.php/Anestesiologia_clinica).
7. Schoutena O, Jerjén J, Poldermansc D. Evaluación del riesgo coronario en el manejo de pacientes sometidos a cirugía vascular no cardíaca. Rev Esp Cardiol. [Internet]. 2007; [Citado 25 Oct 2013]; 60(10):1083-91. Disponible en:  
<http://www.revespcardiolo.org/es/evaluacion-del-riesgo-coronario-el/articulo/13111240/>
8. Morgan GE. Anestesia para los pacientes con enfermedad cardiovascular. En: Anestesiología clínica. 3ra ed. [Internet] México: El Manual moderno; 2003. [Citado 25 Oct 2013]. Disponible en:  
<http://www.cosaslibres.com/search/pdf/anestesiologia-clinica-morgan>
9. Management in Non-cardiac Surgery of the European Society of Cardiology (ESC) and endorsed by the European Society of Anesthesiology (ESA) Guidelines for pre operative cardiac risk assessment and perioperative cardiac management in non-cardiac surgery. Eur J Anesthesiol. [Internet] 2010; [Citado 25 Oct 2013]; 27:92–137. Disponible en : <http://www.ncbi.nlm.nih.gov/pubmed/20068416>
10. Grigore A. Perioperative management of ventricular assist device patients undergoing non-cardiac surgery. Rev Mex Anest. [Internet]. 2011; [Citado 25 de oct 2013]; 34(1): 288-92. Disponible en: <http://new.medigraphic.com/cgi->

[bin/resumenMainI.cgi?IDARTICULO=29497&IDPUBLICACION=3203&IDREVISTA=37&NOMBRE=](http://bin/resumenMainI.cgi?IDARTICULO=29497&IDPUBLICACION=3203&IDREVISTA=37&NOMBRE=)

11. Nyhan D, Robert A. Anestesia en cirugía cardíaca. En: Millar R, Ericsson LI, Fleisher L, Wiener– Kronish W, Young W. Millers Anestesia 6ta ed. [Internet] España: Elsevier; 2005.p.1968-71. [Citado 25 Oct 2013]. Disponible en: <http://www.amazon.com/Millers-Anesthesia-set-Expert-Consult/dp/044306959X>
12. Wray Roth D, Rothstein P, Thomas SJ. Anestesia para cirugía de corazón. En: Barash PG, Cullen BF, Stoeling RK. Anestesia Clínica. Vol. 2. 3ra ed. [Internet] Mexico: McGraw- Hill Interamericana; 1997.p. 981- 4. [Citado 25 2013]. Disponible en: <http://www.casadellibro.com/libro-anestesia-clinica-3-ed-2-vols/9789701023389/667129>.
13. barrila Moreno JB, León ojeda NE de, Selma-Housein Sosa E, Consuegra Chuairey MT, Bermúdez Gutierrez G. Tetralogía de fallot y artrogriposis. Rev Cubana Ped. [Internet] .2009 Jul – Sep; [Citado 25 Oct 2013]; 81(3): Disponible en: [http://scielo.sld.cu/scielo.php?pid=S0034-75312009000300009&script=sci\\_arttext](http://scielo.sld.cu/scielo.php?pid=S0034-75312009000300009&script=sci_arttext)
14. Bueno M A. Complicaciones postoperatorias con la prueba de tubo en T precoz en pacientes postoperados de cirugía cardíaca en el Incor- EsSalud [Citado el 23 de Julio 2000[Internet]. [Citado 25 Oct 2013] Disponible en: [http://sisbib.unmsm.edu.pe/bibvirtual/Tesis/Salud/Bueno\\_A\\_M/resum.htm](http://sisbib.unmsm.edu.pe/bibvirtual/Tesis/Salud/Bueno_A_M/resum.htm)

Recibido: 29 de noviembre de 2013.

Aprobado: 20 de diciembre de 2013.

*Dalay Vidal Machado.* Hospital General Universitario Carlos Manuel de Céspedes. Bayamo. Granma, Cuba.