



## Viabilidade do exame ultrassonográfico pelas vias transretal, transabdominal e transvaginal para diagnosticar prenhez em cabras e ovelhas<sup>(1)</sup>

(Viability of the ultrasound examination by transretal, transabdominal and transvaginal via to diagnose pregnancy in goats and ewes)

### "Artigo Científico / Scientific Article"

LM Freitas Neto<sup>A</sup>, CR Aguiar Filho<sup>A</sup>, JM Almeida Irmão<sup>A</sup>, ELC Caldas<sup>A</sup>,  
MHB Santos<sup>B</sup>, JA Nascimento<sup>C</sup>, JP Neves<sup>D</sup>, PF Lima<sup>A</sup>, MAL Oliveira<sup>A(\*)</sup>

<sup>A</sup>Laboratório de Biotecnologia da Área de Reprodução do Departamento de Medicina Veterinária/UFRPE. Av. Dom Manoel de Medeiros, s/n, Dois Irmãos, CEP 52171-900, Recife-PE/Brasil.

<sup>B</sup>Bolsista Fundação de Amparo à Ciência e Tecnologia do Estado de Pernambuco/FACEPE. Rua Benfica, 150, Madalena, CEP 50720-001 Recife-PE/Brasil.

<sup>C</sup>Universidade Federal da Paraíba, Campus IV, 58297-000, Rio Tinto-PB/Brasil.

<sup>D</sup>Faculdade de Agronomia e Medicina Veterinária, UNB, Campus Universitário Darcy Ribeiro, 70910-900 Brasília-DF/Brasil.

#### Resumo

Neste trabalho objetivou-se verificar a viabilidade do exame ultrassonográfico pelas vias transretal, transabdominal e transvaginal para diagnosticar a gestação de cabras ( $n = 240$ ) e ovelhas ( $n = 320$ ) no 30<sup>o</sup>, 45<sup>o</sup>, 60<sup>o</sup> e 75<sup>o</sup> dia. Foi utilizando um aparelho de ultrassom equipado com um transdutor linear utilizado pelas vias transretal e transabdominal e outro microconvexo endocavitário utilizado por via transvaginal. Nas cabras e ovelhas, o exame ultrassonográfico pela via transretal foi mais rápido ( $P < 0,05$ ) no 30<sup>o</sup> e no 45<sup>o</sup> dia da gestação, mas, pela via transabdominal foi mais rápido no 60<sup>o</sup> e no 75<sup>o</sup> dia. Em ambas as espécies, a duração do diagnóstico de gestação foi maior ( $P < 0,05$ ) no 30<sup>o</sup> dia do que nos demais, enquanto que a duração do diagnóstico no 75<sup>o</sup> dia foi menor ( $P < 0,05$ ) do que no 45<sup>o</sup> e 60<sup>o</sup>. Independentemente da via de exame e do dia da gestação, o tempo médio para diagnosticar a gestação foi menor ( $P < 0,05$ ) nas cabras do que nas ovelhas. Independentemente da espécie e do dia da gestação, o tempo médio para diagnosticar a gestação pela via transretal foi menor ( $P < 0,05$ ) do que as demais e o da transvaginal foi menor ( $P < 0,05$ ) do que o da via transabdominal. Os resultados permitem concluir que o diagnóstico de gestação é mais rápido pela via transretal, que o tempo de diagnóstico é menor na gestação avançada e na espécie caprina.

**Palavras-chave:** feto, transdutor linear, transdutor microconvexo.

#### Abstract

The aim of this work was to verify the viability of the ultrasound examination by transretal, transabdominal and transvaginal via to diagnose single pregnancy in goats ( $n = 240$ ) and ewes ( $n = 320$ ) at days 30<sup>th</sup>, 45<sup>th</sup>, 60<sup>th</sup> and 75<sup>th</sup>. The examination was carried out with an ultrasound scanner equipped with a linear-array transducer used by transretal and transabdominal via and a microconvex endocavitary transducer used by transvaginal via. In does and ewes the ultrasound examination was faster ( $P < 0.05$ ) on days 30<sup>th</sup> and 45<sup>th</sup> of pregnancy, however by transabdominal via was faster on day 60<sup>th</sup> and 75<sup>th</sup>. In both species the time of pregnancy diagnose was greater ( $P < 0.05$ ) on day 30<sup>th</sup> than the others days while this time was smallest ( $P < 0.05$ ) at day 75<sup>th</sup> than day 45<sup>th</sup> and 60<sup>th</sup>. Independent of the examination via and the day of pregnancy the average time to diagnose the pregnancy was shorter ( $P < 0.05$ ) in does than in ewes. Independent of the specie and the day of pregnancy the average time to diagnose the pregnancy by transrectal via was shorter ( $P < 0.05$ ) than the other vias and the transvaginal via was shorter ( $P < 0.05$ ) than the transabdominal one. The results allow to conclude that the pregnancy diagnose is faster by transrectal via and the time for diagnosing is shorter in advanced pregnancy and in goat specie.

**Key words:** fetus, linear transducer, microconvex transducer.

<sup>(1)</sup>Trabalho extraído da Tese de Doutorado do primeiro autor apresentado ao Programa de Pós-Graduação em Ciência Veterinária da Universidade Federal Rural de Pernambuco.

<sup>(\*)</sup>Autor para correspondência/Corresponding author ([maloufrpe@uol.com.br](mailto:maloufrpe@uol.com.br)).

<sup>(S)</sup>Recebido 10/10/2008 e aceito em 16/03/2009.

## Introdução

O diagnóstico precoce de gestação pela ultrassonografia é um método não invasivo, de elevada precisão e fundamental para aprimorar o manejo reprodutivo e racionalizar a produtividade de rebanhos (HAIBEL, 1990). Fêmeas com prenhez múltipla podem ser submetidas a um programa nutricional adequado visando o máximo aproveitamento do potencial de produção de leite e, ao mesmo tempo, suprir as exigências dos fetos em desenvolvimento (DAVEY, 1986), sobretudo no terço final de gestação, fase na qual a nutrição tem maior influência no peso da cria ao nascer (WHITE et al., 1984).

Nos pequenos ruminantes, o diagnóstico de gestação tem sido normalmente realizado pelas vias transabdominal (CHALHOUB et al., 2004; PADILHA-RIVAS et al., 2005) e transretal (CHALHOUB, 2000; PADILHA-RIVAS et al., 2005; SANTOS et al., 2004a). A possibilidade de utilização da via transvaginal foi relatada por Ayres et al. (2000) para diagnosticar a prenhez nos caprinos e de Santos et al. (2004a) e Moraes (2006) em ovinos sem conter informação do tempo de duração do exame em diferentes fases da prenhez.

A ultrassonografia transabdominal representa o melhor método disponível para diagnosticar prenhez em ovinos (CELA et al., 1988; GARCIA et al., 1993; DOIZÈ et al., 1997), sendo normalmente utilizada a partir do 35º dia de gestação, quando o diagnóstico é baseado no reconhecimento do feto com batimento cardíaco (LAVOIR e TAVERNE, 1989). No método transabdominal, o transdutor é posicionado cranialmente no flanco direito e próximo ao úbere com a cabra em posição de estação, mas, a presença de pêlos e excessiva gordura subcutânea são obstáculos para obtenção da imagem transabdominal (ISHWAR, 1995).

O método ultrassonográfico transretal é limitado devido às dimensões reduzidas do reto nos pequenos ruminantes e em função de um operador inábil provocar lesões (NEVES,

1991). Todavia, apresenta a vantagem de poder ser usado um transdutor linear, amplamente utilizado nos animais de grande porte (OLIVEIRA et al., 2004), além de proporcionar um diagnóstico seguro e precoce, já que é possível diagnosticar a gestação a partir do 23º dia (MARTÍNEZ et al., 1998).

A ultrassonografia transvaginal é uma via de exame alternativa para quem dispõe somente de um transdutor microconvexo endocavitário (OLIVEIRA et al., 2004). Ainda é pouco difundida, apesar de já ser conhecido que não provoca aborto, infecção do sistema genital e não propicia desconforto ao animal quando da manipulação vaginal (TENÓRIO FILHO et al., 2007). Nos últimos anos, a via transvaginal foi pouco investigada, existindo somente os relatos de Tenório Filho et al. (2007) no monitoramento da dinâmica folicular em caprinos e para diagnosticar prenhez em caprinos (AYRES et al., 2000) e ovinos (SANTOS et al., 2004a; MORAES, 2006).

Com este trabalho objetivou-se verificar a viabilidade do exame ultrassonográfico pelas vias transretal, transabdominal e transvaginal para diagnosticar a prenhez de cabras e ovelhas.

## Material e Métodos

O experimento foi conduzido em propriedade que adotava o sistema semi-intensivo de criação com monta natural controlada. Após o início do estro natural detectado por rufiões e observação de pessoal habilitado, as fêmeas foram levadas ao reprodutor para serem cobertas apenas uma vez, considerando-se esse momento como o dia zero da prenhez.

Foram realizados 240 exames na espécie caprina e 320 na ovina utilizando um aparelho de ultrassom Águila-Pró (*Esaote Pie Medical*® - Maastricht/Holanda) equipado com transdutores de dupla frequência, sendo um linear (6,0 e 8,0 MHz) usado pelas vias transretal e transabdominal e outro microconvexo endocavitário (5,0 e 7,5 MHz) utilizado por via transvaginal, ressaltando-se

que as maiores frequências eram utilizadas para ampliar e visibilizar as imagens com maiores detalhes. O transdutor linear foi adaptado a um suporte de PVC revestido com fita adesiva para facilitar a manipulação no reto do animal e o revestimento plástico da parte anterior do transdutor micro-convexo era substituído a cada exame, conforme recomendação de Oliveira et al. (2004). Também se utilizou gel de contato para facilitar a introdução do transdutor e evitar interferências de ar entre o reto e o transdutor. Uma impressora Seikosha VP/1200® (Sony/Seikosha® - Tóquio/Japão) foi utilizada para registro de imagens em papel termográfico.

Os exames ultrassonográficos foram realizados, com a fêmea contida e posicionada em estação, sempre pelo mesmo operador, no 30º, 45º, 60º e no 75º dia da gestação sem quantificar os fetos. A sequência de utilização dos transdutores foi aleatoriamente alternada para evitar que o exame anterior interferisse no subsequente e que o transdutor utilizado não fosse caracterizado como desconfortável e de menor eficiência, conforme recomendação de Tenório Filho et al. (2007).

O tempo de exame, aferido com um cronômetro (em segundos), foi determinado

desde o momento da introdução do transdutor até a visibilização da imagem de um dos parâmetros característicos de gestação, conforme discriminado por Santos et al. (2004b). Após posicionar o transdutor, procurava-se inicialmente a bexiga para servir como ponto de referência na localização dos cornos uterinos.

Na última semana da gestação, as fêmeas foram transferidas para baias individuais com a finalidade de auxiliar o parto, quando necessário, e anotar os dados para registro das crias, além dos demais cuidados dispensados com a higiene do neonato.

Os resultados foram analisados pela ANOVA, teste de Tukey e Scheffê, sendo considerado o nível de 5% de significância.

## Resultados

O tempo médio para diagnosticar a gestação nas cabras e ovelhas variou entre as diferentes vias de exame, bem como entre os dias de gestação (Tabelas 1 e 2). O exame ultrassonográfico pela via transretal foi mais rápido ( $P < 0,05$ ) no 30º e no 45º dia da gestação, enquanto que, pela via transabdominal foi mais rápido no 60º e no 75º dia.

**Tabela 1** - Duração média ( $\bar{x} \pm s$ ) do exame ultrassonográfico pelas vias transretal, transabdominal e transvaginal no 30º, 45º, 60º e 75º dia da gestação de cabras.

Via do exame	30º dia	45º dia	60º dia	75º dia
	$\bar{x} \pm s$	$\bar{x} \pm s$	$\bar{x} \pm s$	$\bar{x} \pm s$
Transretal	16,25 ± 9,42 <sup>a</sup>	7,50 ± 4,71 <sup>a</sup>	6,95 ± 4,49 <sup>a</sup>	3,93 ± 2,59 <sup>a</sup>
Transabdominal	58,80 ± 15,94 <sup>bc</sup>	10,73 ± 7,21 <sup>bc</sup>	4,20 ± 5,48 <sup>bc</sup>	1,95 ± 1,41 <sup>bc</sup>
Transvaginal	31,13 ± 18,70 <sup>bd</sup>	7,95 ± 5,79 <sup>bd</sup>	4,70 ± 2,62 <sup>bd</sup>	4,98 ± 3,29 <sup>bd</sup>

<sup>ab, cd</sup> Letras diferentes na mesma coluna representam diferença estatística ( $P < 0,05$ ).

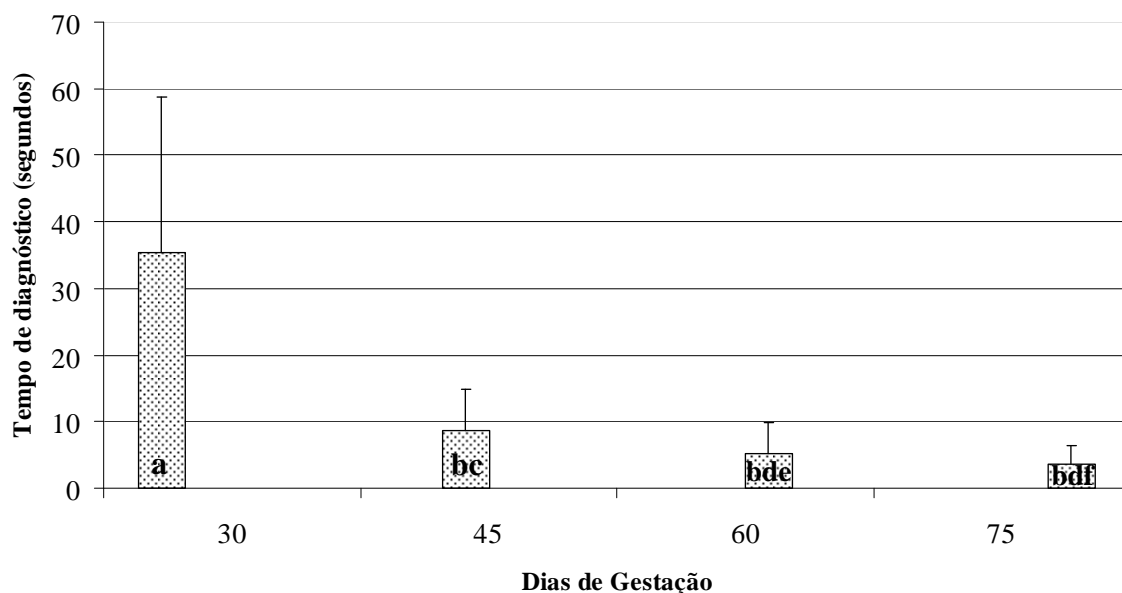
**Tabela 2** - Valores médios ( $\bar{x} \pm s$ ) da duração do exame ultrassonográfico pelas vias transretal, transabdominal e transvaginal no 30º, 45º, 60º e 75º dia da gestação de ovelhas.

Via do exame	30º dia	45º dia	60º dia	75º dia
	$\bar{x} \pm s$	$\bar{x} \pm s$	$\bar{x} \pm s$	$\bar{x} \pm s$
Transretal	25,45 ± 14,42 <sup>a</sup>	5,75 ± 2,64 <sup>a</sup>	7,68 ± 6,12 <sup>a</sup>	6,10 ± 3,59 <sup>a</sup>
Transabdominal	57,23 ± 14,10 <sup>b</sup>	14,50 ± 10,84 <sup>b</sup>	4,05 ± 2,16 <sup>b</sup>	4,25 ± 2,88 <sup>b</sup>
Transvaginal	34,70 ± 20,46 <sup>c</sup>	9,03 ± 8,71 <sup>c</sup>	18,28 ± 17,99 <sup>c</sup>	8,08 ± 5,68 <sup>c</sup>

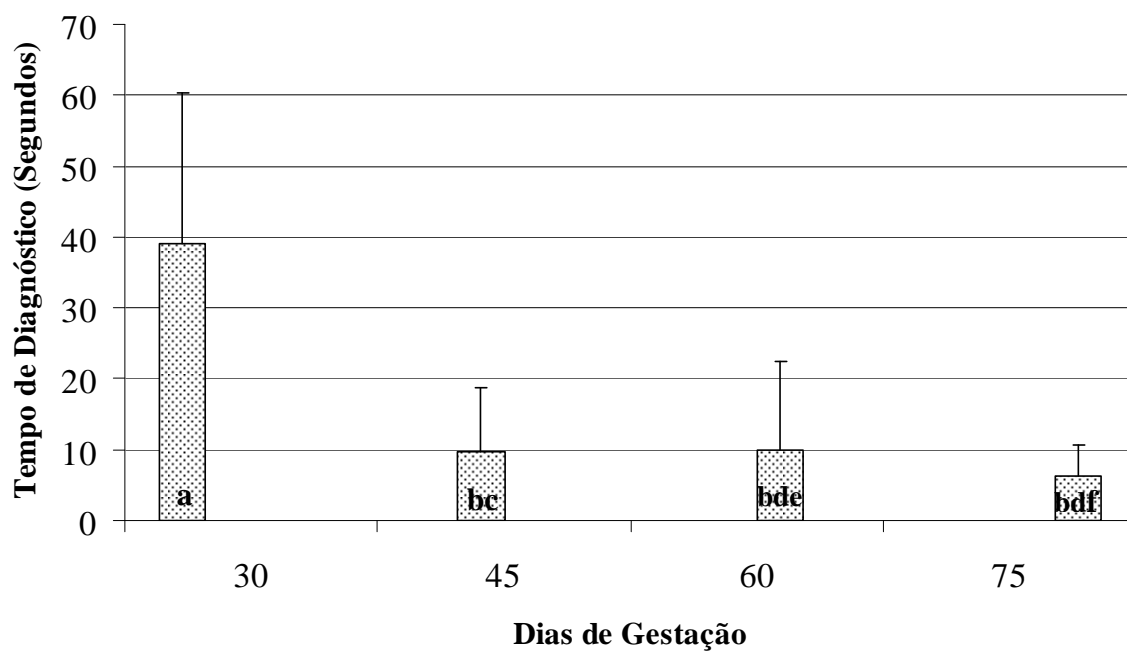
Letras diferentes na mesma coluna representam diferença estatística ( $P < 0,05$ ).

A comparação dos achados entre os dias de gestação em ambas as espécies (Gráficos 1 e 2) evidenciou que o tempo dispensado para efetuar o diagnóstico no 30º

dia é maior ( $P < 0,05$ ) do que nos demais e que no 75º dia, a duração do diagnóstico de gestação é menor ( $P < 0,05$ ) do que no 45º e 60º dias.



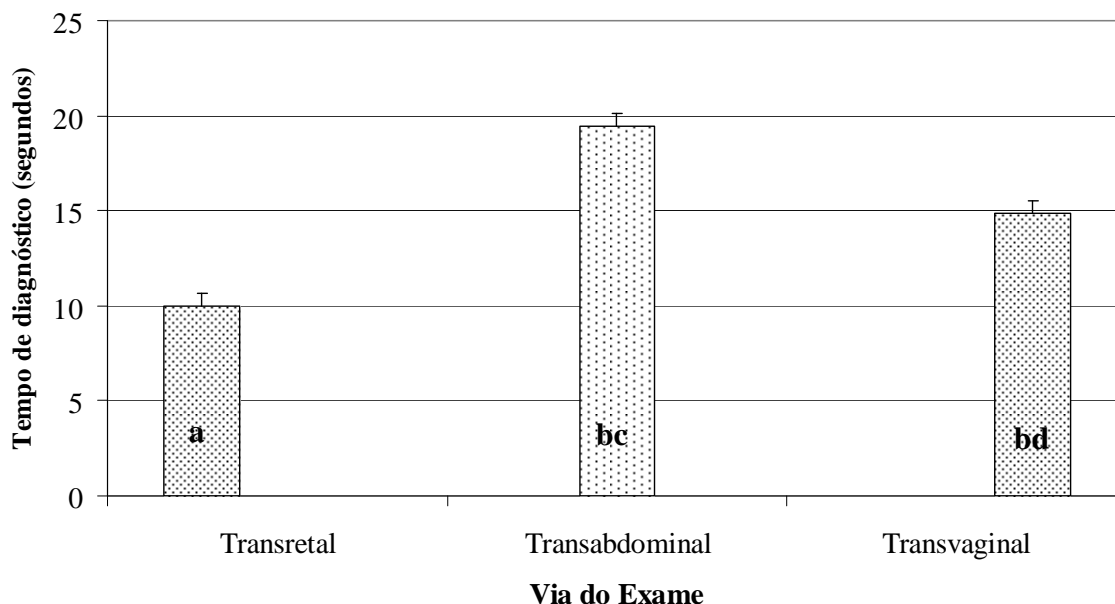
**Gráfico 1** – Duração média ( $\bar{x} \pm s$ ) do exame ultrassonográfico para diagnosticar a gestação de cabras em diferentes períodos (ab; cd; ef =  $P < 0,05$ ).



**Gráfico 2** - Duração média ( $\bar{x} \pm s$ ) do exame ultrassonográfico para diagnosticar a gestação de ovelhas em diferentes períodos (ab; cd; ef =  $P < 0,05$ ).

O tempo médio para a realização do diagnóstico de gestação, independentemente da via de exame e do dia da gestação, foi de  $13,25 \pm 0,56$  segundos nas cabras e de  $16,26 \pm 0,56$  segundos nas ovelhas, evidenciando-se diferença ( $P < 0,05$ ) entre ambos.

Com relação à via de exame, independentemente da espécie e do dia da gestação, a transretal apresentou menor tempo médio ( $P < 0,05$ ) do que as demais, havendo também diferença ( $P < 0,05$ ) entre as vias transabdominal e transretal (Figura 3).



**Gráfico 3** - Duração média ( $\bar{x} \pm s$ ) dos exames ultrassonográficos em cabras e ovelhas pelas vias transretal, transabdominal e transvaginal (ab; cd; ef =  $P < 0,05$ ).

**Discussão**

A expectativa inicial de que os exames realizados no 60º e 75º dia após a cobertura seriam aqueles que demandariam mais tempo para a emissão do diagnóstico de prenhez, em decorrência do útero, especialmente em fêmeas pluríparas, encontrar-se na cavidade abdominal em posição ventral, como sugerido por Santos et al. (2004b), não foi confirmada neste trabalho. Por outro lado, os resultados obtidos no 30º e 45º dia da cobertura não confirmaram a hipótese inicial de que seriam os exames mais rápidos. É importante ressaltar que tal expectativa foi fundamentada no tamanho do útero favorecer a realização do exame. No caso da prenhez mais adiantada, entre o 60º e o 75º dia, o tamanho do útero, do feto e dos placentomas proporcionariam uma visualização mais rápida do concepto e na

prenhez entre o 30º e o 45º dia, o útero ainda estaria localizado na cavidade pélvica e não provocaria nenhuma dificuldade ao operador, principalmente quando da utilização do transdutor linear por via transretal, onde o transdutor seria posicionado muito próximo do útero. A explicação mais plausível para o tempo de exame não ter sido menor do que o esperado no 30º e o 45º dia é de que as fêmeas poderiam apresentar um maior número de parições e útero com ligamentos mais relaxados que contribuíram para a insinuação desse órgão na cavidade abdominal e desse modo ter retardado o tempo de diagnóstico.

Neste trabalho, o tempo dispensado para a realização do diagnóstico de prenhez foi inferior aos obtidos por Santos et al. (2004b) utilizando as vias transretal e transvaginal para exame e o mesmo equipamento de ultrassom, bem como menor

do que os verificados por Padilha-Rivas et al. (2005) utilizando as vias de acesso transabdominal e transretal. A diferença nos resultados pode ser explicada considerando-se o tipo de gestação que, segundo Davey (1986), é de 10 segundos na gestação simples, podendo aumentar em até 30 segundos na gestação dupla e nas fêmeas não prenhes, o tempo de exame pode variar de 20 a 30 segundos. Outra consideração que precisa ser enfatizada é a condição corporal dos animais que tanto pode afetar a rapidez e a precisão do exame quanto impedir sua realização, como ocorre com animais obesos, segundo relato de Santos et al. (2004b).

Diante do que foi evidenciado é possível argumentar que os resultados deste trabalho corroboram os achados de Ayres et al. (2000), Santos et al. (2004ab) e Moraes (2006) quanto à possibilidade de utilização das vias transretal e transvaginal para diagnosticar a prenhez. É também preciso ressaltar que além da acurácia e da qualidade de resolução de imagem, a precocidade de diagnóstico, de acordo com Martínez et al. (1998) e a rapidez do exame é um parâmetro que o operador precisa levar em consideração para não provocar desconforto ao animal, como destacado por Tenório Filho et al. (2007). Assim sendo é interessante sugerir que a via transretal deva ser priorizada porque, na média geral, os exames foram mais rápidos. Entretanto, considerando que o fundamento maior do diagnóstico de prenhez é sua precocidade e que a diferença de tempo entre às vias de exame nos primeiros 60 dias após a cobertura não ultrapassa a casa dos 10 segundos, questiona-se até que ponto essa diferença possa interferir no bem estar do animal e provocar desconforto que prejudique a qualidade e a confiabilidade do exame. Neste trabalho não foi observado qualquer sinal de irritação da mucosa retal e tampouco perda de fetos das fêmeas examinadas, razão pela qual pode ser recomendado diagnosticar a gestação por via transretal utilizando o transdutor linear, apesar da opinião de Neves (1991), Reichle e Haibel (1991) e de Hesselink e Taverne (1994) afirmarem que as

dimensões reduzidas do reto nos ovinos dificulta a manipulação do transdutor e associada à inabilidade do operador pode provocar lesões e até mesmo aborto. Ainda é oportuno comentar que a sugestão de uso do transdutor linear neste trabalho é em razão de sua versatilidade, podendo ser também utilizado tanto por via transabdominal para diagnosticar gestação nos pequenos ruminantes, segundo Oliveira et al. (2004), quanto para colheita *in vivo* de oócitos bovinos por via transvaginal, de acordo com relato de Santos et al. (2003).

Considerando a rapidez do exame pela via transvaginal, o fato de não ter provocado aborto ou infecção do sistema genital, bem como de não ter propiciado desconforto aos animais, resultado que corrobora as observações de Tenório Filho et al. (2007), é possível afirmar que é uma via de exame viável para diagnosticar prenhez em caprinos e ovinos como previamente relatado por Ayres et al. (2000) e Santos et al. (2004a).

O diagnóstico de prenhez na espécie caprina é mais rápido do que na ovina, pelo menos em três segundos. Esta maior rapidez pode ser devido à presença de gordura subcutânea excessiva, como referiram-se Ishwar (1995), bem como ao temperamento mais estressado da espécie ovina quando da realização do exame.

Os resultados permitem concluir que o diagnóstico de prenhez é mais rápido na prenhez mais avançada, que a via transretal é mais rápida para diagnosticar a prenhez e que ela é mais rápida na espécie caprina.

## Referências

- AYRES, S.L. et al. Evaluation of follicular development and early pregnancy in goats using transvaginal ultrasound. In: INTERNATIONAL CONFERENCE ON GOATS, 7<sup>th</sup>, 2000, Tours. **Proceedings...** Tours: CCSI, 2000. p.481.
- CELA, M. et al. Monitoraggio ecografico trans-addominale dell'accrescimento del feto ovino. **Annali Della Facoltà di Medicina Veterinaria di Pisa**, XLI, p.283-300, 1988.

- CHALHOUB, M. **Aspectos ultrassonográficos e aspecto hormonal da gestação ovina (*Ovis aries*) nas raças Bergamácia e ideal**. 2000. Botucatu, 120p. Tese (Doutorado em Medicina Veterinária) Faculdade de Medicina Veterinária e Zootecnia, Universidade Estadual Paulista.
- CHALHOUB, M. et al. Características do ultra-son Scan B. In: SANTOS, M.H.B. et al. **Diagnóstico de gestação na cabra e na ovelha**. São Paulo: Varela. 2004. p.73-84.
- DAVEY, C.G. An evaluation of pregnancy testing in sheep using a real-time ultrasound scanner. **Australian Veterinary Journal**, v.63, n.10, p.347-348, 1986.
- DOIZÉ, F. et al. Determination of gestational age in sheep and goats using transrectal ultrasonographic measurements of placentomes. **Theriogenology**, v.48, p.449-60, 1997.
- GARCIA, A. et al. Accuracy of ultrasonography in early pregnancy diagnosis in the ewe. **Theriogenology**, v.39, p.847-861, 1993.
- HAIBEL, G.K. Use of ultrasonography in the reproductive management of sheep and goats herds. In: SMITH, M.C. **Advances in sheep and goat medicine. The Veterinary Clinics of North America**, Philadelphia: W.B. Saunders Company, 1990. p.597-613.
- HESSELINK, J.W.; TAVERNE, M.A. Ultrasonography of the uterus of the goat. **The Veterinary Quarterly**, v.16, n.1, p.41, 1994.
- ISHWAR, A.K. Pregnancy diagnosis in sheep and goats: a review. **Small Ruminant Research**, v.17, p.37-44, 1995.
- LAVOIR, M.C.; TAVERNE, M.A.M. The diagnosis of pregnancy and pseudopregnancy, and the determination of foetal numbers of goats, by means of real-time ultrasound scanning. In: TAVERNE, M.A.M.; WILLEMSE, A.H. **Diagnostic ultrasound and animal reproduction**. Dordrecht: Kluwer Academic Publishers, 1989. p.89-96.
- MARTÍNEZ, M.F. et al. Determination of early pregnancy and embryonic growth in goats by transrectal ultrasound scanning. **Theriogenology**, v.49, p.1555-1565, 1998.
- MORAES, E.P.B.X. **Utilização da ultrasonografia para diagnosticar alterações uterinas em cabras, gestação, perdas embrionárias fetal e sexo fetal em ovelhas**. Recife, 2006. 112f. Dissertação. (Mestrado em Ciência Veterinária) – Departamento de Medicina Veterinária, Universidade Federal Rural de Pernambuco.
- NEVES, J.P. Diagnóstico de gestação por ultra-sonografia. **Ciência Rural**, v.21, n.3, p.457-465, 1991.
- OLIVEIRA, M.A.L. et al. Aplicabilidade do Scan B na reprodução de pequenos ruminantes. In: SANTOS, M.H.B. et al. **Diagnóstico de gestação na cabra e na ovelha**. São Paulo: Varela, 2004. p. 85-96.
- PADILLA-RIVAS, G.R. et al. Early pregnancy detection by real-time ultrasonography in Boer goats. **Small Ruminants Research**, v.58, p.87-92, 2005.
- REICHLE, J.K.; HAIBEL, G.K. Ultrasonic biparietal diameter of second trimester pygmy goat fetuses. **Theriogenology**, v.35, n.4, p. 680-694, 1991.
- SANTOS, M.H.B. et al. Punção follicular em bovinos guiada por ultra-som utilizando transdutores linear e micro-convexo endocavitário. **Revista Brasileira de Reprodução Animal**, v.27, n.3, p.465-466, 2003
- SANTOS, M.H.B. et al. Diagnóstico ultrassonográfico de gestação em ovelhas utilizando as vias transretal e transvaginal. **Acta Scientiae Veterinariae**, v.32, p.243, 2004a.
- SANTOS, M.H.B. et al. Diagnóstico de gestação por ultra-sonografia de tempo real. In: \_\_\_\_\_. **Diagnóstico de gestação na cabra e na ovelha**. São Paulo: Varela, 2004b. p.97-116.

TENÓRIO FILHO, F. et al. Follicular dynamics in Anglo-Nubian goats using transrectal and transvaginal ultrasound. **Small Ruminant Research**, v.72, n.1, p.237, 2007.

WHITE, I.R. et al. Real-time ultrasonic scanning in the diagnosis of pregnancy and the determination of fetal numbers in sheep. **Veterinary Record**, v.115, p.140-143, 1984.