



Mastectomia radical e unilateral no tratamento de mastite gangrenosa em cabras

[Radical and unilateral mastectomy in the treatment of gangrenous mastitis in goats]

"Relato de Caso/Case Report"

FRNF Burgos^{1*}, EL Almeida²

¹ Departamento de Morfologia e Fisiologia Animal, UFRPE, Recife-PE, Brasil.

² Departamento de Medicina Veterinária, UFRPE, Recife-PE, Brasil.

Resumo

A sanidade da glândula mamária é essencial para a produção leiteira, sendo a mastite uma causa frequente de prejuízos para o produtor, além de sofrimento para o animal. O crescimento da pecuária caprina leiteira no nordeste brasileiro, é um importante recurso nutricional e fonte terapêutica a ser melhor aproveitada. Este fato tem despertado interesse de pesquisadores sob os mais diferentes aspectos. Diante disso, objetivou-se avaliar a mastectomia radical e unilateral como procedimentos cirúrgicos de escolha no tratamento da mastite gangrenosa. Foram utilizadas quatro cabras, na faixa etária de dois a três anos de idade, sem raça definida. Todos os animais passaram por exame clínico e foram considerados portadores de mastite gangrenosa de curso agudo variando de três a quatro dias pós-partos. Submetidas à anestesia epidural baixa e mastectomia radical e unilateral. O tempo de observação pós-operatória foi de 18 meses. Concluiu-se que a mastectomia, radical e unilateral proporciona o tratamento da mastite gangrenosa. É essencial a adoção de medidas práticas de baixo custo que facilitem a vida dos produtores diminuindo seus gastos. Têm-se a perspectiva de que este trabalho sirva de subsídio para a manutenção da fisiologia da mama e preservação dos animais no rebanho.

Palavras-chave: cirurgia, glândula mamária, úbere.

Abstract

Health of the mammary gland is essential for milk production, however mastitis is a frequently effect which causes losses for the producer besides suffering for the animal. The raising of dairy goats for milk in the Northeast of Brazil, is an important resource of feed and therapeutic source to be better utilized. This fact has attracted interest of researchers on different fields. Thus, the aim of this work was to of evaluating the radical and unilateral mastectomy as surgical procedures of choice in the treatment of the gangrenous mastitis. It was used four goats, aged from two to three years, without defined race. All the animals were clinically examined and were considered with the disease in the acute form varying from three to four post parturition days. Goats were submitted to low epidural anesthesia and radical and unilateral mastectomy. The time of postoperative observation was of 18 months. In conclusion, the radical and unilateral mastectomy is useful to treat gangrenous mastitis. It's important to adopt practical procedures of low cost to reduce the expenses of the producers. Have the perspective that this work will serve as a subsidy for the maintenance of the physiology of the breast and preservation of animals in the herd.

Key words: surgery, mammary gland, udder.

(*) Autor para correspondência/Corresponding author: Avenida Dom Manoel de Medeiros, s/n, Recife-PE, Brasil. CEP: 52171-900. E-mail: fabia@dmfa.ufrpe.br

Recebido em: 09 de agosto de 2012.

Aceito em: 28 de abril de 2013.

Introdução

No Brasil, tem-se observado um aumento no número de criações destinadas à produção de leite, especialmente a caprinocultura leiteira (PEIXOTO et al., 2010), que no Nordeste destaca-se o leite para uso terapêutico, e paralelamente vem se criando um mercado para queijos e outros derivados de grande importância para uma evolução consistente da atividade (SILVEIRA, 2008). É de fundamental importância a realização de estudos direcionados para os aspectos etiológicos, epidemiológicos e de diagnóstico da mastite em pequenos ruminantes, assim como as principais estratégias de controle como o manejo de fêmeas e suas crias, os procedimentos de ordenhas e a utilização de vacinas visando fornecer subsídios para a elaboração de programas de controle e profilaxia da enfermidade e, desta forma, minimizar os prejuízos econômicos resultantes da presença da mastite (PEIXOTO et al., 2010).

A mastite gangrenosa é a mais severa forma de mastite resultando muitas vezes na morte dos animais, quando não, na perda parcial ou total do úbere. Acomete principalmente as raças de aptidão leiteira no período pós-parto, sendo a etiologia na maioria das vezes provocadas por bactérias. São tratadas cirurgicamente por mastectomia favorecendo o restabelecimento do animal (ABU-SAMRA et al., 1988; EL-MAGHRABY, 2001; CABLE et al., 2004; MORAIS, 2005; BURGOS et al., 2007; LIBERA, 2007). Estudos clínico-cirúrgicos vêm sendo realizados há vários anos em outros países, objetivando métodos adequados para o tratamento da mastite gangrenosa em cabras. Diversas técnicas foram utilizadas para operar parte ou total deste órgão (QUEIROZ et al., 2009).

Sendo assim, existe a necessidade de incrementar os procedimentos de tratamento, principalmente técnicas cirúrgicas para a mastectomia como alternativa de manter a fisiologia da mama com isso evitar a disseminação para a outra metade mamária sadia e para outros animais

em lactação, além de preservar no rebanho os animais e seus possíveis descendentes, minimizando os custos dos seus proprietários.

Material e Métodos

O material desta pesquisa constituiu-se de animais da espécie caprina, criadas no Agreste Pernambucano. Foram visitadas propriedades, sendo criatórios de caprinos mestiços de aptidão leiteira de diferentes idades e estágios de lactação, submetidos à ordenha manual. Quatro cabras na faixa etária de dois a três anos de idade, sem raça definida, passaram por exame clínico e evidenciaram úbere frio, endurecido, com extensa área de necrose bem delimitada ao tecido sadio, de curso agudo variando de três a quatro dias pós-partos, sendo assim diagnosticadas como portadoras de mastite gangrenosa. Apresentaram normalidade dos indicadores como apetite, comportamento, temperatura retal de 38,5°C a 39,5°C; auscultação cardiorrespiratória com frequência cardíaca de 70 a 90bpm e respiratória de 12 a 20rpm, perfusão tecidual em mucosa oral, e na auscultação ruminal com motilidade, todos apresentavam ato de ruminação.

Os animais, em jejum alimentar de 12 horas, foram encaminhados ao Bloco Cirúrgico de Grandes Animais do Hospital Veterinário da UFRPE. Administrou-se 1mL de Sulfato de Atropina 0,250mg/mL associado a Cloridrato de Xilazina a 2% 0,5mL por via subcutânea. Após a anti-sepsia com Digluconato de Clorexidina a 2% e solução de soro fisiológico a 0,9% realizou-se a anestesia epidural baixa com Cloridrato de Lidocaína a 1% com agulha específica conforme utilizado por Massone (1994).

Os animais foram posicionados em decúbito dorsal com seus membros em extensão contidos na calha. Instalou-se um acesso por venopunção jugular e administrou-se Ringer com Lactato gota-gota. Procedeu-se à tricotomia ampla do abdome pélvico. Utilizou-se na anti-sepsia da área operatória o digluconato de clorexidina a 2% o qual foi removido com

solução de soro fisiológico a 0,9%. Os campos cirúrgicos foram colocados, limitando a área operatória. Para a mastectomia radical procedeu-se uma incisão elíptica ampla com segurança expondo o tecido glandular. No ato da mastectomia unilateral procedeu-se uma incisão com um padrão uniforme mediante o septo intermamário.

As artérias e veias mamárias foram pinçadas, seccionadas e ligadas com polipropileno azul número 0. Realizou-se clivagem, ressecção do tecido mamário e do linfonodo supramamário em monobloco. Redução do espaço livre com pontos simples, utilizando-se fio Categute cromado número 1. As margens da pele foram aproximadas com pontos Donatti utilizando fio Mononylon número 0. Um dreno laminar foi fixado na pele com um ponto simples ao lado da borda cirúrgica com fio Mononylon número 0.

Coletou-se em *swab* a secreção da parte central do parênquima da glândula mamária acometida pela mastite gangrenosa. Todas as amostras foram encaminhadas ao laboratório para cultura bacteriana e antibiograma.

No pós-operatório imediato administrou-se em cada animal uma única dose de 10mg/kg de Enrofloxacino e Piroxicam e 1mL de Dipirona Sódica por via intramuscular. As avaliações clínicas dos animais foram realizadas diariamente. Na limpeza das feridas utilizou-se solução de soro fisiológico a 0,9%, mobilizou-se os drenos laminares diariamente e removidos aos três dias. Na região adjacente à ferida cirúrgica e face medial dos membros posteriores aplicou-se gel a base de polissulfato de mucopolissacarídeo e os pontos da pele foram removidos aos 10 dias. As cabras mastectomizadas unilateral foram ordenhadas duas vezes ao dia. Aos 30 dias os animais foram devolvidos aos seus proprietários, que no momento receberam orientações quanto aos fatores de risco para a mastite gangrenosa. Foram realizadas visitas frequentes para avaliação dos animais operados durante o período de 18 meses.

Devido às limitações impostas pela pequena quantidade de observações na amostra por se tratar de um estudo que envolve grande complexidade na coleta de dados e pelo fato de que encontrar uma cabra que possua a doença e que ainda não tenha sido sacrificada pelo dono ou que não tenha vindo a óbito é, no mínimo difícil, optou-se por estudo descritivo, que tem como fundamento descrever o perfil dos casos observados. Os resultados obtidos na cultura da secreção do parênquima da mama foram analisados, comparando-se entre se por proporções. Para tanto, os dados foram submetidos a uma análise descritiva, mais precisamente tabelas de frequência, uma vez que todas as variáveis envolvidas são qualitativas (categóricas).

Inferências estatísticas são inviáveis por se tratar de um estudo envolvendo uma quantidade tão restrita de observações que prejudicam a aplicação de testes e outras técnicas. O processamento da análise se deu através do software estatístico R 2.6.

Resultados e Discussão

Devido ao relevo acidentado o clima na região apresentava-se variado. As propriedades visitadas apresentaram escassez de água o que dificultava a higiene na ordenha realizada à campo, não havia apriscos. No presente estudo todos os animais doentes eram mestiços, o que corrobora Peixoto et al. (2012), ao observar os cuidados dos proprietários de rebanhos mais heterogêneos, assim como a importância do local da ordenha para a prevenção da mastite, pois más condições de higiene e stress afetam de forma significativa o desempenho dos animais.

O diagnóstico da mastite gangrenosa não apresentou dificuldade pelo aspecto clínico do órgão, pois realizamos um exame geral e, principalmente, da mama das cabras e identificamos por cultura bacteriana o agente etiológico na secreção do parênquima da glândula mamária, critérios empregados por Libera et al. (2007) e Burgos (2009).

No tocante ao procedimento anestésico empregado, este nos permitiu

efetuar convenientemente todas as manobras cirúrgicas e todas as cabras apresentaram boa recuperação pós-operatória, entretanto, Cable et al. (2004) realizaram anestesia geral isoladamente ou associada a anestesia epidural. Youssef (1999) em pesquisa com cabras, após tranquilizá-las, realizou bloqueio anestésico com lidocaína a 2% na região inguinal e ao redor da base do úbere. Yeshwantkumar & Nirmala (2008) realizaram contenção do animal e anestesia local infiltrativa com lidocaína a 2%. Como Youssef (1999), consideramos a mastectomia radical a melhor opção de tratamento em virtude da menor quantidade de artérias e veias que precisaram ser ligadas e a facilidade de visualização destes vasos, diminuindo assim o risco de hemorragia.

A conduta por nós adotada em manter as cabras recebendo solução de Ringer com Lactato de Sódio por via intravenosa durante o trans-operatório julgamos ter sido adequada, visto que todos os animais se mantiveram clinicamente hidratados, ressaltando-se que tal norma foi mencionada pelos autores Cable et al. (2004). Youssef (1999) adotou diferente conduta, optando por infusão intravenosa com Dextrose 5% em solução salina isotônica durante o trans-operatório. No que concernem às observações relativas à

técnica cirúrgica utilizada em nosso trabalho, acreditamos terem sido satisfatórias, pelos resultados apresentados. Corroborando com Cable et al. (2004), Libera et al. (2007), Yeshwantkumar & Nirmala (2008) que realizaram a mastectomia clássica. As cabras operadas evoluíram com sinais clínicos favoráveis, divergindo de Brito (2000), Blood & Studdert (2002), Tylor & Cullor (2006) que afirmaram não existir tratamento eficaz.

O comportamento do quadro clínico-cirúrgico dos animais tratados cirurgicamente foi semelhante, onde três animais apresentaram quadro de mastite gangrenosa unilateral (Figura 1A), exceto por uma das cabras que apresentou a mastite gangrenosa bilateral. A técnica cirúrgica para a aproximação das margens da pele com pontos Donatti utilizando fio Mononylon número 0 após mastectomia unilateral e bilateral foi eficaz, não havendo problemas no pós-operatório dos animais tratados, assim como a instalação do dreno laminar fixado à pele, próximo à borda cirúrgica, com fio Mononylon número 0 por ponto isolado simples (Figura 1B). Houve a drenagem sero-sanguinolenta durante a permanência do dreno e após cinco dias da sua remoção.

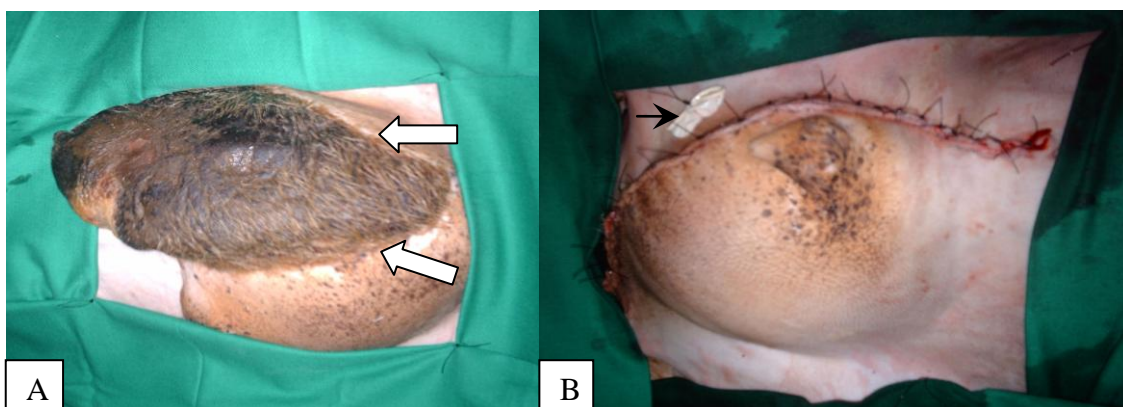


Figura 1 – Mastite gangrenosa unilateral. A) Fotografia mostrando extensa área de necrose em apenas uma das metades do úbere caprino, notar linha limítrofe que se formou entre os tecidos necrosados e saudáveis (setas). B) Fotografia evidenciando as margens da pele aproximadas com pontos Donatti utilizando fio Mononylon número 0 após mastectomia unilateral. Presença do dreno laminar fixado à pele, próximo à borda cirúrgica, com fio Mononylon número 0 por ponto isolado simples (cabeça de seta).

Os animais apresentaram edema de membros posteriores correspondentes à remoção dos linfonodos que regrediu aos 15 dias com a administração do gel à base de polissulfato mucopolissacarídeo. O estado geral de todas as cabras operadas se manteve e apresentaram ganho de peso aproximadamente 2kg por animal. No período de observação pós-operatório as ordenhas apresentaram-se em jato, o leite com aspecto macroscópico límpido, com odor *suis generis* e ausência de grumos.

Houve uma reação de corpo estranho com a expulsão pelo orifício do dreno cirúrgico do fio Categute utilizado na abolição do espaço livre. Ocorrendo a cicatrização do orifício cutâneo aos 14 dias. As feridas cirúrgicas apresentaram um padrão de cicatrização por primeira intenção. Todos os animais retornaram a

reprodução gerando descendentes saudáveis.

Na cultura bacteriana da secreção da parte central do parênquima da mama gangrenosa de cada animal foram identificados nas amostras 1/4 (25%) *Corynebacterium sp.*, 1/4 (25%) *Staphylococcus* coagulase negativa, 1/4 (25%) *Enterococcus faecalis* e 1/4 (25%) *Staphylococcus sp.* associado a *Corynebacterium sp.* (Tabela 1). Todos sensíveis ao enrofloxacino. Os microorganismos dos gêneros *Staphylococcus* e *Corynebacterium* também isolados nos estudos de Peixoto et al. (2012), onde destacou o gênero *Staphylococcus* por está amplamente distribuído em todo mundo, sendo algumas espécies comensais na pele dos animais e mucosas, além disso, são relativamente estáveis no meio ambiente.

Tabela 1. Resultados da cultura bacteriana da secreção do parênquima da glândula mamária gangrenosa coletada no trans-operatório

Animal	Cultura	Frequência
1	<i>Enterococcus faecalis</i>	25%
2	<i>Corynebacterium sp.</i> e <i>Staphylococcus sp.</i>	25%
3	<i>Corynebacterium sp.</i>	25%
4	<i>Staphylococcus coagulase negativa</i>	25%

Em visitas posteriores, constatou-se a aceitação das orientações, observando-se que não houve novos casos desta doença. Várias foram às tentativas de encontrar o animal doente ainda na propriedade ou mesmo nas feiras de animais da região. Como são animais doentes a venda ocorre clandestinamente sendo difícil localizá-los. Muitos produtores não fazem idéia do risco à saúde pública com a venda destes animais doentes.

Conclusão

Mediante os resultados obtidos, com ênfase ao restabelecimento da saúde e da função produtiva das cabras restabelecendo a sua ação da lactação, conclui-se que a mastectomia, radical e unilateral proporciona o tratamento da mastite gangrenosa. É essencial a adoção de medidas práticas de baixo custo que

facilitem a vida dos produtores diminuindo seus gastos com medicações, assistência médica veterinária e perdas de leite, assim como a perda do próprio animal. Têm-se a perspectiva de que este trabalho sirva de subsídio para o aprimoramento, otimização e preservação dos animais no rebanho.

Agradecimentos

A Coordenação de aperfeiçoamento de Pessoal de Nível Superior (CAPES) pelo apoio financeiro indispensável para o desenvolvimento do nosso trabalho de pesquisa.

Referências

ABU-SAMRA, M.T. et al. Studies on gangrenous mastitis in goats. **The Cornell Veterinarian**, Ithaca, v.78, n.3, p.281-300, 1988. Sudan.

- BLOOD, D.C.; STUDDERT, V.P. **Dicionário de Veterinária**. 2. ed. Rio de Janeiro: Guanabara Koogan, 2002. p.505.
- BRITO, A. J. T. **Caprinocultura para o Nordeste do Brasil**. Recife: EDUFRPE, 2000. 118p.
- BURGOS, F.R.N.F. et al. Mastectomia do meio esquerdo com mastite gangrenosa em uma cabra (*Capra aegagrus hircus*, Linnaeus, 1758). In: JORNADA DE ENSINO, PESQUISA E EXTENSÃO DA UFRPE – JEPEX, VII, 2007, Recife. **Anais...** Recife: EDUFRPE, 2007. p.1-3. 1 CD-ROM.
- BURGOS, F.R.N.F. 2009. Mastectomia radical e unilateral no tratamento de mastite gangrena em cabras. **Dissertação** de Mestrado, Curso de Pós-Graduação em Ciência Veterinária – UFRPE, Pernambuco.
- CABLE, C. S. et al. Radical mastectomy in 20 ruminants. **Veterinary Surgery**, Nova York, v.33, n.3, p.263-266. 2004.
- EL-MAGHRABY, H. M. Comparison of two surgical techniques for mastectomy of goats. 2001. **Small Ruminant Research**, Amsterdam, v.40, p.215-221, jun 2001.
- LIBERA, A. M. M. P. D. et al. Mastitis after induced mammogenesis in a nulliparous goat. **Arquivo do Instituto Biológico**. São Paulo. v.71, n.1, p.29-34. 2007.
- MORAIS, F. N. **Mastectomia do meio esquerdo na espécie caprina**. 2005. 39f. Monografia (Especialização em Clínica Cirúrgica) - Universidade Federal Rural de Pernambuco, Recife.
- PEIXOTO, R.M. et al. Fatores de risco para mastite infecciosa em cabras leiteiras criadas no Estado da Bahia. **Arquivos do Instituto Biológico**, São Paulo, v.79, n.1, p.101-105, jan./mar., 2012.
- PEIXOTO, R.M. et al. Mastite em pequenos ruminantes no Brasil. **Pesquisa Veterinária Brasileira**. v.30, n.9, p.754-762, setembro 2010.
- QUEIROZ, R.A. et al. Mastectomia radical em cabra. In: JORNADA DE ENSINO, PESQUISA E EXTENSÃO DA UFRPE – JEPEX, IX, 2009, Recife. **Anais...** Recife: EDUFRPE, 2009. p. 1-3. 1 CD-ROM.
- SILVEIRA, J.A.D. **Leite de cabra**. Disponível em: < <http://www.riocapri.com.br/artigo7.pdf> >. Acesso em: 15 out. 08.
- YESHWANTKUMAR, C.; NIRMALA, G. C. Surgical management of gangrenous mastitis in a pregnant goat. **Veterinary World**, v.1, n.08, p.250, aug. 2008.
- YOUSSEF, H. A. Mastectomy as a radical treatment for prevalent udder affections in goats in Al-Gasseem. **Assuit Veterinary Medical Journal**, v. 41, n. 82, p. 30-36, jul. 1999.