



Aspectos clínicos e patológicos da paratuberculose em um rebanho de bovinos na Zona da Mata de Pernambuco

[Clinical and pathological aspects of paratuberculosis in a flock of cattle in the Forest Region of Pernambuco]

"Relato de Caso/Case Report"

Givaldo Bom da **Silva Filho**¹, Hisadora Advincula da Silva **Chaves**¹, Lorena D'Andrade **Aires**¹,
Thaiza Campelo **Braga**¹, Danielle Pimentel **Ribeiro**¹, Huber **Rizzo**^{2,4}, Lázaro Manoel de **Camargo**³,
Luiz Bezerra de **Brito**^{1,4}, Maria das Graças **Santa Rosa**^{4,5}, Joaquim **Evêncio Neto**^{1,4},
Fábio de Souza **Mendonça**^{1,4*}

¹Laboratório de Diagnóstico Animal, Departamento de Morfologia e Fisiologia Animal, Universidade Federal Rural de Pernambuco (UFRPE), Recife-PE, Brasil.

²Departamento de Medicina Veterinária, Universidade Federal Rural de Pernambuco (UFRPE), Recife-PE, Brasil.

³Universidade de Cuiabá (UNIC), Cuiabá-MT, Brasil.

⁴Programa de Pós-Graduação em Ciência Veterinária, Universidade Federal Rural de Pernambuco (UFRPE), Recife-PE, Brasil.

⁵Estação Experimental de Pequenos Animais do Carpina, Universidade Federal Rural de Pernambuco (UFRPE), Carpina-PE, Brasil.

*Autor para correspondência/Corresponding author: E-mail: fabio.mendonca@pq.cnpq.br

Resumo

A paratuberculose é uma doença infecciosa causada por *Mycobacterium avium* subsp. *paratuberculosis* (Map), um bacilo álcool-ácido resistente (BAAR), que se replica nos macrófagos da lâmina própria do intestino delgado e grosso, e que acomete principalmente ruminantes domésticos e selvagens. Os sinais clínicos observados cursam com enterite granulomatosa e crônica. Devido à má absorção de nutrientes, os animais afetados apresentam perda progressiva de peso, mau estado corporal e óbito. Objetivou-se descrever os aspectos clínicos e patológicos de casos de paratuberculose no município de Carpina, Zona da Mata de Pernambuco. Dois bovinos mestiços com holandês foram examinados clinicamente e necropsiados. Os principais sinais clínicos consistiram em pelos quebradiços e sem brilho, perda progressiva de peso, desidratação e diarreia. À necropsia observou-se os linfonodos mesentéricos aumentados de volume, esbranquiçados e edemaciados. No intestino delgado as lesões consistiram em espessamento da mucosa intestinal, principalmente da prega ileocecal. Na avaliação histológica visibilizou-se acentuado infiltrado inflamatório granulomatoso difuso na mucosa intestinal com numerosos macrófagos com aspecto epitelióide, células gigantes de Langhans, além de bacilos álcool-ácido resistentes (BAAR) visualizados através da coloração de Ziehl-Neelsen (ZN). Este trabalho demonstra a ocorrência de casos de paratuberculose no município de Carpina, na Zona da Mata de Pernambuco.

Palavras-Chave: doença de Johne; *Mycobacterium avium* subsp. *paratuberculosis*; enterite granulomatosa.

Abstract

Paratuberculosis is an infectious disease caused by *Mycobacterium avium* subsp. *paratuberculosis* (Map), an alcohol-acid resistant bacillus (BAAR), which replicates in macrophages of the lamina propria of the small and large intestines, affecting mainly domestic and wild ruminants. The clinical manifestation is often observed in adult cattle and consists of a granulomatous and chronic enteritis. Due to malabsorption of nutrients, affected animals present progressive weight loss and poor body condition, which can lead to death. This work aims to describe the clinical and pathological aspects of paratuberculosis cases affecting a flock of cattle in the municipality of Carpina, in the Forest Region of Pernambuco State. Two crossbreed cows were affected and necropsied. The main clinical signs consisted of brittle and opaque hair, progressive weight loss, dehydration and diarrhea. Gross lesions consisted of enlarged, whitish and swollen mesenteric lymph nodes. In the small intestine, lesions consisted of thickening of the intestinal mucosa, mainly of the ileocecal fold.

Recebido em: 26 de setembro de 2017.

Aceito em: 15 de fevereiro de 2018.

Histologically, there was an accentuated diffuse granulomatous inflammatory infiltrate with numerous epithelioid macrophages and giant Langhans cells, as well as alcohol-acid resistant bacillus visualized through Ziehl-Neelsen (ZN) staining. This paper demonstrates the occurrence of cases of paratuberculosis in the municipality of Carpina, in the Zona da Mata region of Pernambuco State.

Keywords: Johne's disease; *Mycobacterium avium* subsp. *paratuberculosis*; granulomatous enteritis.

Introdução

A paratuberculose é uma enfermidade caracterizada por enterite granulomatosa, crônica e infecciosa que, dentre os mamíferos, acomete especialmente ruminantes domésticos e selvagens (Chiodini et al., 1984). Trata-se de uma doença causada por *Mycobacterium avium* subsp. *paratuberculosis* (Map), um bacilo álcool-ácido resistente (BAAR), que se replica nos macrófagos da lâmina própria do intestino delgado e grosso (Tiwari et al., 2006). Em ruminantes, a infecção ocorre após o nascimento e pode se dar pela ingestão de colostro, leite, água ou alimentos contaminados com o microrganismo (Clarke e Little, 1996; Clarke, 1997), podendo ocorrer também a transmissão pela via intra-uterina (Radostits et al., 2007). Porém, o contato direto com fezes de vacas infectadas por Map tem sido considerado o fator de risco mais relevante para a infecção de bezerros (Doré et al., 2012).

Fatores como o sistema de criação adotado, tamanho do rebanho, volume de produção leiteira, tipo de manejo para o rebanho (com ênfase em criação conjugada de animais jovens e adultos), estresse causado pela retirada diária do leite, transporte, parto, deficiências minerais e nutricionais e elevadas cargas parasitárias contribuem para a ocorrência da doença nos rebanhos (Merkal, 1975; Dufour et al., 2004).

Os sinais clínicos são observados em animais adultos, porém, sabe-se que há maior prevalência da doença em bovinos com três e cinco anos de idade. Todavia, como a fase de incubação pode variar por um período de seis meses a 15 anos, existem casos em que os sinais clínicos são observados muito tardiamente (Larsen et al., 1975; Chiodini et al., 1984). Esses sinais consistem principalmente em desidratação, caquexia e diarreia profusa que ocorrem devido à má absorção de nutrientes ocasionada por uma enterite granulomatosa (Clarke, 1997; Chiodini et al., 1984).

No Brasil, há atualmente descrições da enfermidade em pelo menos 11 Estados e em diversas espécies de ruminantes, tais como bovinos, búfalos, ovinos e caprinos (Yamasaki et

al., 2013). Porém, a doença ocorre principalmente em rebanhos leiteiros onde ocasiona significantes prejuízos econômicos em consequência da redução da conversão alimentar, diminuição da produtividade, redução dos níveis de proteína e gordura no leite, perda de peso ao abate e abate prematuro, alta incidência de mastite e da baixa eficiência reprodutiva (Losinger, 2005; Clarke, 1997; Yamasaki et al., 2013).

Este trabalho objetivou descrever os aspectos epidemiológicos, clínicos e patológicos de bovinos diagnosticados com paratuberculose na região da Zona da Mata de Pernambuco.

Descrição do Caso

Os casos ocorreram em uma propriedade situada no município de Carpina, Zona da Mata de Pernambuco. A fazenda era formada por 260 hectares e possuía 32 bovinos criados semi-extensivamente em um piquete com pastagem constituída por *Brachiaria decumbens*. Foram afetados dois bovinos mestiços com holândês: uma vaca de 10 anos de idade e um macho com aproximadamente 2 anos. A evolução do quadro clínico nos bovinos foi crônica e o período entre a observação dos primeiros sinais clínicos e o óbito dos animais variou entre 4 e 5 meses. Os primeiros sinais clínicos consistiram em pelos quebradiços e sem brilho e perda progressiva de peso (Figura 1A). Ao curso final da doença observou-se intensa desidratação, diarreia intermitente, profusa, homogênea e líquida, por vezes eliminada sob a forma de jatos, decúbito esternal, decúbito lateral e morte.

Após morte espontânea, foram coletados fragmentos de encéfalo e órgãos das cavidades torácica e abdominal. Esses foram fixados em formol a 10%, processados rotineiramente para inclusão em blocos de parafina, cortados em micrótomo à 5µm de espessura, corados pela Hematoxilina-Eosina e avaliados sob microscopia de luz. Adicionalmente, foi realizada a técnica histoquímica de Ziehl-Neelsen em lâminas confeccionadas a partir de fragmentos de secções intestinais e linfonodos mesentéricos.

À necropsia observou-se linfonodos mesentéricos aumentados de volume, esbranquiçados e edemaciados, os quais ao corte, havia profusão de um líquido viscoso e leitoso. Havia espessamento dos vasos linfáticos que por vezes assumia um aspecto tortuoso (“varicoso”), desde o mesentério até a serosa das alças intestinais. No intestino delgado as lesões consistiram em espessamento da mucosa intestinal (Figura 1B), com discreto aspecto cerebroide da mesma, principalmente da prega ileocecal. Em um caso, a mucosa intestinal apresentava áreas discretas de ulcerações multifocal e pigmentação amarelada.

Na avaliação histopatológica foi observado acentuado infiltrado inflamatório granulomatoso difuso na mucosa intestinal, composta

principalmente por macrófagos, numerosos linfócitos e células gigantes de Langhans. Observou-se espessamento da submucosa intestinal por edema e evidente dilatação dos vasos linfáticos, com a presença de macrófagos esparsos ou agrupados em focos. Infiltrado inflamatório foi observado no entorno e no lúmen de alguns vasos linfáticos (linfangite) e nos linfonodos, caracterizado por grande quantidade de macrófagos e numerosas células gigantes de Langhans (Figura 1C). A coloração pela técnica de Ziehl-Neelsen revelou grande quantidade de bacilos álcool-ácido resistentes no citoplasma de macrófagos e células gigantes de Langhans, mas também livres no interstício da mucosa e submucosa do intestino delgado (Figura 1D).

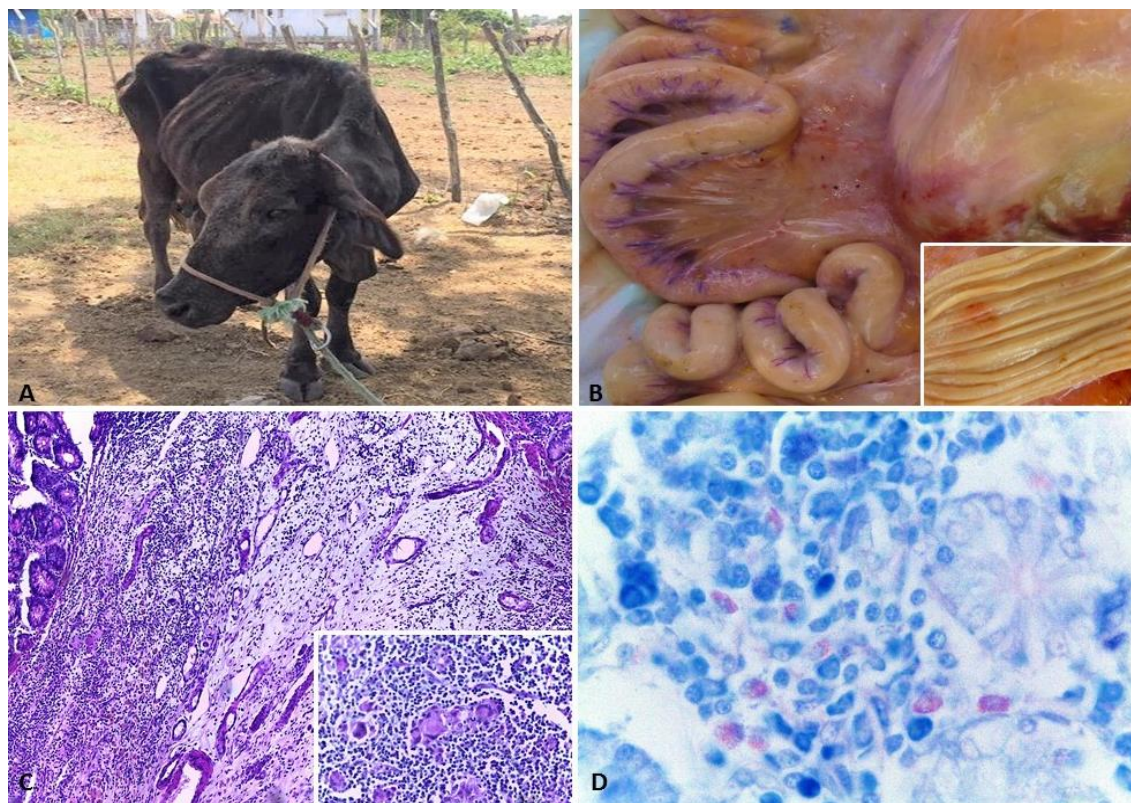


Figura 1. (A) Bovino com quadro de caquexia associada a infecção por *Mycobacterium avium subsp. paratuberculosis*. (B) Espessamento e aspecto varicoso dos vasos linfáticos, desde o mesentério até a serosa das alças intestinais. *Inset*: aspecto macroscópico do íleo com espessamento e pregueamento da mucosa. (C) Fotomicrografia do íleo com intenso infiltrado inflamatório mononuclear na submucosa. HE, obj. 10x. *Inset*: ampliação da imagem, onde se nota enterite granulomatosa difusa acentuada com presença de células gigantes tipo Langhans na mucosa do íleo. (D) Fotomicrografia de íleo de bovino com apresentando intenso infiltrado inflamatório e presença de bacilos álcool-ácido resistentes (BAAR). Ziehl-Neelsen, Obj. 40x.

Discussão

O diagnóstico de paratuberculose foi baseado na epidemiologia, sinais clínicos, lesões macroscópicas e achados histológicos característicos da doença que foram semelhantes aos descritos em estudos anteriores em infecções

por *Mycobacterium paratuberculosis* em ruminantes no Brasil (Chiodini et al., 1984; Mota et al., 2009; Oliveira et al., 2010; Medeiros et al., 2012a; Medeiros et al., 2012b). No estado de Pernambuco, a doença já havia sido diagnosticada em vacas leiteiras (Mota et al., 2007) e búfalos

(Mota et al., 2010). Na Paraíba a doença já foi identificada em ovinos, caprinos e bovinos (Mota et al., 2009; Oliveira et al., 2010; Medeiros et al., 2012a; Medeiros et al., 2012b) e em outros Estados do Brasil, os aspectos epidemiológicos da paratuberculose têm sido amplamente descritos (Yamasaki et al., 2013).

Nos bovinos desse estudo os sinais clínicos mais evidentes foram a diarreia e perda acentuada de peso. Esses achados foram descritos com frequência na maioria dos surtos de paratuberculose em ruminantes no Brasil e são de importância diagnóstica em ruminantes, principalmente se é observado aspecto cerebroide da mucosa intestinal (Yamasaki et al., 2010). Nos bovinos desse estudo o aspecto cerebroide da mucosa era discreto. Porém, sabe-se que pode haver variação de intensidade das lesões a depender da imunidade do hospedeiro, do estadiamento da infecção e também depende da cepa de Map (Yamasaki et al., 2010; Yamasaki et al., 2013). Outro dado importante foi a presença de linfangite, que representa um achado específico o suficiente para justificar o diagnóstico da paratuberculose à necropsia (Jubb et al., 2007; Yamasaki et al., 2013).

Em um estudo referente ao levantamento de anticorpos anti-Map, realizado por Medeiros et al. (2012b), demonstrou-se que no estado da Paraíba, dentre as 46 propriedades estudadas, 44 (95,65%) apresentaram pelo menos um animal soropositivo. Recentemente, em um estudo que analisou aglomerados espaciais para paratuberculose bovina no estado da Paraíba, verificou-se alta prevalência de casos da doença em todo o Estado, muitos dos quais em Municípios que fazem fronteira com o Estado de Pernambuco e onde o trânsito de animais é intenso (Azevedo et al. 2017). Desta forma, embora os relatos de paratuberculose em ruminantes em Pernambuco sejam pontuais, acredita-se na possibilidade de a doença ser endêmica no Estado assim como ocorre na Paraíba. Além disso, um importante fator para o baixo número de diagnósticos possivelmente é a ocorrência de surtos fora das áreas de abrangência dos laboratórios de diagnóstico. Presume-se que um importante fator para a disseminação da doença na região nordeste seja o tipo de sistema de criação dos animais, onde, apesar de muitos produtores utilizarem o manejo extensivo com animais a pastoreio na caatinga e baixa lotação (de 1 a 2 animais por hectare), os rebanhos são encerrados à noite,

permanecendo misturados animais adultos com jovens e, frequentemente, em condições de higiene inadequadas (Medeiros et al., 2012a).

Os principais sinais clínicos evidenciados nos casos de paratuberculose tais como caquexia e diarreia são inespecíficos, estando presentes em casos de subnutrição e outras enfermidades como parasitoses gastrointestinais, salmonelose e tuberculose (Driemeier et al., 1999; Yamasaki et al., 2013; Fiss et al., 2015; Reis et al., 2015). Esta última ainda pode apresentar semelhança na distribuição das lesões em casos de tuberculose miliar (Murakami et al., 2009). Desta forma devem ser levados em consideração no diagnóstico diferencial de paratuberculose bovina.

Conclusão

Os resultados clínicos e patológicos confirmam a ocorrência da paratuberculose em bovinos no rebanho estudado na Zona da Mata Norte de Pernambuco e medidas de profilaxia devem ser adotadas para que se evite a infecção de outros animais do mesmo rebanho e na região estudada.

Conflito de Interesse

Os autores declaram não existir conflitos de interesse.

Referências

- Azevedo, S.S.; Vilar, A.L.T.; Santos, C.S.A.B.; Clementino, I.J.; Fernandes, L.G.; Alves, C.J. 2017. Spatial cluster analysis for bovine paratuberculosis in Paraíba State, Northeastern Brazil. **Pesquisa Veterinária Brasileira**, 37(11):1193-1197, 2017.
- Chiodini, R.J.; Van Kruiningen, H.J.; Merkal, R.S. Ruminant paratuberculosis (Johne's disease): the current status and future prospects. **Cornell Veterinarian**, 74(3): 218-262, 1984.
- Clarke, C.J.; Little, D. The pathology of ovine paratuberculosis: Gross and histological changes in the intestine and other tissues. **Journal of Comparative Pathology**, 114(4): 419-437, 1996.
- Clarke, C.J. The pathology and pathogenesis of paratuberculosis in ruminants and other species. **Journal of Comparative Pathology**, 116(3): 217-261, 1997.
- Doré, E.; Paré, J.; Côté, G.; Buczinski, S.; Labrecque, O.; Roy, J.P.; Fecteau, G. Risk factors associated with transmission of

- Mycobacterium avium* subsp. *paratuberculosis* to calves within dairy herd: a systematic review. **Journal of Veterinary Internal Medicine**, 26(1): 32-45, 2012.
- Driemeier, D.; Cruz, C.E.F.; Gomes, M.J.P.; Corbellini, L.G.; Loretto, A.P.; Colodel, E.M. Aspectos clínicos e patológicos de paratuberculose em bovinos no Rio Grande do Sul. **Pesquisa Veterinária Brasileira**, 19(3/4): 109-115, 1999.
- Dufour, B.; Pouillot, R.; Durand, B. A cost/benefit study of paratuberculosis certification in French cattle herds. **Veterinary Research**, 35(1): 69-81, 2004.
- Fiss, L.; Santos, B.L.; Albuquerque, P.P.F.; Mota, R.A.; Marcolongo-Pereira, C.; Adrien, M.L.; Soares, M.P.; Schild, A.L. Paratuberculose em bovinos de corte na região Sul do Rio Grande do Sul. **Pesquisa Veterinária Brasileira**, 35(5): 437-442, 2015.
- Jubb, K.V.F.; Kennedy P.C.; Palmer N.C. **Pathology of domestic animals**. Vol.2, 5ª ed. Saunders Elsevier, Edinbrough, 2007.
- Larsen, A.B.; Merkal, R.S.; Cutlip, R.C. Age of cattle as related to resistance to infection with *Mycobacterium paratuberculosis*. **American Journal of Veterinary Research**, 36(3): 255-257, 1975.
- Losinger, W.C. Economic impact of reduced milk production associated with Johne's disease on dairy operations in the USA. **Journal of Dairy Research**, 72(4): 425-432, 2005.
- Medeiros, J.M.A.; Junior, F.G.; Almeida, A.P.; Lucena, E.A.; Riet-Correa, F. Paratuberculose em caprinos e ovinos no Estado da Paraíba. **Pesquisa Veterinária Brasileira**, 32(2): 111-115, 2012a.
- Medeiros, J.M.A.; Junior, F.G.; Matos, R.A.T.; Costa, V.M.M.; Riet-Correa, F. Frequência de anticorpos para paratuberculose em bovinos no semiárido paraibano. **Pesquisa Veterinária Brasileira**, 32(8): 697-700, 2012b.
- Merkal, R.S. Analysis of the effects of inapparent bovine paratuberculosis. **American Journal of Veterinary Research**, 36(6): 837-838, 1975.
- Mota, P.M.P.C.; Pires, P.S.; Assis, R.A.; Salvarani, F.M.; Leite, R.M.H.; Dias, L.D.; Leite, R.C.; Lobato, F.C.F.; Guedes, R.M.C.; Lage, A.P. Paratuberculosis in a dairy Gyr herd in a state of Paraíba, Brazil. **Pesquisa Veterinária Brasileira**, 29(9): 703-706, 2009.
- Mota, R.A.; Pinheiro-Junior, J.W.; Gomes, M.J.P.; Peixoto, R.M.; Maia, C.L.; Brito, M.F.; Chies, J.A.B.; Snel, G.G.M.; Bercht, S.; Juffo, G.D. Paratuberculose em um rebanho leiteiro no Estado de Pernambuco, PE. **Arquivos do Instituto Biológico**, 74(2): 73-79, 2007.
- Mota, R.A.; Peixoto, P.V.; Yamasaki, E.M.; Medeiros, E.S.; Costa, M.M.; Peixoto, R.M.; Brito, M.F. Ocorrência de paratuberculose em búfalos (*Bubalus bubalis*) em Pernambuco. **Pesquisa Veterinária Brasileira**, 30(3): 237-242, 2010.
- Murakami, P.S.; Fuverki, R.B.N.; Nakatani, S.M.; Barros Filho, I.R.; Biondo, A.W. Tuberculose bovina: saúde animal e saúde pública. **Arquivos de Ciências Veterinárias e Zoologia da Unipar**, 12(1): 67-74, 2009.
- Oliveira, D.M.; Riet-Correa, F.; Galiza, G.J.N.; Assis, A.C.O.; Dantas, A.F.M.; Bandarra, P.M.; Junior, F.G. Paratuberculose em caprinos e ovinos no Brasil. **Pesquisa Veterinária Brasileira**, 30(1): 67-72, 2010.
- Radostits, O.M.; Gay, C.C.; Hinchcliff, K.W.; Constable, P.T. **Veterinary medicine**. Edinbrough: Saunders Elsevier, 2007. p. 1017-1044.
- Reis, A.S.B.; Brito, M.F.; Bezerra Júnior, P.S.; Fonseca Júnior, A.A.; Ubiali D.G.; Mota, R.A.; Leite, R.C.; Barbosa, J.D. Diagnóstico de paratuberculose por biópsia retal em búfalos. **Pesquisa Veterinária Brasileira**, 35(10): 823-828, 2015.
- Tiwari, A.; Vanleeuwen, J.A.; McKenna, S.L.B.; Keefe, G.P.; Barkema, H.W. Johne's disease in Canada. Part I. Clinical symptoms, pathophysiology, diagnosis, and prevalence in dairy herds. **Canadian Veterinary Journal**, 47(9): 874-882, 2006.
- Yamasaki, E.M.; Tokarnia, C.H.; Galvão, A.; Gomes, M.J.P.; Chies, J.A.B.; Veit, T.D.; Aragão, A.P.; Brito, M.F. Aspectos clínico-patológicos e controle da paratuberculose em rebanho bovino leiteiro. **Pesquisa Veterinária Brasileira**, 30(11): 921-932, 2010.
- Yamasaki, E.M.; Brito, M.F.; Mota, R.A.; McIntosh, D.; Tokarnia, C.H. Paratuberculose em ruminantes no Brasil. **Pesquisa Veterinária Brasileira**, 33(2): 127-140, 2013.