



## Distrofia muscular canina ligada ao cromossomo X

[X-linked canine muscular dystrophy]

“Revisão / Review”

KM Oliveira<sup>1\*</sup>, GF Siano<sup>1</sup>, IR Rosado<sup>1</sup>, CMO Silva<sup>1</sup>, TM Taguchi<sup>1</sup>, EG Melo<sup>1</sup>

<sup>1</sup> Departamento de Clínica e Cirurgia Veterinária, Escola de Veterinária, Universidade Federal de Minas Gerais - UFMG, Belo Horizonte, Minas Gerais, Brasil.

### Resumo

A distrofia muscular canina ligada ao cromossomo X é a miopatia hereditária mais comum e estudada, caracterizada pela ausência, redução ou alteração na forma de uma proteína citoesquelética, a distrofina. As manifestações clínicas são normalmente observadas entre a sexta e oitava semana de vida, envolvendo primeiramente os membros com piora progressiva do quadro. O diagnóstico é baseado na sintomatologia clínica, exames laboratoriais, eletromiografia e biópsia muscular. É uma afecção desafiadora devido à dificuldade de identificação, diagnóstico adequado e ausência de terapia efetiva. Portanto, objetivou-se com essa revisão esclarecer desde a fisiopatogenia até possíveis tratamentos, possibilitando ao veterinário chegar a um diagnóstico conclusivo, e assim, instituir intervenções que resultem em uma maior expectativa de vida ao paciente, além de detectar os portadores e prevenir a perpetuação dessa condição hereditária.

**Palavras-chave:** cachorro, distrofinopatia, hereditário.

### Abstract

X-linked canine muscular dystrophy is the most common and studied inherited myopathy characterized by the absence, decrease or change of a cytoskeletal protein, the dystrophin. The clinical manifestations are usually observed between the sixth and eighth week of life, primarily involving members with progressive worsening. The diagnosis is based on clinical symptoms, laboratory tests, electromyography and muscle biopsy. It is a challenging condition because of the difficulty of identification, lack of proper diagnosis and effective therapy. Therefore, objective of this review was to clarify since the pathophysiology to possible treatments, allowing the veterinarians to arrive at a conclusive diagnosis, and thus establish interventions that result in a longer life expectancy, apart from detect carriers and prevent the perpetuation of this hereditary condition.

**Key-words:** dog, dystrophinopathy, inherited.

### Introdução

As distrofias musculares constituem um grupo heterogêneo de doenças hereditárias e são caracterizadas por fraqueza muscular progressiva, degenerativa, com fibrose e regeneração limitada das fibras musculares (BERGMAN et al., 2002; SHELTON e ENGVALL, 2002; GIGLIO, 2004; GERGER et al., 2010). Atualmente, existem 30 tipos diferentes de miopatias hereditárias relatadas em humanos e 20 em cães (DAVIES e NOWAK, 2006).

A distrofia muscular canina ligada ao cromossomo X (DMCX), também conhecida por distrofia muscular do Golden Retriever ou distrofinopatia canina, é a miopatia hereditária mais comum e estudada, de caráter genético recessivo, homóloga ao tipo mais grave e frequente em humanos, a distrofia muscular de Duchenne (DMD) (SCHATZBERG e SHELTON, 2004). Em cães, diversos casos têm sido identificados nos últimos 40 anos (SHELTON e

(\*) Autor para correspondência/Corresponding author: Avenida Antônio Carlos, 6627, Pampulha, Belo Horizonte - Minas Gerais, 30123-970, Brasil. Telefone: 31-37857304. E-mail: [ka.maciel@yahoo.com.br](mailto:ka.maciel@yahoo.com.br)  
Recebido em: 08 de novembro de 2012.  
Aceito em: 02 de janeiro de 2013.

ENGVALL, 2005), mas não existem dados quanto à prevalência. É interessante ressaltar que, apesar de rara em felinos, essa miopatia já foi observada em gatos, caracterizada pela hipertrofia muscular grave (CARPENTER et al., 1989).

A DMCX, assim como a DMD, está ligada ao cromossomo X, e caracteriza-se pela ausência, redução ou alteração na forma de uma proteína citoesquelética, a distrofina (MIYAZATO et al., 2008). Por acometer o cromossomo X, as fêmeas são as portadoras do gene mutante e os machos são os frequentemente afetados (GRANDO, 2005). Entretanto, as fêmeas, apesar de pouco acometidas, podem apresentar sinais clínicos frente a alterações no cromossomo X não carreador da mutação (OU et al., 2010).

A distrofinopatia é uma afecção desafiadora devido à dificuldade de identificação e diagnóstico adequado. Tem sido verificado

aumento nos relatos em diversas raças encontradas no Brasil, sendo suspeito o subdiagnóstico da afecção. Assim, é de fundamental importância o conhecimento sobre a miopatia, a fim de detectar os portadores e prevenir a perpetuação dessa condição hereditária. Para isso, o objetivo dessa revisão é esclarecer sobre a distrofia muscular canina ligada ao cromossomo X, desde seu histórico até perspectivas de tratamentos.

Desde a sua descoberta em Golden Retriever, a distrofinopatia tem sido descrita em muitas outras raças caninas (Quadro 1). Devido à semelhança entre essa distrofia em cães e a DMD nos humanos, o cão tornou-se um modelo animal para o estudo dessa patologia (SCHATZBERG e SHELTON 2004; MIYAZATO et al., 2008; AMBRÓSIO et al., 2009; GERGER et al., 2010).

Raças	Referências
Beagle	SHIMATSU et al. (2005)
Cavalier King Charles Spaniels	WALMSLEY et al. (2010)
English Sheepdog	WIECZOREK et al. (2006)
Golden Retriever	VALENTINE et al. (1986); AMBRÓSIO et al. (2009)
Grand Basset Griffon Vendéen	KLARENBECK et al. (2007)
Labrador Retriever	BERGMAN et al. (2002); BEDU et al. (2012)
Malamute do Alasca	ITO et al. (2011)
Pastor Belga	VAN HAM et al. (1993)
Pointer Alemão de Pêlo Curto	SCHATZBERG et al. (1999)
Samoieda	SHELTON e ENGVALL (2002)
Rottweiler	HANSON et al. (1998)
Schnauzer Miniatura	PAOLA et al. (1993)
Spitz Japonês	JONES et al. (2004)
Terrier Irlandês	WENTINK et al. (1972)
Weimaraner	BALTZER et al. (2007)
Welsh Corgi Pembroke	SMITH et al. (2011)

**Quadro 1** - Raças caninas acometidas pela distrofia muscular canina ligada ao cromossomo X.

### Fisiopatogenia

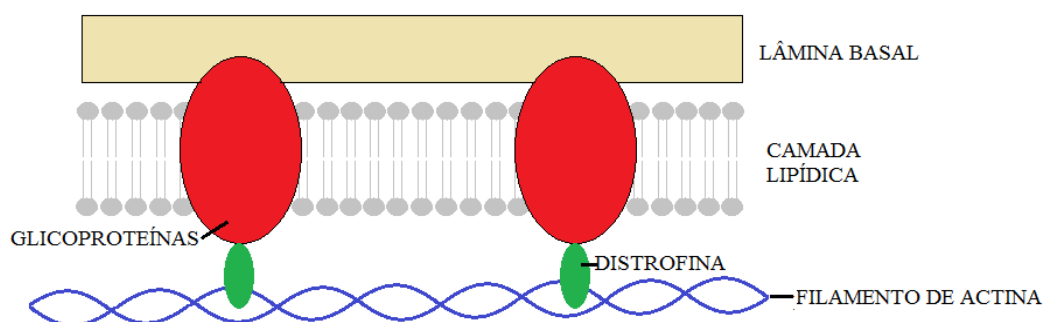
A distrofina é uma proteína periférica da membrana plasmática, codificada por um dos maiores genes localizados no cromossomo X, o Xp21, caracterizada, portanto, como condição hereditária ligada ao sexo. Pelo seu grande tamanho, torna-se alvo frequente de mutações espontâneas (SHELTON e ENGVALL, 2002). Ela compõe estruturalmente a musculatura

esquelética, cardíaca e também, em menores quantidades, o cérebro (COLLINS e MORGAN, 2003; MUNTONI et al., 2003; JONES et al., 2004).

A distrofina interage com proteínas do local e forma o complexo distrofina-glicoproteína (CDG), o qual faz parte do sistema de contração muscular. A região N-terminal da distrofina conecta-se com o citosqueleto dos

filamentos de actina, enquanto o segmento C-terminal se liga à membrana sarcoplasmática à lâmina basal por meio do CDG (SHELTON e ENGVALL, 2002; MUNTONI et al., 2003; JONES et al., 2004; HAN et al., 2011) (Figura 1). Dessa forma, a distrofina promove uma ligação mecânica da matriz extracelular ao citoesqueleto intracelular, e assim, protege as fibras musculares

durante contrações longas, por garantir a distribuição uniforme da força durante a atividade muscular e evitar a ruptura da membrana plasmática, tornando-se indispensável ao funcionamento do músculo esquelético (MUNTONI et al., 2003; GUMERSON e MICHELE, 2011; HAN et al., 2011).



**Figura 1** – O complexo distrofina-glicoproteína é formado pela interação da distrofina com proteínas locais, realizando a conexão entre a actina (citoesqueleto) e a lâmina basal (matriz extracelular).

A deficiência de distrofina é causada por mecanismos genéticos, como a mutação pontual no gene da distrofina (15%), deleções de um ou mais exons (60%), translocações ou, em torno de 5-6%, por duplicações. Essas alterações ocorrem frequentemente devido ao tamanho do gene, o que altera a leitura da estrutura, o ácido ribonucleico (RNA) instável e resulta na deficiência grave da distrofina (BERGMAN et al., 2002; VAN DEUTEKOM e VAN OMMEN, 2003; MUNTONI et al., 2003). A deficiência dessa proteína gera instabilidade da membrana muscular e susceptibilidade à lesão induzida pela contração (AMEEN e ROBSON, 2010).

### Hipóteses para a fisiopatogenia

A fisiopatogenia da DMCX possui diversas hipóteses sobre seu mecanismo. As principais estão relacionadas à injúria mecânica (DECONINCK e DAN, 2007; HAN et al., 2011), ao influxo de cálcio (GUMERSON e MICHELE, 2011), a anormalidades circulatórias (VALENTINE et al., 1989; KOBAYASHI et al., 2008; AMEEN e ROBSON, 2010; PELLEGRINO

et al., 2010) e inflamatórias (EVANS et al., 2009).

A hipótese mecânica sugere que na ausência da distrofina haja o rompimento do CDG com comprometimento da membrana sarcoplasmática. Isso ocorre principalmente após longas contrações e resulta em degeneração, necrose e fibrose. Na sequência, infiltrados inflamatórios removem restos celulares, lesionam novas fibras além de liberar espécies reativas de oxigênio, responsáveis pela peroxidação lipídica e consequente dano na membrana muscular (DECONINCK e DAN, 2007; GUMERSON e MICHELE, 2011; HAN et al., 2011).

Outra hipótese da fisiopatogenia relaciona-se com a contribuição do cálcio na lesão. O aumento da concentração desse cátion intracelular é ocasionado por diversos fatores como lesões na membrana, aumento na expressão e na atividade de canais para cálcio na membrana sarcoplasmática e liberação do íon pelas reservas intracelulares. O excesso de cálcio no sarcoplasma leva à ativação de proteases, principalmente calpaínas, o que resulta na destruição dos constituintes da membrana e morte celular

(GRANDO, 2005; DECONINCK e DAN, 2007; GUMERSON e MICHELE, 2011).

A óxido nítrico sintase neuronal (nNOS) é uma importante molécula sinalizadora, que se encontra ancorada à membrana sarcoplasmática através da interação com a distrofina. Além disso, ela produz o óxido nítrico (ON), um vasodilatador local, que previne a isquemia funcional após a contração muscular. A hipótese vascular estabelece que a redução de distrofina desloca a nNOS da membrana plasmática e diminui a produção do ON. Isso reduz a vasodilatação após a contração muscular e, assim, ocasiona edema, isquemia com consequente lesão das miofibras já enfraquecidas (KOBAYASHI et al., 2008).

A hipótese inflamatória relata um perfil de inflamação crônica em pacientes distróficos, com sinalização para citocinas e quimiocinas, adesão leucocitária e ativação do sistema complemento que geram danos celulares (AHN e KUNKEL, 1993; SCHATZBERG e SHELTON, 2004; DECONINCK e DAN, 2007; WALMSLEY et al., 2010). Na DMD, ocorre a liberação de mediadores e ativação de infiltrados inflamatórios desde estágios iniciais, antes mesmo do estabelecimento da doença no músculo distrófico, até seus estágios finais, contribuindo para o estabelecimento e progressão da lesão (PORTER et al., 2003). A resposta imune também exerce um papel importante na degeneração muscular, uma vez que o complexo maior de histocompatibilidade (MHC) de classe I apresenta sua expressão aumentada em pacientes com DMD, enquanto que, em indivíduos normais, é pouco ou nada expresso nas células musculares. Outro fator colaborador relaciona-se as células apresentadoras de antígenos, que expressam o MHC classe II, presentes em grande quantidade nos infiltrados inflamatórios musculares em estágios precoces da doença (McDOUALL et al., 1990). Portanto, as terapias imunossupressivas mostram-se com potencial na prevenção do desgaste muscular (EVANS et al., 2009).

Em resposta à lesão ou a uma alta demanda de trabalho, normalmente as células satélites presentes na musculatura, também chamadas precursoras miogênicas, são ativadas, proliferam-se e expressam marcadores miogênicos,

transformando-se em mioblastos. Esses se fundem a fibras musculares já existentes ou umas as outras para formar novas fibras (MARTINS, 2006; DECONINCK e DAN, 2007; PINHEIRO, 2008). Entretanto, na distrofia muscular, a ausência da distrofina gera uma instabilidade do CDG, torna as fibras musculares susceptíveis ao estresse mecânico com possível rompimento da membrana plasmática e aumento nos níveis da creatinina quinase (CK). Como resultado, as células satélites entram em atividade, proliferam para formar novas células musculares até que a capacidade regenerativa se esgota e as fibras são gradualmente substituídas por tecido adiposo ou conjuntivo. Isto bloqueia qualquer possibilidade posterior de regeneração, instituindo aqui o quadro de fibrose progressiva (MARTINS, 2006; DECONINCK e DAN, 2007; PINHEIRO, 2008). Portanto, todos os tipos de músculos que expressam a distrofina podem sofrer alterações patológicas como degeneração, mineralização com regeneração concomitante, fibrose generalizada do endomísio e perimísio (GERGER et al., 2010).

### Sinais clínicos

Esse tipo de distrofia se manifesta já na vida intrauterina, indiciada pelos elevados níveis de CK nos primeiros dias de vida e alterações patológicas como lesões na musculatura da língua (COLLINS e MORGAN, 2003; GRANDO, 2005; CATELLI, 2006). Entre os primeiros dois a trinta dias de vida, observam-se necroses extensivas principalmente na musculatura dos membros, tronco e pescoço (COLLINS e MORGAN, 2003).

As manifestações clínicas normalmente são notadas entre a sexta e oitava semana de idade, envolvendo primeiramente os membros. No início, os cães machos afetados mostram intolerância ao exercício. Ao longo das semanas, com piora progressiva do quadro, a atrofia muscular se torna visível associado à deglutição prejudicada pela macroglossia e disfunção faringoesofageal (THIBAUD et al., 2007; AMBRÓSIO et al., 2009; GERGER et al., 2010; ZUCCONI et al., 2010).

Os cães distróficos apresentam ambulação anormal com passos rígidos e curtos,

enrijecimento dos membros pélvicos com atrofia, hipertrofia muscular seletiva e desvio de eixo (HOWELL et al., 1997; THIBAUD et al., 2007; AMBRÓSIO et al., 2009; ZUCCONI et al., 2010). Em torno dos seis meses de idade, desenvolvem-se contraturas articulares, como da articulação temporomandibular e consequente disfagia, fraqueza muscular e fibrose grave (COLLINS e MORGAN, 2003; DE LAHUNTA, 2009; NAKAMURA e TAKEDA, 2009). Por volta dessa idade, os sinais tendem a estabilizar ou aumentar de forma mais gradativa (VALENTINE et al., 1989).

Entre outras complicações, cães com DMCX tem mostrado estase biliar com consequente formação de cálculos biliares, hepatomegalia sem causa conhecida, tamanhos diminuídos de baço, aorta abdominal e órgãos reprodutivos. Além disso, possuem um crescimento lento (DE LAHUNTA, 2009), com início tardio da atividade reprodutiva por volta dos 18 meses, sendo que apenas 20% se tornam reprodutores (GRANDO, 2005). Relata-se também a ocorrência frequente da hérnia diafragmática devido a alterações na musculatura do diafragma (GERGER et al., 2010; BEDU et al., 2012).

As alterações gastrointestinais são vistas precocemente como lesões esofágicas e estomacais, megaesôfago adquirido, úlceras gástricas, hematêmese, ptialismo, regurgitação frequente e pneumonia por aspiração esporádica (CATELLI, 2006). O estômago é mais afetado que o intestino, pois o primeiro recebe o bolo alimentar de maneira íntegra e, assim, realiza contrações mais intensas, resultando em aumento de colágeno na musculatura. Além disso, há uma redução na capacidade de abrir a boca, apreender a comida e mastigar (THIBAUD et al., 2007; AMBRÓSIO et al., 2009; ZUCCONI et al., 2010; GERGER et al., 2010).

Na parede cardíaca ocorre deposição do tecido fibrótico, o que além de reduzir a eficiência de contração, também provoca distensão das câmaras cardíacas e redução da função sistólica (AMEEN e ROBSON, 2010). Os animais com distrofia muscular ficam vulneráveis à sobrecarga de pressão, podendo desenvolver cardiomiopatia

dilatada, hipertensão arterial e insuficiência cardíaca congestiva. Alteração precoce nos traçados do eletro e ecocardiograma doppler tecidual podem ser encontradas (YUGETA et al., 2006; PELLEGRINO et al., 2010). As lesões cardíacas, como fibrose sob o epicárdio, principalmente do ventrículo esquerdo, ocorrem em estágios avançados da doença e são aparentemente progressivas (VALENTINE et al., 1989; BAUER et al., 2010). A cardiomiopatia é o grande responsável pelas mortes por falência cardíaca, tanto em cães quanto em humanos, embora possam viver por muitos anos (SHELTON e ENGVALL, 2002).

Os animais com DCMX apresentam uma grande variação na apresentação clínica dependendo do local da mutação do gene da distrofina (DE LAHUNTA, 2009). Dessa maneira, propõe-se uma classificação em determinados graus de acordo com apresentação fenotípica (AMBRÓSIO et al., 2009) (Quadro 2).

Uma alta mortalidade é observada em neonatos distróficos dentro das duas primeiras semanas de vida devido à falha respiratória aguda (NGUYEN et al., 2002). Entretanto, frequentemente cães vão a óbito por falência respiratória ou cardíaca por volta de seis meses de idade (COLLINS e MORGAN, 2003). Os que conseguem passar por essa fase crítica, podem sobreviver de três a cinco anos, desenvolvendo então, as alterações cardíacas de maneira moderada quando comparada às lesões em outras musculaturas esqueléticas (VALENTINE et al., 1989; AMBRÓSIO et al., 2009; ZUCCONI et al., 2010).

Eventualmente, algumas fêmeas portadoras do gene podem apresentar fraqueza generalizada, musculatura debilitada, tremores, intolerância a exercícios, anormalidades na ambulação e deformidades nos membros (SHELTON e ENGVALL, 2002).

Essa miopatia, quando presente em gatos, se manifesta com necrose e fibrose muscular, adução dos membros pélvicos, rigidez muscular e dificuldade ambulatoria, além de discreto retardo mental. Pode-se observar também alargamento dos músculos do pescoço, língua, tronco, membros e diafragma, megaesôfago e cardiomiopatia (CARPENTER et al., 1989).

Grau	Características fenotípicas
<b>GRAU 1 / LEVE</b>	-Discretas complicações musculares esqueléticas simétricas; -Discreta alteração do tarso; -Mínimas alterações nos membros pélvicos; -Leves alterações gastrointestinais; -Pouca dilatação esofágica; -Melhor tolerância a exercícios.
<b>GRAU 2 / MODERADO</b>	-Alterações presentes no GRAU 1; -Alterações nos membros pélvicos: <i>genu varum</i> e <i>gene valgum</i> ; -Regurgitações entre dois a 10 episódios por dia; -Desidratação; -Hérnia hiatal.
<b>GRAU 3 / GRAVE</b>	-Flexão excessiva do tarso, <i>genu varum</i> e <i>gene valgum</i> ; -Flexão excessiva do carpo e <i>genu varum</i> ; -Hipotrofia significativa; -Hipertrofia da língua e megaesôfago; -Mais de 10 episódios de regurgitação por dia; -Hérnia hiatal de maior porção do estômago.

**Quadro 2.** Classificação fenotípica de cães com distrofia muscular canina ligada ao cromossomo X. Adaptado de AMBRÓSIO et al. (2009).

### Diagnóstico

O diagnóstico deve ser baseado na sintomatologia clínica, associado a exames complementares essenciais como dosagem das enzimas séricas (CK, aspartato aminotransferase e alanina aminotransferase), testes para análise do DNA, biopsia muscular e eletromiografia (GAIAD, 2006). O diagnóstico já pode ser estabelecido na primeira semana de vida através de provas genéticas e localização imunohistoquímica da distrofina (NGUYEN et al., 2002).

A determinação da CK no soro sanguíneo é eficaz no diagnóstico, já que normalmente estão presentes somente em fibras musculares esqueléticas (GAIAD, 2006). Observa-se elevação acentuada dos seus níveis no primeiro ou segundo dia após o nascimento, e atinge um pico, em torno de cem vezes o normal, na sexta e oitava semana de idade, mantendo-se elevado nos estágios avançados (COLLINS e MORGAN, 2003; CATELLI, 2006). Nota-se também a elevação da enzima alanina aminotransferase (ALT) e aspartato aminotransferase (AST), a qual é atribuída à lesão muscular (VALENTINE et al., 1989).

A coleta do material para biopsia é realizada nos músculos quadríceps, gastrocnêmio

ou deltóide. Na análise histológica, observa-se um padrão distrófico com degeneração, regeneração, fibrose, mineralização das fibras musculares, perda da forma poligonal em corte transversal, fibras necrosadas com presença de fagocitose e deposição de tecido conjuntivo e adiposo (SHELTON e ENGVALL, 2002; GIGLIO, 2004; GAIAD, 2006). A imunohistoquímica fornece o diagnóstico definitivo pela técnica de *Western blot*, mostrando claramente a ausência de distrofina (GIGLIO, 2004; GAIAD, 2006).

À avaliação com eletromiógrafo, observa-se atividade espontânea com descargas de alta frequência e atividade repetitiva do complexo (SCHATZBERG e SHELTON, 2004). Além desses exames, o uso do ecocardiograma com doppler tecidual possibilita verificar os parâmetros miocárdicos, os quais encontram-se alterados (DE LAHUNTA, 2009).

### Diagnósticos diferenciais

Os diagnósticos diferenciais podem ser categorizados, principalmente, em degenerativo (doença do armazenamento), congênito (miastenia gravis, polimiopatia recessiva autossômica), metabólico (miopatia mitocondrial), inflamatório (*Toxoplasma gondii*, *Neospora*), autoimune (poliradiculoneurite aguda, miastenia grave,

polimiosite) ou tóxico (botulismo, paralisia por carrapato, picada de cobra, intoxicação por organofosforado). Entretanto, a idade do início e a evolução lenta e progressiva dos sinais clínicos são raras nessas afecções citadas, exceto pela polimiopatia recessiva autossômica também conhecida como polimiopatia de deficiência do Labrador retriever tipo II (PDLR-II) (DE LAHUNTA, 2009).

Essa alteração é indevidamente chamada de distrofia muscular recessiva autossômica já que a lesão muscular vista não apresenta degeneração e regeneração das fibras musculares. Além disso, não foram encontradas alterações no complexo distrofina-glicoproteína, o que a diferencia da DMGX pela avaliação imunohistoquímica. O prognóstico da PDLR-II é favorável por ser auto-limitante, tornando-se compatível com a vida apenas com restrições de exercícios físicos (KLOPP e SMITH, 2000; DE LAHUNTA, 2009).

### Tratamento

Até o momento não existe uma terapia para interromper ou reverter o processo da distrofia muscular, seja em cães ou em humanos. Inicialmente, deve-se realizar o tratamento sintomático, sendo de grande importância o manejo para prevenir complicações. Sugere-se o fracionamento da ração em quatro porções diárias, adicionar água ao conteúdo seco, oferecer o alimento diretamente na boca do animal, assim como água logo após a alimentação. Dessa maneira, evita-se a distensão estomacal, previnem hérnias diafragmáticas, evita esforços extenuantes devido à disfagia, períodos longos de jejum, desidratação e pneumonias por aspiração (BERGMAN et al., 2002; CATELLI, 2006).

Relata-se o uso de glicocorticoides a fim de produzir uma melhora funcional em curto prazo ou reduzir a progressão da lesão. Acredita-se que o uso de prednisona e seu derivado oxazolínico (deflazacort) esteja relacionado à inibição da degeneração muscular por diversos mecanismos como alteração da atividade mioblástica, apoptose, influxo de cálcio, imunossupressão, proteólises ou estabilização da membrana (LIU et al., 2004; GAIAD, 2006; EVANS et al., 2009). Ressaltam-se os efeitos colaterais desse medicamento, entre eles, ganho de peso,

hiperadrenocorticismo e sintomas gastrintestinais (GAIAD, 2006; EVANS et al., 2009).

A prática de exercícios se mostra controversa. As atividades funcionais exigem contração da musculatura, o que na ausência da distrofina culmina em progressivas lesões nas fibras musculares. Por outro lado, a ausência da atividade física leva a uma hipotrofia generalizada por desuso (GAIAD, 2006) e desequilíbrio da densidade mineral óssea (GIGLIO, 2004). Em estudos fisioterápicos, notou-se um ganho funcional nas articulações do tarso e carpo, com aumento na amplitude de movimento articular (GAIAD, 2006). Entretanto, os estudos se mostram insuficientes para conclusões a respeito das atividades.

Além disso, a fibrose muscular exerce um importante papel na miopatia. Assim, terapias antifibróticas podem melhorar a função muscular e o fenótipo distrófico, porém mais estudos são necessários (ZHOU e LU, 2010).

### Perspectivas terapêuticas

Diversos grupos de pesquisas têm obtido resultados interessantes com técnicas diferenciadas. Entretanto, essas intervenções necessitam de imunossupressão do paciente (PICHAVANT et al., 2010) e outras possuem limites de expressão, distribuição, necessidade de reaplicação e rejeição ao material (VAN DEUTEKOM e VAN OMMEN, 2003; MALIK et al., 2010).

Dentre essas técnicas, a terapia gênica *ex vivo* realizada em ratos permitiu a expressão por longos períodos da distrofina (PICHAVANT et al., 2010). Outras linhas de pesquisa construíram micro e mini-distrofinas, a partir do mapeamento da distrofina (VAN DEUTEKOM e VAN OMMEN, 2003; ZUCCONI, 2009); usaram utropina, um homólogo da distrofina, a qual é expressa na maioria dos tecidos (VAN DEUTEKOM e VAN OMMEN, 2003); utilizaram oligonucleotídeos antisense, permitindo a síntese de proteína encurtada funcional (AOKI et al., 2011); desenvolveram intervenção terapêutica baseado no microRNA-206, uma classe de pequeno RNA não codificante, o qual estimula a formação de novas miofibras em resposta à lesão



muscular (CHEN et al., 2010). Essas estratégias se mostraram eficientes em diminuir a lesão muscular e/ou em aumentar a expressão da distrofina.

Mais recentemente, as células tronco têm sido bastante exploradas. Em 2006, Sampaolesi et al. mostraram que os mesangioblastos restauram os níveis de distrofina *in vivo* em cães após repetidas injeções via artéria femoral, além dos níveis de urotropina e diminuição das lesões celulares (BERRY et al., 2007). Todavia, todas essas técnicas necessitam de investigação em cães e humanos, averiguação de dose não tóxica, a baixa permanência e avaliação de reaplicação sem rejeição (VAN DEUTEKOM e VAN OMMEN, 2003; ZUCCONI, 2009).

### Conclusão

A DMCX é uma doença hereditária ligada ao cromossomo X e caracterizada pela deficiência de distrofina, uma proteína que, além de outras funções, liga o citoesqueleto das células musculares à matriz extracelular, exercendo função de proteção contra injúria mecânica provocada pela contração muscular. À medida que a doença progride, atinge quadros letais, apresentando prognóstico desfavorável. Portanto, o conhecimento de sua patogenia e características clínicas possibilita ao veterinário chegar a um diagnóstico conclusivo, e assim, instituir intervenções que resultem em uma maior expectativa de vida aos animais, além de detectar os portadores e prevenir a perpetuação dessa condição hereditária.

### Referências

AHN, A. H.; KUNKEL, L. M. The structural and functional diversity of dystrophin. **Nature genetics**, v. 3, n. 4, p. 283-291, 1993.

AMBRÓSIO, C. E. et al. Identification of three distinguishable phenotypes in Golden Retriever muscular dystrophy. **Genetics and Molecular Research**, v.8, n.2, p.389-396, 2009.

AMEEN, V.; ROBSON, L. G. Experimental models of Duchenne muscular dystrophy: relationship with cardiovascular disease. **The Open Cardiovascular Medicine Journal**, v. 4, p. 265-277, 2010.

AOKI, Y. et al. Antisense oligonucleotide-mediated exon 51-skipping therapy for duchenne muscular dystrophy. **International Journal of Advanced**

**Computer Science**, v. 1, n. 5, p. 209-214, 2011.

BALTZER, W.I. et al. Dystrophin-deficient muscular dystrophy in a Waimaraner. **Journal of American Animal Hospital Association**, v. 43, n. 4, p. 227-232, 2007.

BAUER, R.; KATUS, H. A.; MULLER, O. J. Exon skipping with morpholino oligomers: new treatment option for cardiomyopathy in Duchenne muscular dystrophy? **Cardiovascular Research**, v. 85, p. 409-410, 2010.

BEDU, A. S. et al. Age-related thoracic radiographic changes in golden and Labrador retriever muscular dystrophy. **Veterinary Radiology & Ultrasound**, v. 53, n. 5, p. 492-500, 2012.

BERGMAN, R. L. et al. Dystrophin-deficient muscular dystrophy in a Labrador Retriever. **Journal of American Animal Hospital Association**, v. 38, p. 255-261, 2002.

BERRY, S. E. et al. Multipotential mesoangioblast stem cell therapy in the *mdx/utrn* mouse model for Duchenne muscular dystrophy. **Regenerative Medicine**, v. 2, p. 275-288, 2007.

CARPENTER, J. L. et al. Feline muscular dystrophy with dystrophin deficiency. **American Journal of Pathology**, v. 135, n. 5, p. 909-919, 1989.

CATELLI, A. A. **Alterações do tubo digestório de cães da raça Golden Retriever afetados pela distrofia muscular**. 2006. 113f. Dissertação (Mestrado em Ciências) – Faculdade de Medicina Veterinária e Zootecnia, Universidade de São Paulo.

CHEN, J. F. et al. MicroRNA-1 and microRNA-206 regulate skeletal muscle satellite cell proliferation and differentiation by repressing Pax7. **The Journal of Cell Biology**, v. 190, n. 5, p. 867-879, 2010.

COLLINS, C. A.; MORGAN, J. E. Duchenne's muscular dystrophy: animal models used to investigate pathogenesis and develop therapeutic strategies. **International Journal of Experimental Pathology**, v. 84, n. 4, p. 165-172, 2003.

DE LAHUNTA, A. **Veterinary neuroanatomy and clinical neurology**. 3rd ed. St. Louis: Saunders, 2009, 540 p.

DECONINCK, N.; DAN, B. Pathophysiology of Duchenne muscular dystrophy: current hypotheses. **Pediatric Neurology**, v. 36, n. 1, p. 1-7, 2007.

EVANS, N. P. et al. Immune mediated mechanisms potentially regulate the disease time course of Duchenne muscular dystrophy and provide targets for therapeutic intervention. **PM R. Author manuscript**, v. 1, n. 8, p. 755-768, 2009.

GAIAD, T. P. **Influência da fisioterapia na função motora e histopatologia da fibra muscular esquelética no modelo Golden Retriever muscular**



- dystrophy (GRMD)**. 2006. 98f. Dissertação (Mestrado em Ciências) – Faculdade de Medicina Veterinária e Zootecnia, Universidade de São Paulo.
- GERGER, A. A. C. et al. Alterações do trato digestório de cães da raça Golden Retriever afetados pela distrofia muscular. **Pesquisa Veterinária Brasileira**, v. 30, n. 12, p. 1064-1070, 2010.
- GIGLIO, R. F. **Estudo longitudinal da densidade mineral óssea de cães normais, portadores, e afetados pela distrofia muscular do Golden Retriever (DMGR)**. 2004. 83f. Dissertação (Mestrado em Anatomia dos Animais Domésticos e Silvestres) – Faculdade de Medicina Veterinária e Zootecnia, Universidade de São Paulo, 2004.
- GRANDO, A. P. **Ultra-sonografia abdominal e pélvica em cães da raça Golden Retriever sadios, portadores e afetados pela distrofia muscular progressiva**. 2005. 121f. Tese (Doutorado em Ciências) – Faculdade de Medicina Veterinária e Zootecnia, Universidade de São Paulo.
- GUMERSON, J. D.; MICHELE, D. E. The Dystrophin-Glycoprotein Complex in the Prevention of Muscle Damage. **Journal of Biomedicine and Biotechnology**, article ID 210797, p. 1-13, 2011.
- HAN, R. et al. Dystrophin deficiency exacerbates skeletal muscle pathology in dysferlin-null mice. **Skeletal Muscle**, v. 1, n. 35, p. 1-12, 2011.
- HANSON, S. M. et al. Juvenile-onset distal myopathy in Rottweiler dogs. **Journal of Veterinary Internal Medicine**, v. 12, n. 2, p. 103-108, 1998.
- HOWELL, J. M. et al. Use of the dog model for Duchenne muscular dystrophy in gene therapy trials. **Neuromuscular Disorders**, v. 7, n. 5, p. 325-328, 1997.
- ITO, D. et al. Dystrophin-deficient muscular dystrophy in an Alaska malamute. **Veterinary Record**, v. 169, p. 127b, 2011.
- JONES, B. R. et al. Muscular dystrophy with truncated dystrophin in a family of Japanese Spitz dogs. **Journal of the Neurological Sciences**, v. 217, n. 2, p. 143-149, 2004.
- KLARENBECK, S. et al. Canine X-linked muscular dystrophy in a family of grand basset griffon vendéen dogs. **Journal of Comparative Pathology**, v. 137, n. 4, p. 240-252, 2007.
- KLOPP, L. S.; SMITH, B. F. Autosomal recessive muscular dystrophy in Labrador retrievers. **Compendium Continuing Education**, v. 22, p. 121-130, 2000.
- KOBAYASHI, Y. M. et al. Sarcolemma-localized nNOS is required to maintain activity after mild exercise. **Nature**, v. 456, p. 511-515, 2008.
- LIU, J. M. K. et al. Effects of prednisone in canine muscular dystrophy. **Muscle Nerve**, v. 30, n. 6, p. 767-773, 2004.
- MALIK, V. et al. Aminoglycoside-induced mutation suppression (stop codon readthrough) as a therapeutic strategy for Duchenne muscular dystrophy. **Therapeutics Advances in Neurological Disorders**, v. 3, n. 6, p. 379-389, 2010.
- MARTINS, D. S. **Caracterização de células tronco germinativas caninas para o tratamento da distrofia muscular do Golden Retriever (GRMD)**. 2006. 105f. Tese (Doutorado em Ciências) – Faculdade de Medicina Veterinária e Zootecnia, Universidade de São Paulo.
- McDOUALL, R.; DUNN, M.; DUBOWITZ, V. Nature of the mononuclear infiltrate and the mechanism of muscle damage in juvenile dermatomyositis and Duchenne muscular dystrophy. **Journal of the Neurological Sciences**, v. 99, n. 2-3, p. 199-217, 1990.
- MIYAZATO, L. G.; MORAES, J. R. E.; BERETTA, D. C. Distrofia muscular ligada ao cromossomo X: avaliação da musculatura esquelética em cães. In: CONGRESSO BRASILEIRO DE MEDICINA VETERINÁRIA, 35., 2008, Gramado. **Anais...** Gramado: [R1100-1], 2008. p. 1-5 (CD).
- MUNTONI, F.; TORELLI, S.; FERLINI, A. Dystrophin and mutations: one gene, several proteins, multiple phenotypes. **Lancet Neurology**, v. 2, n. 12, p. 731-740, 2003.
- NAKAMURA, A.; TAKEDA, S. Exon-skipping therapy for Duchenne muscular dystrophy. **Neuropathology**, v. 29, n. 4, p. 494-501, 2009.
- NGUYEN, J.E. et al. Muscle lesions associated with dystrophin deficiency in neonatal Golden Retriever puppies. **Journal of Comparative Pathology**, v. 126, n. 2-3, p. 100-108, 2002.
- NOWAK, K. J.; DAVIES, K. E. Duchenne muscular dystrophy and dystrophin: pathogenesis and opportunities for treatment. **EMBO Reports**, v. 5, p. 872-876, 2004.
- OU, Z. et al. Duchene Muscular Dystrophy in a female patient with karyotype of 46, X,i(X)(q10). **The Tohoku Journal of Experimental Medicine**, v. 222, n. 2, p. 149-153, 2010.
- PAOLA, J. P.; PODELL, M.; SHELTON, G. D. Muscular dystrophy in a Miniature Schnauzer. **Progress in Veterinary Neurology**, v. 4, p. 14-18, 1993.
- PELLEGRINO, A. et al. Padronização de parâmetros eletrocardiográficos de cães da raça Golden Retriever clinicamente sadios. **Pesquisa Veterinária Brasileira**, v. 30, n. 12, p. 1083-1088, 2010.

- PICHAVANT, C. et al. Expression of dog microdystrophin in mouse and dog muscles by gene therapy. **Molecular Therapy**, v. 18, n. 5, p. 1002-1009, 2010.
- PINHEIRO, D. A. B. G. **Estudo do potencial miogênico das células tronco mesenquimais e embrionárias no modelo murino da distrofia muscular de Duchenne**. 2008. 114f. Dissertação (Mestrado) – Instituto de Biociências, Universidade de São Paulo.
- PORTER, J. D. et al. Persistent over-expression of specific CC class chemokines correlates with macrophage and T-cell recruitment in mdx skeletal muscle. **Neuromuscular Disorders**, v. 13, n. 3, p. 223–235, 2003.
- SAMPAOLESI, M. et al. Mesoangioblast stem cells ameliorate muscle function in dystrophic dogs. **Nature**, v. 444, p. 574-579, 2006.
- SCHATZBERG, S. J. et al. Molecular analysis of a spontaneous dystrophin ‘knockout’ dog. **Neuromuscular Disorders**, v. 9, p. 289-295, 1999.
- SCHATZBERG, S. J.; SHELTON, G. D. Newly identified neuromuscular disorders. **The Veterinary Clinics of North America: Small Animal Practice**, v. 34, n. 6, p. 1497-1524, 2004.
- SHELTON, G. D.; ENGVALL, E. Muscular dystrophies and other inherited myopathies. **The Veterinary Clinics of North America: Small Animal Practice**, v. 32, n. 1, p. 103-124, 2002.
- SHELTON, G. D.; ENGVALL, E. Canine and feline models of human inherited muscle diseases. **Neuromuscular Disorders**, v. 15, n. 2, p. 127-138, 2005.
- SHIMATSU, Y. et al. Major clinical and histopathological characteristics of canine X-linked muscular dystrophy in Japan, CXMD. **Acta Myologica**, v. 24, n. 2, p. 145–154, 2005.
- SMITH, B. F. et al. An intronic LINE-1 element insertion in the dystrophin gene aborts dystrophin expression and results in Duchenne-like muscular dystrophy in the corgi breed. **Laboratory Investigation**, v. 91, n. 2, p. 216–231, 2011.
- THIBAUD, J. L. et al. Characterization of dystrophic muscle in Golden Retriever muscular dystrophy dogs by nuclear magnetic resonance imaging. **Neuromuscular Disorders**, v. 17, n. 7, p. 575-584, 2007.
- VALENTINE, B. A. et al. Progressive muscular dystrophy in a golden retriever dog: light microscope and ultrastructural features at 4 and 8 months. **Acta Neuropathologica**, v. 71, n. 3-4, p. 301-310, 1986.
- VALENTINE, B. A.; CUMMINGS, J. F.; COOPER, B. J. Development of Duchenne-Type Cardiomyopathy: Morphologic Studies in a Canine Model. **American Journal of Pathology**, v. 135, n. 4, p. 671-678, 1989.
- VAN DEUTEKOM, J. C.; VAN OMMEN, G. J. B. Advances in Duchenne muscular dystrophy gene therapy. **Nature Reviews: Genetics**, v. 4, n. 10, p. 774-783, 2003.
- VAN HAM, L. M. L. et al. Canine X-linked muscular dystrophy in Belgian Groenendaeler Shepherds. **Journal of American Animal Hospital Association**, v. 29, n. 6, p. 570-574, 1993.
- WALMSLEY, G. L. et al. A Duchenne muscular dystrophy gene hot spot mutation in dystrophin-deficient Cavalier King Charles Spaniels is amenable to exon 51 skipping. **PLoS ONE**, v. 5, n. 1, p. 1-9, 2010.
- WENTINK, G. H. et al. Myopathy with a possible recessive X-linked inheritance in a litter of Irish Terriers. **Veterinary Pathology**, v. 9, n. 5, p. 328-349, 1972.
- WIECZOREK, L. A.; GAROSI, L. S.; SHELTON, G. D. Dystrophin-deficient muscular dystrophy in an old English sheepdog. **Veterinary Record**, v. 158, p. 270-273, 2006.
- YUGETA, N. et al. Cardiac involvement in Beagle-based canine X-linked muscular dystrophy in Japan (CXMDJ): electrocardiographic, echocardiographic, and morphologic studies. **BMC Cardiovascular Disorders**, v. 6, n. 47, p. 1-13, 2006.
- ZHOU, L.; LU, H. Targeting fibrosis in Duchenne muscular dystrophy. **Journal of Neuropathology & Experimental Neurology**, v. 69, n. 8, p. 771–776, 2010.
- ZUCCONI, E. **Isolamento e caracterização de células-tronco do cordão umbilical para uso potencial em transplantes de cães distróficos**. 2009. 113f. Tese (Doutorado Direto) – Instituto de Biociências, Universidade de São Paulo.
- ZUCCONI, E. et al. Ringo: Discordance between the molecular and clinical manifestations in a Golden Retriever muscular dystrophy dog. **Neuromuscular Disorders**, v. 20, n. 1, p. 64-70, 2010.