

Pengaruh Corpus Luteum Dan Folikel Dominan Terhadap Kualitas Morfologi Oosit Sapi Bali-Timor

(*Influence Of Corpus Luteum And Dominan Follicle On Oocyte Morphology Of Bali-Timor Cattle*)

Hermilinda Parera¹, Victor Lenda²

¹⁻²Laboratorium Anatomi dan Patologi Program Studi Kesehatan Hewan, Politeknik Pertanian Negeri Kupang, Jalan Herman Yohanes Penfui Kupang
E-mail: milindaparera81@gmail.com.

ABSTRACT

Improvement of cattle production can be obtained by the application of feed and breeding technology. One of the breeding technologies that are rapidly growing is in vitro fertilization, which is part of In vitro embryo production. The source of oocytes influence the success of in vitro embryo production. The quality of the oocyte were determined by Ovarian follicular environment and followed the follicular growth that were characterized by the presence of a dominant follicle (DF) and corpus luteum (CL). The purpose of this study was to determine the influenced of dominant follicles and corpus luteum on oocyte morphology of Bali-Timor cattle, that were collected by aspiration method. Oocytes were obtained postmortem from the ovaries of Bali-Timor cows slaughtered at an Oeba slaughterhouse. Ovarian then classified into 3 groups: (I) ovarian with CL without DF; (II) ovarian with DF, without CL; and (III) ovarian without both DF and CL. The results showed that the number of oocytes with good quality from group III (12.5%) was higher than group I (9.83%), but no significant differently ($P > 0.05$). The number of oocytes from group II that showed several layers of cells and has a cytoplasm (good quality) was very low.

Keywords: bali-timor cattle, reproductive status, the morphology of oocyte quality, aspiration

PENDAHULUAN

Pulau Timor memiliki potensi ternak lokal, yakni sapi Timor atau yang dikenal sapi Bali Timor. Sapi Bali merupakan jenis sapi keturunan banteng hasil domestifikasi (*Bos banteng*) (Payne, 1970). Dalam penelitian Kune dan Solihat (2007), sapi Bali-Timor memiliki kesuburan yang tinggi 60-70%. Tingkat kesuburan sapi Bali berkisar 83-86% (Darmadja, 1980). Peningkatan produksi sapi dapat diperoleh dengan penerapan berbagai teknologi dibidang peternakan baik itu teknologi pakan maupun reproduksi. Salah satu teknologi reproduksi yang berkembang adalah fertilisasi *in vitro* yang merupakan bagian dari produksi embrio *in vitro*. Keberhasilan produksi embrio *in vitro* dipengaruhi oleh sumber oosit yang digunakan. Oosit berada pada lingkungan folikel yang berada pada ovarium dan mengikuti

suatu siklus pertumbuhan tertentu. Perkembangan folikel pada sapi dan domba ditandai dengan adanya gelombang pertumbuhan folikel. Pada sapi umumnya perkembangan folikel dominan ovarium terjadi dalam bentuk 2 atau 3 gelombang folikel dalam satu siklus estrus, sehingga folikel-folikel kecil atau besar, berkembang atau regresi dapat dijumpai dalam ovarium pada setiap siklus estrus (Souza *et al.* 1998; Evans *et al.* 2002).

Keberadaan folikel dominan menyebabkan terjadinya tekanan terhadap pertumbuhan folikel lain yang tumbuh pada gelombang yang bersamaan sehingga akan mengalami regresi (Varis haga *et al.* 1998). Selanjutnya folikel dominan akan mengalami ovulasi, sisa folikel dominan yang telah ovulasi membentuk corpus luteum. Corpus luteum akan menghasilkan hormon progesteron yang berperan dalam proses implantasi embrio dan mengurangi kontraksi uterus sehingga dikatakan sebagai pemelihara kebuntingan. Keberadaan folikel dominan dan corpus luteum dalam ovarium akan memberikan pengaruh terhadap perkembangan folikel dan status ovarium. Belum banyak penelitian terkait teknologi reproduksi pada sapi Bali-Timor sehingga untuk mengetahui pengaruh keberadaan folikel dominan dan corpus luteum pada pasangan ovarium dilakukan penelitian. Penelitian ini dilakukan untuk mengetahui kualitas morfologi oosit sapi Bali-Timor dari ovarium individu dengan status reproduksi berbeda dengan ditandai ada tidaknya corpus luteum dan folikel dominan yang dikoleksi dengan metode aspirasi.

MATERI DAN METODE

Ovarium sapi Bali Timor diperoleh dari Rumah Potong Hewan. Ovarium dipisahkan dari jaringan dan lemak dicuci dengan NaCl 0,9% steril yang telah diberi antibiotik dan pisahkan dengan membedakan status reproduksi dari masing-masing ovarium. Ovarium dibawa ke laboratorium dalam termos yang berisi medium NaCl 0,9% yang telah diberi antibiotik dengan suhu 35 - 37°C tidak lebih dari 2 jam setelah pemotongan. Ovarium dikelompokkan sebagai berikut: (I) ovarium yang memiliki corpus luteum tanpa folikel dominan; (II) ovarium yang memiliki Folikel dominan tanpa corpus luteum dan (III) ovarium tidak memiliki korpis luteum dan folikel dominan. Koleksi oosit menggunakan teknik aspirasi dari folikel yang berukuran 2-6 mm dengan menggunakan jarum 18 G yang dihubungkan dengan *Syringe disposable* 5 ml yang berisi 0,5–1 ml. Cairan yang diperoleh dari folikel ditampung dalam tabung yang terpisah yang telah ditambahkan PBS 5 mL, endapkan di dalam

waterbath pada suhu 37°C setelah 15 menit supernatan dibuang, perlakuan ini diulang sebanyak dua kali, kemudian dilakukan pencarian oosit di bawah mikroskop stereokopis dengan menuangkan endapan tersebut pada cawan petri steril yang telah diberi garis-garis kotak pada bagian dasar cawan petri (0,5 x 0,5 cm).

Evaluasi Morfologi Oosit

Morfologi oosit dikategorikan atas 4 kelompok seperti yang diklasifikasikan oleh Lonergan *et al.* (1992), yaitu:

Kategori A: Complete, terdapat sel-sel kumulus oophorus, terdiri lebih dari 3 lapisan tebal (5 lapisan), oosit kelihatan kompak

Kategori B: Expanded, terdapat sel-sel kumulus oophorus, terdiri dari 3-5 lapisan tebal, dengan salah satu bagian tidak utuh.

Kategori C: Partial, terdapat hanya 2 lapisan sel-sel kumulus oophorus.

Kategori D: Nude, tidak ada sel-sel yang mengelilingi oosit, oosit hanya dikelilingi zona pellucida secara merata.

Berdasarkan morfologi oosit tersebut, maka oosit dikelompokkan lagi menjadi:

1. Oosit kategori baik, yakni oosit dengan morfologi *complete* dan *expanded*.
2. Oosit kategori sedang, yakni oosit dengan morfologi *partial*.
3. Oosit kategori buruk, yakni oosit dengan morfologi *nude*.

Analisa Hasil

Rancangan penelitian yang digunakan adalah rancangan acak lengkap (RAL), dengan lima kali ulangan. Data yang diperoleh tentang perbedaan status reproduksi (ada tidaknya corpus luteum dan folikel dominan) dianalisis dengan menggunakan analisis varians satu arah. Analisis data dilakukan dengan *software* SPSS 16.0.

HASIL DAN PEMBAHASAN

Keadaan umum ovarium sapi Bali-Timor yang diamati dalam penelitian ini berdasarkan keberadaan corpus luteum dan folikel dominan pada ovarium yang dikoleksi dari rumah potong hewan terlihat, jumlah folikel terbanyak pada ovarium yang memiliki corpus

luteum tanpa folikel dominan. Kehadiran corpus luteum pada pasangan ovarium akan memberikan korelasi positif terhadap jumlah folikel (Boediono *et al.* 1995). Corpus luteum menghasilkan progesteron yang dapat menghambat pertumbuhan folikel dominan mencapai ovulasi sehingga akan mengurangi pengaruh negatif dari inhibin dan estradiol yang dihasilkan oleh folikel dominan dalam menghambat pertumbuhan folikel subordinat, sehingga jumlah folikel subordinat yang tumbuh menjadi lebih banyak pada pasangan ovarium yang memiliki corpus luteum dari pada ovarium yang memiliki folikel dominan.



Gambar 1. Ovarium sapi Bali-Timor (a) Ovarium dengan corpus luteum (b) Ovarium dengan folikel dominan (c) Ovarium tanpa corpus luteum maupun folikel dominan.

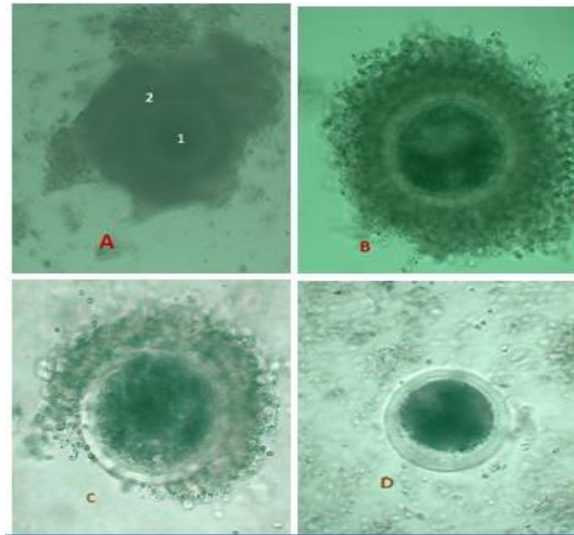
Tabel 1. Jumlah oosit yang diperoleh berdasarkan perbedaan status ovarium keberadaan corpus luteum dan folikel dominan

Jumlah Ovarium	Status ovarium	Jumlah folikel	Jumlah oosit	Kualitas oosit (%)			
				A	B	C	D
42	CL	≥ 21	119	11(9,83)	20(17,86)	38(33,93)	50(44,64)
49	FD	≤ 11	118	6(4,84)	24(19,35)	45(36,29)	43(34,68)
28	Tanpa CL & FD	12-20	80	10(12,5)	14(17,05)	21(26,25)	35(43,75)

Keterangan: ^{a, b} Superskrip yang berbeda pada kolom yang sama menunjukkan perbedaan yang sangat nyata ($P < 0,05$)

Tabel 1 menunjukkan persentase morfologi oosit dengan kualitas A dan B yang dihasilkan dari ketiga kelompok ini berbeda dimana persentase oosit kualitas A yang

dihasilkan kelompok (III) ovarium tanpa corpus luteum (CL) dan folikel dominan (FD) lebih tinggi (12,5%) namun tidak terdapat perbedaan nyata ($P>0,05$) dengan kelompok (II) ovarium yang memiliki CL (9,83%). Oosit kualitas B dari kelompok ovarium tanpa CL dan FD 12,5%, kelompok ovarium yang memiliki CL 17,83% dan kelompok ovarium yang memiliki FD 19,35%. Tingginya presentase morfologi oosit kualitas A dan B yang dihasilkan oleh kelompok III yaitu ovarium tanpa corpus luteum dan folikel dominan disebabkan karena pada sapi dapat terjadi beberapa kali gelombang folikel dalam satu siklus estrus. Pada fase folikuler prostaglandin dihasilkan oleh endometrium uterus, sehingga corpus luteum lisis dan hormon progesteron menurun, turunnya progesteron menyebabkan kontrol umpan balik negatif terhadap hipotalamus dan hipofisa anterior tidak ada, sehingga hipotalamus mensekresi gonadotropin dan hipofisa anterior mensekresikan *follicle stimulating hormone* (FSH) dan *luteinizing hormone* (LH), tingginya sekresi FSH dan LH merangsang pembentukan folikel dengan bekerja pada reseptor FSH di sel granulosa dengan menginduksi proliferasi dari sel selapis menjadi kuboid. Sel kuboid akan terus berproliferasi membentuk multilayer sel granulosa yang mengelilingi oosit (McLaughlin and Telfer, 2010)



Gambar 2. Morfologi oosit dari ovarium sapi Bali Timor (a) Kualitas A ditandai dengan kumulus berlapis padat dengan lebih dari tiga lapisan dan ooplasma homogen, (b) Kualitas B ditandai dengan lapisan kumulus padat, satu sampai tiga lapisan dengan ooplasma homogen, memiliki penampakan kasar dan zona pelusida yang berwarna lebih gelap, (c) Kualitas C ditandai dengan lapisan kumulus tidak terlalu padat dengan bentuk ooplasma yang tidak beraturan dan memiliki lapisan gelap, (d) Kualitas D ditandai dengan penampakan gundul tanpa lapisan kumulus, (1) kumulus ooforus, (2) ooplasma oosit (gambar ini dilihat dengan

mikroskop stereoskopis).

Persentase morfologi oosit dengan kualitas A yang dihasilkan oleh kelompok (I) ovarium yang memiliki corpus luteum tanpa folikel dominan lebih tinggi 9,83% dibandingkan dengan kelompok (II) ovarium yang memiliki folikel dominan tanpa corpus luteum 4,84%. Keberadaan corpus luteum menghasilkan progesteron dalam sirkulasi tubuh akan menyebabkan pertumbuhan folikel dominan terhambat dalam mencapai ovulasi, sehingga menekan pengaruh negatif folikel dominan terhadap pertumbuhan dan perkembangan folikel subordinat lainnya. Hal tersebut menyebabkan jumlah folikel subordinat yang terbentuk lebih banyak dengan kualitas oosit yang dihasilkan lebih baik (Taylor dan Rajamahendran, 1991).

Jumlah oosit dengan beberapa lapis sel dan memiliki sitoplasma (kualitas baik) yang terkoleksi dari kelompok II ovarium yang memiliki folikel dominan tanpa corpus luteum sangat rendah, hal ini disebabkan karena hambatan terhadap perkembangan folikel dari folikel dominan mempengaruhi kualitas morfologi oosit yang dihasilkan. Morfologi oosit berdasarkan kekompakan dan jumlah lapisan sel kumulatif berakibat positif terhadap maturasi, fertilisasi dan pertumbuhan serta perkembangan embrio *in vitro* (de Wit *et al.* 2000; Bilodeau-Goesels dan Panich 2002). Pada sapi dapat terjadi beberapa kali gelombang folikel dalam satu siklus estrus. Menurut Souza *et al.* (1998) dan Evans *et al.*, (2002), umumnya terjadi dua hingga tiga kali gelombang folikel yang masing-masing dapat menghasilkan lebih dari satu folikel dominan (FD). Keberadaan FD dapat menurunkan konsentrasi *follicle stimulating hormone* (FSH) (Gonzalez-Bulnes *et al.* 2004).

Saat memasuki usia pubertas, folikulogenesis pada ovarium menjadi aktif dan membentuk folikel *de graff* yang siap di ovulasi. Pertumbuhan folikel dan oosit selama siklus estrus dipengaruhi oleh konsentrasi beberapa jenis hormon reproduksi seperti progesteron, estradiol dan inhibin. Konsentrasi progesteron dalam cairan folikel dari FD sangat rendah dan berbanding terbalik dengan inhibin dan estradiol. Sekresi FSH mendukung pertumbuhan folikel tidak dipengaruhi oleh progesteron melainkan oleh inhibin dan estradiol yang diproduksi selama periode siklus. Folikel dominan menghasilkan efek penekanan terhadap folikel lain dengan menekan pelepasan FSH. Sekresi FSH yang mendukung pertumbuhan folikel tidak dipengaruhi oleh progesteron melainkan oleh estradiol dan inhibin yang diproduksi oleh folikel selama periode siklus (Souza *et al.* 1998).

SIMPULAN

Kualitas morfologi oosit berkualitas baik yang dihasilkan dengan metode aspirasi pada kelompok ovarium tanpa corpus luteum dan tanpa folikel dominan lebih tinggi (12,5%), namun tidak memiliki perbedaan nyata ($P>0,05$) dengan kelompok ovarium yang memiliki corpus luteum (9,83%). Jumlah oosit dengan beberapa lapis sel dan memiliki sitoplasma (kualitas baik) yang terkoleksi dari kelompok ovarium yang memiliki folikel dominan tanpa corpus luteum sangat rendah, hal ini disebabkan karena hambatan terhadap perkembangan folikel dari folikel dominan mempengaruhi kualitas morfologi oosit yang dihasilkan.

SARAN

Perlu dilakukan penelitian lanjutan berkaitan dengan kemampuan perkembangan oosit sapi Bali-Timor yang diperoleh dari status ovarium yang berbeda hingga stadium blastosis.

UCAPAN TERIMA KASIH

Penulis mengucapkan terima kasih kepada Rumah Potong Hewan Kupang yang telah membantu penelitian ini, drh Vitri Berek, Bapak Ernes Kale sebagai teknisi di Lab Kesehatan Hewan Politani, serta semua pihak yang telah berpartisipasi dalam penelitian ini.

DAFTAR PUSTAKA

- Bilodeau-Goeseels, S. and P. Panich 2002. Effects of oocyte quality on development and transcriptional activity in early bovine embryos. *Journal Animal Reproduction Science* 71 (3-4): 143-155.
- Boediono A, Rajamahendran R, Saha S, Sumantri C, Suzuki T. 1995. Effect of the presence of a CL in the ovary on oocyte number, cleavage rate and blastocyst production *in vitro* in cattle. *Theriogenology* 43 (1): 169.
- Darmadja, D. 1980. Setengah abad peternakan sapi tradisional dalam ekosistem pertanian di Bali. Thesis. Universitas Padjadjaran: Bandung.
- De Wit, A.A., Y.A. Wurth, T.A. Kruip. 2000. Effect of ovarian phase and follicle quality on morphology and developmental capacity of the bovine cumulus- oocyte complex *Journal Animal Reproduction Science* 78(5): 1277-1283.
- Evans AC, Flynn JD, Duffy P, Knight PG, Boland MP. 2002. Effects of ovarian follicle ablation on FSH, oestradiol and inhibin A concentrations and growth of other follicles in sheep. *Reproduction*. 123: 59-66.

- Gonzalez-Bulnes A, Souza CJH, Campbell BK, Baird DT. 2004. Systemic and intraovarian effects of dominant follicles on ovine follicular growth. *Journal Animal Reproduction Science* 84 (1-2): 107-119.
- Kune, P dan Solihat. N, 2007, Tampilan Berahi dan Tingkat Kesuburan Sapi Bali Timor yang Diinseminasi, *Jurnal Ilmu Ternak* 7:1-5
- Lonergan, P., H. Sharif, and I. Gordon. 1992. Effect of time to transfer to granulosa cells monolayer on bovine oocyte developmental following IVM/IVF/IVC. *Proceeding of the 8th Conference of the European EmbryoTransfer Association*. 178.
- McLaughlin M and Evelyn E. Telfer. 2010. Oocyte development in bovine primordial follicles is promoted by activin and FSH within a two-step serum-free culture system. *Society for Reproduction and Fertility* 1741-7899
- Payne WJA. 1970. Cattle Production in the Tropics. Tropical Agriculture Series, 1 Breeds and Breeding, Longman, 117-118.
- Souza CJH, Campbell BK, Baird DT. 1998. Follicular waves and concentrations of steroid and inhibin A in ovarian venous blood during the luteal phase of the oestrous cycle in ewes with an ovarian autotransplant. *Journal Endocrinology* 156: 563-572.
- Taylor C, Rajamahendran R. 1991. Follicular dynamics and corpus luteum growth and function in pregnant versus nonpregnant dairy cows. *Journal Dairy Science* 74:115-123.
- Varis haga MD, Sumantri C, Murakami M, Fahrudin M, Suzuki T. 1998. Morphologi classification of the ovaries in relation to the subsequent oocyte quality for IVF-produced bovine embryos. *Theriogenology* 50: 1015-1023.