

**Fenotipe *Pasteurella multocida* Penyebab
Bronchopneumonia Pada Babi Di Yogyakarta**
(*Phenotype Of Pasteurella multocida As Causal Of Bronchopneumonia Of Swine
In Yogyakarta*)

Victor lenda, Noviyanti N. Toelle

Program Studi Kesehatan Hewan, Politeknik Pertanian Negeri Kupang,
Jln. Adisucipto Penfui Kupang, E-mail: victor.lenda@yahoo.com

ABSTRACT

Pasteurella multocida is an important species that are suspected to cause bronchopneumonia in pigs. Prevalence of pneumonia pasteurellosis in slaughter house between 30-80%. The purpose of this study were determined the microorganisms that caused respiratory disorders (cough) or pneumonia in pigs in Yogyakarta area with morphological and biochemical tests. A number of 6 pigs were obtained from some pig farming in Yogyakarta with clinical symptoms of pneumonia were necropted, isolated and identified the cause of pneumonia, followed by histopathological examination of the isolates.

The results showed that *P. multocida* is one of the main causes of bronchopneumonia in pigs in Yogyakarta with clinical symptoms of anorexia, dipsnoea, cough with serous to mucopurulent exudation. Pulmo showed grayish hepatization on dorsocranial, multifocal hemorrhagic and congestion. Histopathological changes found fibrinous bronchopneumonia and catharrhal bronchopneumonia.

Keywords: *Pasteurella multocida*, bronchopneumonia, pigs

PENDAHULUAN

Kejadian penyakit menular yang cukup sering ditemukan pada peternakan babi merupakan salah satu kendala utama yang sering mengakibatkan kerugian besar dalam tata laksana. Salah satu diantara penyakit menular tersebut adalah pasteurellosis yang disebabkan oleh infeksi bakteri *Pasteurella multocida* (Cameron, 2000). Menurut Kyriazakis and Whittemore (2006), kondisi yang berkaitan dengan keadaan lingkungan yang berdebu dan kepadatan populasi yang sangat tinggi merupakan kondisi yang dapat meningkatkan angka kejadian penyakit. Hewan terinfeksi akan menunjukkan adanya leleran hidung,

kesulitan respirasi, penurunan nafsu makan, kehilangan efisiensi konversi pakan dan penurunan angka pertumbuhan.

Sebagian besar masalah yang berkaitan dengan pengurangan resiko penyakit tidak lagi berkaitan dengan infeksi organisme tunggal, tetapi merupakan kombinasi dari beberapa organisme (Kiriakakis and Whittemore, 2006). Adanya kombinasi dari beberapa organisme ini menyebabkan seringkali terjadinya kemiripan dalam hal gejala klinis yang teramati (Davis *et al.*, 2003). *P. multocida* merupakan organisme penting yang menyebabkan

bronchopneumonia pada sapi, kambing dan babi (Frank, 1989), dan haemorrhagic septicaemia pada sapi dan kerbau di daerah Asia dan Afrika (Carter and de Alwis, 1989). Prevalensi pneumonia pasteurellosis pada babi hasil pembedahan berkisar antara 30-80% (Taylor, 1991). Serotipe dan patotipe spesifik dari *P. multocida* memiliki peran penting dalam banyak penyakit respirasi pada ternak babi yang berkaitan dengan pneumonia, atropic rhinitis, dan atau infeksi mikoplasma (Backstrom *et al.*, 1998; Davies *et al.*, 2003; Pijoan *et al.*, 1983), juga dikaitkan dengan pasteurellosis septikemia akut pada babi (Gamage *et al.*, 1995; Townsend *et al.*, 1998).

Wabah pasteurellosis babi disebabkan oleh serotype B:2 telah menunjukkan bahwa babi tidak hanya berfungsi sebagai reservoir untuk *P. multocida* namun juga dapat menularkan penyakit ke sapi dan kerbau (Verma, 1988). Meskipun penentuan jenis *P. multocida* yang berasal dari kasus bronchopneumonia pada babi telah banyak dilakukan dengan berbagai metode, akan tetapi hubungan antara isolat dan proses patologik pada kasus tersebut belum banyak dilaporkan (Jamaludin *et al.*, 2005).

Pasteurella sp. merupakan organisme non motil, berbentuk batang atau cocobacillus berukuran panjang 0,15-1,25 μm , dikelilingi kapsul dan memiliki karakteristik pewarnaan pada kedua kutubnya (bipolar), biasanya terlihat tunggal dan menjadi pleomorfik setelah pasase pada kultur (Losos, 1986). Bakteri ini tergolong kelompok Gram negatif, dan merupakan bakteri anaerob dengan kemampuan oksidasi dan sebagian besar di antaranya menunjukkan reaksi katalase positif (Seifert, 1996).

Menurut Merchant (1950), berdasarkan kemampuannya dalam memfermentasi silosa, arabinosa dan dulcitol, *P. multocida* dapat dikelompokkan ke dalam 2 grup, yaitu grup I yang mampu memfermentasi arabinosa dan dulcitol namun tidak dapat memfermentasi silosa, dan grup II mampu memfermentasi silosa namun tidak dapat memfermentasi arabinosa dan dulcitol. Carter (1970) menambahkan beberapa strain *P. multocida* dapat memproduksi sedikit asam dalam sorbitol, gliserol dan fruktosa. *Pasteurella* mampu memproduksi indol, katalase dan NH_3 ; mereduksi nitrat menjadi nitrit, mereduksi metilen biru, tidak memproduksi metal asetat karbinol dan menunjukkan hasil negatif pada uji methyl red; tidak berubah pada media litmus milk atau mencairkan gelatin dan tidak memproduksi H_2S . *Pasteurella multocida* juga mampu memfermentasi sukrosa dan tidak dapat tumbuh pada media McConkey

. Lesi yang khas dari bronchopneumonia adalah pembengkakan pada daerah cranioventral pulmo, konsolidasi/hepatisasi kelabu, dan warna kemerahan yang berbatas jelas dengan bagian pulmo normal. Pleuritis fibrinosa juga seringkali teramati, yang membedakannya dengan eksudat serofibrinosa pada infeksi *Actinobacillus pleuropneumoniae* (Caswell and Williams, 2007).

Kasus pasteurellosis yang cukup sering terjadi di daerah DIY memerlukan penanganan yang tepat dan akurat. Isolasi dan identifikasi dengan metode konvensional memerlukan waktu yang relatif lebih lama dan tingkat akurasi yang lebih rendah. Oleh karena itu teknik identifikasi yang akurat dan cukup cepat sangat diperlukan.

MATERI DAN METODE

Materi

Sampel isolat *P. multocida* yang digunakan dalam penelitian ini berasal dari babi (*Sus scrofa*) dengan kisaran umur 3-8 bulan dengan gejala klinis gangguan respirasi yang mencari berupa kesulitan bernapas disertai dengan eksudasi nasal mukopurulen. Sampel babi berasal dari Kabupaten Sleman dan Kabupaten Bantul, Provinsi Daerah Istimewa Yogyakarta. Sampel pulmo diperoleh dari hasil nekropsis dengan seperangkat peralatan euthanasia dan peralatan nekropsis. Peralatan dan bahan yang digunakan untuk uji biokimia terdiri dari media Plat Agar Darah (PAD), larutan H₂O₂, kertas oksidase, media Breel Green Agar (BGA), Triple Sugar Iron (TSI), IMViC (media pepton, media Methyl Red-Voges Proskauer dan media citrate), urease, agar semi solid, dan media gula-gula (glukosa, fruktosa dan sukrosa). Bahan dan alat yang akan digunakan untuk pembuatan preparat histopatologi antara lain formalin 10%, alkohol 95%, alkohol 80%, alkohol 70%, xylol, akuades, parafin, cassette, mikrotom, objek glass, deck glass, larutan Mayers Hematoksin, larutan Eosin, dan mikroskop.

Metode

Sampel babi diambil dari peternakan yang terdapat di kabupaten Sleman dan Kabupaten Bantul, Propinsi

DIY. Babi yang diambil adalah yang menunjukkan gejala respirasi, seperti kesulitan bernapas, adanya eksudat mukopurulen dari hidung, dan variasi umur antara 3-8 bulan. Babi dieuthanasia dan dilakukan prosedur nekropsis, kemudian dilakukan pemeriksaan makroskopik, khususnya pada saluran respirasi. Selanjutnya sampel pulmo yang menunjukkan lesi hepatisasi kelabu difiksasi dengan formalin 10% untuk pemeriksaan histopatologi.

Sampel untuk pembuatan preparat histopatologi berasal dari bagian pulmo yang menunjukkan lesi berupa hepatisasi kelabu. Sampel pulmo difiksasi dalam larutan formalin 10%, pembuatan sediaan histopatologi dilanjutkan dengan proses pewarnaan dengan metode Hematoksin dan Eosin.

Pemeriksaan mikrobiologi dilakukan isolasi dari lesi mencari pulmo pada media agar darah (PAD). Koloni yang dicurigai diwarnai dengan teknik Gram, dilanjutkan dengan uji oksidase-katalase dan urease pada media agar miring, uji Triple Sugar Iron (TSI), uji IMViC (pepton, methyl red, voges proskauer dan citrate) serta kemampuan fermentasi terhadap beberapa jenis karbohidrat (glukosa, laktosa dan fruktosa) atau uji biokimia (Quinn *et al.*, 2003; MacFaddin, 1980).

HASIL DAN PEMBAHASAN

Pemeriksaan gejala klinis dilakukan terhadap 6 (enam) ekor babi yang memperlihatkan gejala klinis gangguan respirasi yang diduga akibat infeksi bakteri. Babi yang diduga terinfeksi *P. multocida* seluruhnya (Tabel 1)

menunjukkan gejala dyspnoea dan batuk (Gambar 1A) serta anoreksia (Gambar 1B), sedangkan beberapa ekor babi menunjukkan eksudasi serous yang berasal dari hidung dan mulut (Gambar 1C). Hal ini sesuai dengan

pernyataan

Pijoan (2006) bahwa gejala klinis yang disebabkan infeksi *P. multocida* biasanya tidak teramati hingga umur 4-12 minggu, tetapi bersin dan batuk pada anak babi adalah gejala awal yang sering teramati

selama masa pertumbuhan dan berlanjut hingga terbentuknya eksudasi serous hingga mukopurulen dari saluran pernapasan.



Gambar 1. Babi yang menunjukkan gangguan respirasi yang diduga disebabkan oleh infeksi *P. multocida*: (A) babi menunjukkan gejala klinis batuk dan *dyspnoea*; (B) kelemahan, kurus dan anoreksia; (C) eksudat serous dari hidung

Selanjutnya Ross (2007) menyatakan bahwa walaupun lesi akibat infeksi *P. multocida* tidak patognomonik, akan tetapi sejarah penyakit, analisis histopatologi dan isolasi mikroorganisme dapat dijadikan pendukung untuk peneguhan diagnosis.

Batuk dan *dyspnoea* yang dijumpai pada sampel babi dapat dijadikan indikasi adanya infeksi. Sesuai dengan yang dikemukakan Radostits *et al.* (2006) batuk merupakan indikasi adanya gangguan respirasi primer ataupun sekunder, dan sering terlihat merupakan awal dari penyakit respirasi. *Dyspnoea* yang terlihat berkaitan dengan adanya proses peradangan, edema dan kongesti.

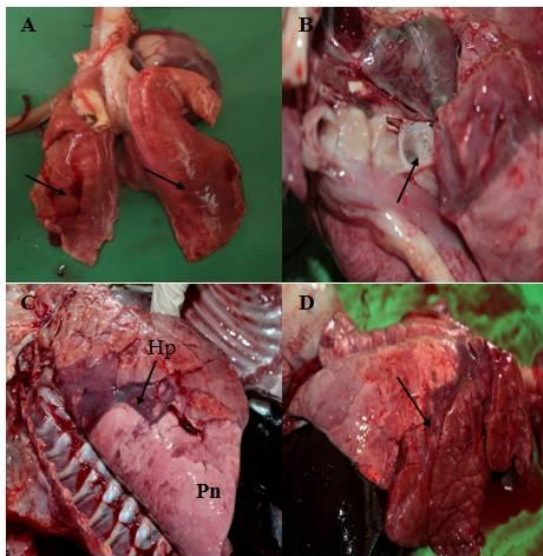
Pijoan (2007) dan Radostits *et al.* (2000; 2006) menyatakan pasteurellosis pneumonia merupakan penyebab yang umum pada kasus bronchopneumonia akut pada babi usia grower hingga finisher.

Hewan yang terinfeksi *P. multocida* menunjukkan penurunan nafsu makan, demam, dan anoreksia disertai gangguan respirasi berupa respirasi dalam dan cepat berkaitan dengan eksudasi profus-mukopurulen yang berasal dari hidung (Dungworth, 1993; Lopez, 2001).

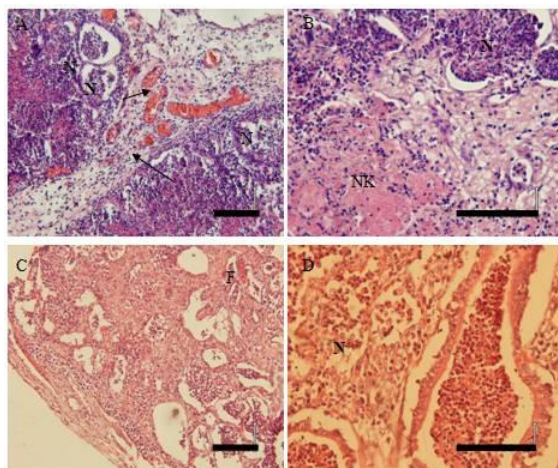
Pemeriksaan makroskopik menunjukkan bahwa semua sampel menunjukkan berbagai variasi bentuk lesi pada pulmo yang dapat dikaitkan dengan

adanya infeksi *P. multocida*. Sampel pulmo menunjukkan warna lesi bervariasi antara warna pink hingga merah gelap akibat kongesti dan hemoragi (Gambar 2A). Eksudat bersifat seromukus teramati memenuhi lumen bronchus dan bronchioles (Gambar 2B). Lesi menciri

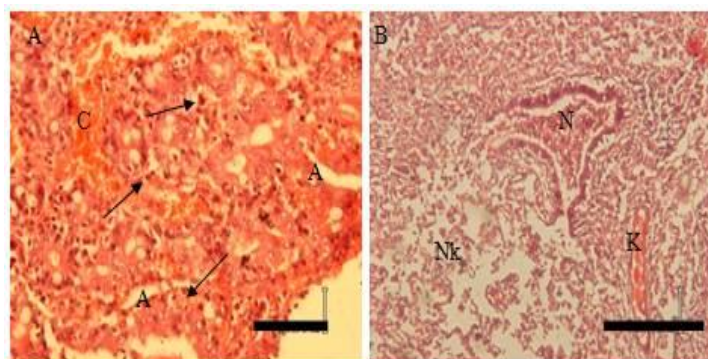
bronchopneumonia juga teramati, ditandai dengan konsolidasi anteroventral pulmo dan hepatisasi kelabu dengan garis batas yang jelas antara daerah lesi dan bagian pulmo normal (Gambar 2C dan 2D).



Gambar 2. Lesi patologi anatomi bronchopneumonia akibat *Pasteurellosis* dengan lesi menciri berupa: (A) lobus pulmo berwarna merah gelap, menunjukkan hemoragi multifokal dan kongesti; (B) akumulasi eksudat seromukus di dalam lumen bronchus; ((C dan D) batas konsolidasi (↑) dan hepatisasi kelabu (Hp) daerah dorsocranial dengan bagian pulmo normal (Pn).



Gambar 3. (A). *Bronchopneumonia* dengan infiltrasi neutrofil proliferasi dan kongesti jaringan ikat fibrous inter alveolar,
 (B,C) *Bronchopneumonia* fibrinosa ditandai infiltrasi neutrofil (N), nekrosis kagulasi (NK), akumulasi fibrin (F),
 (D) *Bronchopneumonia* dengan nekrosis dan infiltrasi neutrofil (↑) dalam lumen alveoli. Skala bar 50 μm.



Gambar 4. (A). *Bronchiolitis akut* dengan kongesti (C), infiltrasi sel neutrofil (N) ke dalam lumen alveoli dan *syncytial giant cell* (↑) pada epitel alveoli, edema dan atelektasis (A),
 (B). *Bronchopneumonia* nekrotikan kataralis dengan nekrosis (Nk) epitel alveolar, disertai kongesti (K) dan infiltrasi neutrofil (N). Skala bar 50 μm.

Perubahan warna sampel yang menunjukkan adanya bronchopneumonia sesuai dengan pernyataan Radostits *et al.* (2006) bahwa pada pemeriksaan post mortem terdapat edema, hemoragi dan kongesti terutama terlihat pada permukaan serosa. Selanjutnya Van Dijk *et al.* (2007) menyatakan bahwa edema pulmonalis berkaitan dengan kongesti pasif akibat kerusakan kapiler endotel alveoli dan pneumocyt. Edema yang terjadi juga berhubungan erat dengan respon peradangan saluran respirasi sebelah bawah. Menurut Straw *et al.* (2006) lesi pada pulmo yang berkaitan dengan infeksi sekunder menunjukkan perubahan warna menjadi kelabu dan konsistensi lebih keras berkaitan dengan pembentukan jaringan fibrous.

Berdasarkan hasil pemeriksaan histopatologi terhadap pulmo terlihat

sebagian besar sampel umumnya menunjukkan adanya nekrosis yang terjadi pada daerah bronchus, bronchioles, dan alveoli. Terlihat juga adanya infiltrasi sel polimorfonuklear (neutrofil), makrofag dan akumulasi eksudat fibrin ke dalam lumen alveoli. Perubahan mikroskopik sampel pulmo menunjukkan *bronchopneumonia* (Gambar 3A dan 3D) yang menciri dengan proliferasi dan kongesti jaringan ikat fibrous inter alveolar.

Bronchopneumonia fibrinosa dengan infiltrasi neutrofil dan makrofag dapat dilihat pada Gambar 3B dan 3C, terlihat akumulasi eksudat fibrin di dalam lumen alveoli, nekrosis koagulasi dan penebalan septa akibat hiperplasia jaringan ikat fibrous inter alveolar. Hal ini sesuai dengan pernyataan Pijoan *et al.* (1983), perubahan histopatologi pulmo

pada infeksi *P. multocida* menunjukkan *bronchopneumonia* eksudatif, dengan hiperplasia epitel alveoli dan infiltrasi neutrofil di daerah radang.

Pada Gambar 4A menunjukkan *bronchiolitis* akut ditandai dengan kongesti dan atelektasis akibat hiperplasia jaringan ikat inter alveolar. Perubahan gambaran pulmo yang terlihat pada Gambar 4B merupakan *bronchopneumonia* nekrotikan kataralis dengan nekrosis epitel alveolar, disertai kongesti dan infiltrasi neutrofil.

Perubahan ini sesuai dengan yang dinyatakan beberapa peneliti yang menyatakan lesi yang berhubungan dengan *P. multocida* menciri dengan adanya proses eksudasi ke dalam *bronchi* and *bronchiolus*, serta nekrosis jaringan pulmo (Mackie *et al.*, 1992, Cameron *et al.*, 1996; Pijoan, 2006; Pors *et al.*, 2011). Selanjutnya Kumar *et al.* (2007) menyatakan bahwa edema pulmonum, kongesti dan hemoragi dengan eksudasi yang menutup *bronchus* dan *bronchiolus* seringkali terjadi. *Pasteurella multocida* menyebabkan pneumonia pada babi menciri dengan *bronchopneumonia* fibrinosa (*pleuropneumonia*) daerah *cranioventral* pulmo, yang berkaitan dengan manajemen pemeliharaan yang jelek, seperti ventilasi yang buruk dan tingginya kadar amoniak dalam udara (Lopez, 2001).

Isolasi dan identifikasi bakteri yang berasal dari sampel pulmo menunjukkan 4 sampel positif terisolasi *P. multocida* dan 2 sampel negatif *P. multocida*. Hasil pemeriksaan mikrobiologi dari isolat bakteri dirangkum dalam Tabel 4,

menunjukkan bakteri dapat tumbuh pada media agar darah, bentuk koloni sirkuler, konveks dan non hemolitik. Metode pewarnaan Gram tampak bakteri tergolong Gram negatif dengan morfologi koloni *coccobacillus bipolar*. Bakteri tidak mampu tumbuh pada media MCA, mampu tumbuh pada media TSIA. Uji katalase positif (+), uji oksidase negatif (-), uji urease negatif (-) dan uji indol positif (+). Hasil uji MR/VP negatif (-) dan uji sitrat negatif (-). Uji biokimia untuk mengetahui kemampuan fermentasi laktosa negatif (-), sukrosa positif (+), maltosa negatif (-) dan glukosa positif (+).

Menurut Quinn *et al.* (2003) *P. multocida* merupakan bakteri Gram negatif dengan kemampuan tumbuh pada media yang diperkaya dengan darah atau serum, tidak toleran terhadap kandungan garam empedu yang terdapat di dalam media MCA, berbentuk batang atau coccobacilli dan tidak memiliki kemampuan menghemolisis agar darah, tidak memiliki aktivitas enzim katalase dan urease, tetapi memiliki enzim sitokrom C-oksidase. Selanjutnya MacFaddin (1980) menyatakan *P. multocida* hanya mampu memfermentasi glukosa dan sukrosa, tidak memfermentasi laktosa dan maltosa, dan tidak memproduksi H₂S, dan tidak mampu menggunakan sitrat sebagai sumber energi. Oleh karena itu, dari hasil identifikasi dan uji biokimiawi dapat disimpulkan bahwa bakteri yang terisolasi dari sampel adalah benar *P. multocida*.

Tabel 4. Hasil isolasi dan identifikasi sampel pulmo yang diduga terinfeksi *P. multocida*

Jenis Uji	Kode Babi				Standar*
	1	2	3	4	
PAD	Koloni sirkuler, konveks, non hemolitik	Koloni sirkuler, konveks, non hemolitik	Koloni sirkuler, konveks, non hemolitik	Koloni sirkuler, konveks, non hemolitik	Koloni sirkuler, konveks, non hemolitik
Pewarnaan Gram	Gram negatif, <i>coccobacillus</i> bipolar	Gram negatif, <i>coccobacillus</i> bipolar	Gram negatif, <i>coccobacillus</i> bipolar	Gram negatif, <i>coccobacillus</i> bipolar	Gram negatif, morfologi <i>coccobacillus</i> bipolar
MCA	-	-	-	-	Bakteri tidak tumbuh
Uji Katalase	+	+	+	+	+
Uji Oksidase	-	-	-	-	-
TSIA	+	+	+	+	Bakteri mampu fermentasi glukosa
Uji Urease	-	-	-	-	-
Uji Indol	+	+	+	+	+
Uji MR/VP	-/-	-/-	-/-	-/-	Tidak produksi asam dari fermentasi glukosa
Uji sitrat	-	-	-	-	Tidak mampu menggunakan sitrat sebagai sumber energi
Fermentasi Karbohidrat :					
Laktosa	-	-	-	-	-
Sukrosa	+	+	+	+	+
Maltosa	-	-	-	-	-
Glukosa	+	+	+	+	+
Kesimpulan	PM	PM	PM	PM	

Keterangan : PM : positif *P. multocida*;

* : dimodifikasi dari Quinn *et al.*(2003) dan MacFaddin (1980)

SIMPULAN

Bronchopneumonia akibat Pasteurellosis pada babi di DIY

menunjukkan gejala klinis anoreksia, dyspnoea, batuk dan eksudasi serous hingga mukopurulen, dengan perubahan patologi anatomi pulmo berupa lesi hepatitis kelabu dorsocranial, hemoragi multifokal dan kongesti, dan perubahan histopatologi ditemukan bronchopneumonia fibrinosa dan bronchopneumonia catharrhalis. *Pasteurella multocida*

merupakan salah satu penyebab gangguan respirasi atau bronchopneumonia pada babi di DIY. Perlu penelitian lanjutan spesies *P. multocida* asal spesies ternak dan biogeografi yang berbeda, khususnya di wilayah pulau Jawa, untuk menentukan hubungan kekerabatan dan kemungkinan transmisi dari bakteri tersebut.

DAFTAR PUSTAKA

- Anonim, 1957. Manual of Histologic and Special Staining Technics, Armed Forces Institute of Pathology, General Pathology Laboratory, Walter Reed Medical Center, Washington D. C. p. 255.
- Backstrom, L. R., Brim, T. A., and Collins, M. T. 1988. Development of turbinate lesions and nasal colonization of *Bordetella bronchi septica* and *Pasteurella multocida* during long term exposure of healthy pigs affected by atrophic rhinitis. *Can. J. Vet. Res.* 52:23–29.
- Bain, R.V.S., De Alwis, M.C.L., Carter, G.R., Gupta, B.K., 1982. Haemorrhagic septicaemia: Food and Agriculture Organization of the United Nations.
- Cameron, R. D. A., 2000. A Review of the industrialization of pig production worldwide with particular reference to the asian region. Animal health and Area-wide Integration. Brisbane, Australia. Pp.22-37.
- Cameron, R.D., O'Boyle, D., Frost A.J., Gordon A.N., and Fegan, N., 1996. An outbreak of haemorrhagic septicaemia associated with *Pasteurella multocida* subsp gallicida in large pig herd. *Aust. Vet. J.*,73:27–29.
- Carter, G. R. 1970. Outline of Veterinary Bacteriology and Micology. 1st Ed. Lucas Brother 909 Lowry States, Columbia Hall. Pp. 40-51.
- Carter, G.R. dan Wise, D.J., 2004. Essentials of Veterinary Bacteriology and Mycology. 6th Ed. Iowa State Press. Ames, Iowa, Pp. 149-151.
- Carter, G. R. & de Alwis, M. C. L. 1989. Haemorrhagic septicaemia. In *Pasteurella and Pasteurellosis*. C. F. Adlam & J. M. Rutter. (Ed.) Academic Press London. Pp. 131–160.
- Caswell, J.L. and Williams, K.J., 2007. Respiratory system. In: Jubb, Kennedy, and Palmer's Pathology of Domestic Animals, Elseviers Saunders, Chicago. Pp. 589-593; 1406.
- Davies, R. L., MacCorquodale, R., Baillie, S. and Caffrey B., 2003. Characterization and comparison of *Pasteurella multocida* strains associated with porcine pneumonia and atrophic rhinitis. *J. Med. Microbiol.* 52:59–67.
- Dungworth, D. L., 1993. The Respiratory System. In: Pathology of Domestic Animals, Jubb, K.V.F., Kennedy, P. C., and Nisbet, N., (Editors), 4th Edition, Volume 2, 163

- Academic Press Inc., San Diego, California, Pp. 634-637.
- Gamage, L.N.A., Wijewardana, T.G., Bastiansz, H.L.G., Vipulasiri, A.A., 1995. An outbreak of acute pasteurellosis in swine caused by serotype B:2 in Sri Lanka. *S.L. Vet. J.*, 42:15-19.
- Jamaludin, R., Blackall, P.J., Hansen, M.F., Humphrey, S., Styles, M., 2005. Phenotypic and genotypic characterisation of *Pasteurella multocida* isolated from pigs at slaughter in New Zealand. *N. Z. Vet. J.* 53:203-20.
- Kyrizakis, I., and Whittemore, C. T., 2006. Whittemore's Science and practice of pig production, 3rd Ed., Blackwell Publishing, Victoria, Pp.291-303.
- Kumar, H., Mahajan, V., Sharma, S., Alka, Singh R., Arora, A. K., Banga, H. S., Verma, S., Kaur, K., Kaur, P., Meenakshi, Sandhu, K. S., 2007. Concurrent pasteurellosis and classical swine fever in Indian pigs. *Journal of Swine Health and Production.* 15(5):279-283.
- Losos, G. J. 1986. Infectious Tropical Disease of Domesticated Animals, Bath Press. Great Britain. Pp. 718-739.
- Lopez, A. 2001. Respiratory System, Thoracic Cavity and Pleura. In: Thomson's Special Veterinary Pathology, 3rd Ed. McGavin, M. D., Carlton W. W. & Zachary, J., (Eds.), Mosby-Year Book Inc., Pp. 125-195.
- MacFaddin, J. F. 1980. Biochemical Tests for Identification of Medical Bacteria, 2nd ed. The Williams & Wilkins Co., Baltimore. p. 527
- Merchant, I. A. 1950. Veterinary Bacteriology and Virology. 4th Edition. Iowa State College Press, Ames, Iowa. Pp. 368-369, 428, 431, 434.
- Pijoan, C., Morrison, R. B., and Hilley, H. D.. 1983. Serotyping of *Pasteurella multocida* isolated from swine lungs collected at slaughter. *J. Clin. Microbiol.* 17:1074-1076.
- Pijoan, C., 2006. Pneumonic pasteurellosis. In: Diseases of Swine, 9th ed. (Eds.) Straw B. et al. Ames, IA: Iowa State University Press. Blackwell Publishing Australia. Pp. 719-725.
- Pors, S. E., Hansen M. S. , Bisgaard, M., , Jensen, H. E. , 2011. Occurrence and associated lesions of *Pasteurella multocida* in porcine bronchopneumonia. *Vet. Microbiol.* 150 (1-2):160-166.
- Quinn, P.J., Markey, B.K., Leonard, F. C., Hartigan, P., Fanning, S., Fitzpatrick, E.S., 2003. Veterinary Microbiology and Microbial Disease. 2nd Ed. John Wiley & Sons, Iowa. Pp. 137-143.
- Radostits, M., Gay, C.C., Hinchcliff K. W., P. D. Constable. 2006. Veterinary Medicine: A Textbook of the Diseases of Cattle, Horses, Sheep, Pigs and Goats. 10th ed. Saunders-Elsevier. London. Pp. 950-952.
- Radostits, O. M., Gay, C. C., Blood, D. C., and Hinchcliff, K. W. 2000. Veterinary Medicine: A Textbook of Diseases of Cattle, Sheep, Pigs, Goats and Horses, 9th ed., W.B. Saunders. Pp. 921-945.
- Roberts, E. D., Switzer, W.P. and L'Ecuyer, C., 1962. Influence of *Pasteurella multocida* and *Mycoplasma hyorhinis* (PPL0) on the histopathology of field case of swine pneumonia. *Cornell Vet.*, 52:306-327.

- Seifert, H. S. H. 1996. Tropical Animal Health. Kluwer Academic Press, Netherland. Pp. 373-378.
- Straw, B.E, Zimmerman, J.J, D'allaire S., Taylor, D.J., 2006. Disease of Swine. Blackwell publishing. Iowa, Pp.577-602.
- Townsend, K.M., O'Boyle, D., Phan, T.T., Hanh, T.X., Wijewardana, T.G., Wilkie, I., Trung, N.T., Frost, A.J., 1998. Acute septicaemic pasteurellosis in Vietnamese pigs. *Vet. Microbiol.* 63:205-215.
- van Dijk, J.E., Gruys, E., and Mouwen, J.M.V.M., 2007. Color Atlas of Veterinary Pathology. 2nd ed. Saunders Elsevier-Spain. Pp. 27-38.