

STUDI KASUS : PROFIL SEL DARAH MERAH ANJING YANG TERINFEKSI *BABESIA SP.*

(Case Report : Red Blood Cell Profile in Dog Infected by *Babesia sp.*)

Yanse Yane Rumlaklak, Jois Moriani Jacob, Aven Bernard Oematan
Program Studi Kesehatan Hewan, Politeknik Pertanian Negeri Kupang
Jalan Prof Dr Herman Johannes, Kel. Lasiana, Kec. Kelapa Lima,
P. O. Box. 1152, Kupang 85011
E-mail : yanne.ibh15@gmail.com

ABSTRACT

Babesia sp. is a protozoa that infects dogs through tick bite and can cause babesiosis. The purpose of blood tests in case dogs is to find out the profile of the dog's red blood cells with babesiosis. On clinical examination found many ticks on the dog's body. Dogs show clinical symptoms of dehydration and paleness in the mucosa. Blood collection is done through the anterior antibrachii cephalica vein. Blood is taken and collected in EDTA tubes. Then the examination is done by examining blood parasites, examining erythrocyte values, examining hemoglobin concentration and hematocrit values. Examination of blood parasites was done by making reticulocyte preparations, while examining erythrocyte values, hemoglobin concentration and hematocrit values were performed using a Vet Scan® HM 5TM machine. The results of examination of reticulocyte preparations showed the existence of *Babesia sp* infestations with a presentation of 0.68%. Erythrocyte values, hemoglobin concentration and hematocrit values were $3.52 \times 10^6 // \mu\text{L}$, 6.90 g / dL and 23.81%. Based on history, physical examination, clinical and laboratory examination, it can be concluded that the Beagle dog named Loh has microcytic hypochromatic anemia.

Keywords : Red Blood Cell, Dog, Babesia sp

PENDAHULUAN

Kesehatan anjing merupakan salah satu hal penting yang perlu mendapat perhatian agar anjing selalu dalam keadaan yang optimal. Banyak penyakit yang seringkali menyerang anjing diantaranya infeksi ektoparasit seperti kutu dan caplak. Investasi kutu dan caplak menyebabkan masuknya protozoa, virus dan riketsia yang dapat menimbulkan penyakit pada anjing. Salah satu protozoa yang sering menginfeksi

anjing melalui gigitan caplak adalah *Babesia sp.*

Babesia sp. merupakan protozoa penyebab babesiosis, yang dapat menginfeksi anjing melalui gigitan caplak. Proses penyebaran babesiosis melalui vektor caplak *Rhipicephalus sanguineus* (*R. sanguineus*). *Babesia sp.* merupakan salah satu parasit intraeritrositik yang dapat menyebabkan rusaknya eritrosit, dan parasit ini berbentuk menyerupai buah pear (Taylor

et al. 2015). Faktor kerusakan eritrosit inilah yang penting dalam babesiosis, yang menimbulkan gejala seperti hemoglobinemia, hemoglobinuria dan *jaundice* (Marlina 2013).

Babesiosis dapat menimbulkan perubahan pada profil sel darah merah (eritrosit) anjing. Hal ini disebabkan darah merupakan bagian tubuh yang berbentuk cairan dan memegang peranan penting dalam proses fisiologis dan patologis, yang bilamana terjadi gangguan fisiologis dan patologis pada anjing dapat menyebabkan perubahan

pada nilai hematologi. Oleh karena itu, seringkali pemeriksaan hematologi dapat dijadikan *screening test* untuk menilai kesehatan hewan secara umum, kemampuan tubuh melawan infeksi dalam evaluasi status fisiologis hewan dan untuk membantu menegakkan diagnosa suatu penyakit (Jain 1993; Latimer 2011). Parameter hematologi yang diperiksa dalam kasus infeksi *Babesia sp.* adalah Jain 1993; Latimer 2011 jumlah sel darah merah (eritrosit), konsentrasi hemoglobin dan nilai hematokrit.

HASIL DAN PEMBAHASAN

Hasil

Signalemen

Seekor anjing ras *Beagle* jantan berwarna coklat hitam bernama Loh, berumur 6 bulan, berat badan 4 kg.

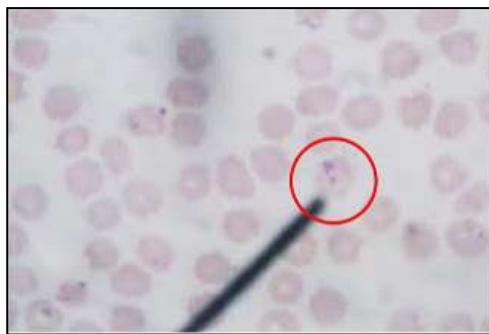Gejala dan Tanda Klinis

Anjing menunjukkan gejala klinis dehidrasi, mukosa pucat, banyak caplak pada kulit anjing. Hasil pemeriksaan fisik diperoleh data berupa temperatur tubuhnya normal $38,4^{\circ}$ C, perpirasinya

35x/menit, banyak caplak yang menempel pada kulit anjing.

Pemeriksaan Parasit Darah

Pemeriksaan parasit darah menggunakan preparat retikulosit, kemudian menggunakan rumus perhitungan yang sama dengan penghitungan total retikulosit. Hasil yang diperoleh diamati bahwa parasit darah yang ditemukan adalah babesiosis dan presentasi sebesar 0.68%.



Gambar 1. *Babesia sp* dalam sel darah merah anjing (lingkaran merah). Pewarnaan Giemsa. Perbesaran 100x.

Pemeriksaan Nilai Eritrosit, Konsentrasi Hemoglobin dan Nilai Hematokrit

Pemeriksaan nilai eritrosit, konsentrasi hemoglobin dan nilai

hematokrit anjing Loh dilakukan menggunakan mesin Vet Scan[®] HM 5[™]. Hasil pemeriksaan seperti pada Tabel 1.

Tabel 1. Hasil Pemeriksaan Nilai Eritrosit, Konsentrasi Hemoglobin dan Nilai Hematokrit Anjing Loh

Parameter	Hasil	Nilai Nomal	Satuan
RBC	3.52	5.5-8.5*	10⁶/μL
Hemoglobin	6.90	12-18*	g/dl
Hematokrit	23.81	37-55*	%

* Latimer, 2011

Pembahasan

Hasil pengamatan preparat ulas darah ditemukan protozoa *Babesia sp* dengan presentasi 0.68%. Tingkatan parasitemia kasus ini adalah tingkat pertama atau tingkat ringan (*mild reaction*) karena tingkat presentasi parasitemia dibawah 1%. Kasus ini memiliki derajat infeksi ringan karena infeksi yang terjadi adalah infeksi tunggal. Tingkat keparahan infeksi akan bertambah presentasinya bila terdapat kombinasi dengan infeksi parasit darah lainnya (Weiss dan Wardrop 2010).

Jumlah Eritrosit

Nilai eritrosit anjing Loh adalah $3.52 \times 10^6 / \mu\text{L}$. Nilai ini mengalami penurunan yang cukup banyak dari nilai normalnya $5.5-8.5 \times 10^6 / \mu\text{L}$ (Latimer 2011, Foster *et al.*, 2007). Rendahnya nilai eritrosit ini memunculkan dugaan terjadi anemia. Anemia merupakan kondisi dimana terjadi kekurangan eritrosit, rendahnya konsentrasi hemoglobin ataupun keduanya (Reece, 2006). Latimer (2011) menerangkan bahwa penyebab umum dari anemia antara lain perdarahan, hemolysis, berkurangnya pembentukan darah, aplasia Latimer 2011, Foster *et al.*, 2007 sumsum tulang, defisiensi zat besi, defisiensi zat tembaga maupun kekurangan beberapa faktor pembentuk darah. Pada kasus ini, anjing Loh

mengalami defisiensi zat besi, yang dimana zat besi berperan penting dalam proses pematangan eritrosit. Penyebab lain dari rendahnya eritrosit pada Anjing Loh adalah infestasi parasit kronik yaitu caplak. Hal ini bisa menyebabkan terjadi anemia atau penurunan jumlah sel darah merah pada anjing kasus karena caplak merupakan ektoparasit yang menghisap darah.

Hemolisis eritrosit akibat infeksi *Babesia sp* dapat menyebabkan anemia (Harvey 2012). Dalam kondisi ini, sumsum tulang merespon dengan meningkatkan retikulosit yang akan dilepaskan dalam peredaran darah. Peningkatan retikulosit dalam sirkulasi darah mengindikasikan adanya proses hemolisis (Sibuea *et al.* 2009). Hemolisis yang disebabkan oleh *Babesia sp* adalah hemolisis intravascular, hemolisis ekstravaskular dan hemolisis yang diperantarai oleh kekebalan. Hemolisis intravaskular terjadi karena eritrosit mengalami kerusakan (lisis) di dalam sistem sirkulasi. Kerusakan terjadi saat *Babesia sp.* keluar dari dalam eritrosit setelah melakukan pembelahan, yaitu dalam bentuk merozoit. Hemolisis ekstravaskular terjadi karena eritrosit yang terinfeksi *Babesia sp.* keluar dari sistem sirkulasi akibat kebocoran pembuluh darah yang disebabkan oleh turunnya jumlah trombosit. Hemolisis

yang diperantarai oleh kekebalan terjadi karena eritrosit yang mengandung *Babesia* sp. difagosit oleh makrofag (Weis dan Wardrop 2010).

Konsentrasi Hemoglobin

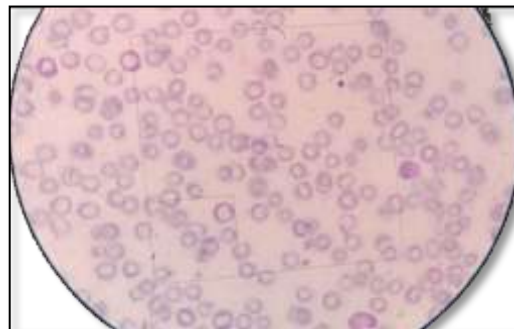
Hemoglobin anjing Loh juga mengalami penurunan dari nilai normalnya 12-18 g/dL yaitu 6.90 g/dL. Penurunan konsentrasi hemoglobin diakibatkan oleh akumulasi eritrosit yang rendah. Kondisi ini disebabkan karena infestasi *Babesia* sp pada anjing yang menyebabkan menurunnya konsentrasi hemoglobin, yang dimana fungsi hemoglobin adalah mengangkut oksigen dan memberikan warna merah pada eritrosit. Hal ini yang memicu terjadinya anemia (Meyer dan Harvey 2004; Rachied *et al.*2014). Faktor lain yang mempengaruhi hemoglobin adalah nutrisi, ras, umur, musim, waktu pengambilan sampel, antikoagulan yang dipakai dalam penelitian (Mbassa dan Poulsen 1993) dan faktor kegembiraan (tidak stress) (Swenson and Reece 1993).

Nilai Hematokrit

Presentasi nilai hematokrit anjing Loh mengalami penurunan sebesar 23.81%. Kadar hematokrit normal pada anjing 37-55%. Faktor-faktor yang mempengaruhi nilai hematokrit adalah jumlah eritrosit,

jenis kelamin, ras, umur dan keadaan patologis (Triakoso dan Putri 2012).

Pemeriksaan preparat ulas juga dilakukan dengan tujuan untuk mengetahui keadaan sel-sel darah merah dalam hal ukuran, bentuk dan warna. Berdasarkan Gambar 2 dibawah menunjukkan bahwa eritrosit anjing Loh berbentuk hipokromasia mikrositosis dan warna hipokromik (merah keputatan). Hasil indeks *mean corpuscular volume* (MCV)/ volume rata-rata eritrosit Loh pada pemeriksaan darah lengkap normal yaitu 68 fl. Warna eritrosit Loh dalam pengamatan menunjukkan warna merah pucat (hipokromik). Hal ini sesuai dengan hasil indeks *mean corpuscular haemoglobin concentration* (MCHC) 29.10 g/dl (indeks normalnya 31-34 g/dl) yang menunjukkan penurunan hemoglobin relatif lebih banyak, tetapi konsentrasi hemoglobin per satuan volume tidak berkurang sehingga tidak sebanding dengan isi hemoglobinya. Pada kondisi ini, eritrosit menunjukkan komponen yang tidak lengkap pada hemoglobin (Latimer, 2011, Cunningham, 1997). Latimer, 2011 menambahkan bahwa bentuk eritrosit hipokromasia mikrositosis pada anjing disebabkan anjing kekurangan zat besi akibat kehilangan darah kronis yang disebabkan karena infestasi caplak.



Gambar 2. Eritrosit Anjing Loh, perbesaran 100x
Sumber : Dokumentasi pribadi

KESIMPULAN

Berdasarkan anamnesis, pemeriksaan klinis dan laboratorium maka anjing Loh mengalami anemia hipokromatik mikrositik.

DAFTAR PUSTAKA

- Cunningham JG. 1997. Textbook of Veterinary Physiology. Ed ke-2. Philadelphia USA: W.B.Saunders Company.
- Foster R, Smith M and Nash H. 2007. Complete Blood Count. [Http://peteducation.com](http://peteducation.com). [12 Maret 2018].
- Harvey JW. 2012. Atlas of Veterinary Hematology, Blood and Bone Marrow of Domestic Animals. WB Saunders Company. Philadelphia, Pennsylvania.
- Jain, NC. 1993. Essentials Of Veterinary Hematology. Jon wiley and Sons Ltd. Oxford, United Kingdom.
- Latimer, KS. 2011. Duncan & Prasse's Veterinary Laboratory Medicine Clinical Pathology. Fifth Edition. Jon Wiley and Sons Ltd. Oxford, United Kingdom.
- Maylina L. 2013. Profil Hematologi dan Kimia Darah Anjing yang Terinfeksi Kombinasi *Babesia sp.* dan *Haemobartonella sp.* Kronis. [Tesis]. Institut Pertanian Bogor.
- Mbassa GK, Poulsen JSD. 1993. *Reference Ranges for Hematological Value in Landrace Goats*. Small Rum Res.
- Meyer DJ, Harvey JW. 2004. *Veterinary Laboratory Medicine. Interpretation and diagnosis*. Ed ke-3. Philadhelpia (US): WB Saunders.
- Rachied HGA, Zaahkouk SA, EL-Zawhry EI, Elfeky Kh. 2014. Hematological and biochemical parameters in some bird and mammals. *Journal of Entomology and Zoology*.2(2):153-158.
- Reece WO. 2006. Functional Anatomy and Physiology of Domestic Animals. Ed ke-3. Iowa: Blackwell Publishing.
- Sibuea WH, MM Pangabea, SP Gultom. 2009. *Ilmu Penyakit Dalam*. Jakarta: PT Rineka Cipta.
- Swenson MJ, Reece WO. 1993. Duke's Physiology of Domestic Animals. Ed ke-7. Ithaca USA: Cornell University Press.
- Taylor MA, RL Coop, RL Wall. 2015. *Veterinary Parasitology*. Ed ke-4. New Jersey (US) : Wiley Blackwell.
- Triakoso N, Putri PR. 2012. Perbandingan packed cell volume darah anjing sebelum dan sesudah penyimpanan menggunakan Citrate-phosphate-dextrose. *J Klin Vet*. 1(1): 23-26.
- Weiss DJ, Wardrop KJ. 2010. *Schalm's Veterinary Hematology*. Ed ke-6. Washington (US): A John Wiley & Sons Ltd. Publication