

Jurnal Kajian Veteriner

ISSN : 2356-4113

EISSN : 2528-6021

Vol. 7 No. 1 : 80-84 (2019)

DOI: 10.35508/jkv.v7i1.07

KARAKTERISTIK MORFOLOGI DAN DISTRIBUSI KARBOHIDRAT NETRAL PADA UTERUS KELELAWAR BUAH (*Pteropus vampyrus*) ASAL PULAU TIMOR

(The Anatomy and Neutral Carbohydrate Distribution of The Uterus of Timorese Fruit Bats (Pteropus Vampyrus))

Yulfia N. Selan^{1*}, Filphin A. Amalo¹, Ingrid T. Maha¹, Antin Y. N. Widi², Cynthia D. Gaina², Beatrix Barut³

¹Laboratorium Anatomi, Fisiologi, Farmakologi dan Biokimia Fakultas Kedokteran Hewan Universitas Nusa Cendana

²Laboratorium Klinik, Reproduksi, Patologi dan Nutrisi Fakultas Kedokteran Hewan Universitas Nusa Cendana

³Fakultas Kedokteran Hewan Universitas Nusa Cendana

*Korespondensi e-mail: yulfia.nelly@gmail.com

Pemasukan Artikel : 17 Mei 2019 Direvisi : 17 Mei 2019 Diterima : 7 Juni 2019

Publikasi Daring : 15 Juni 2019

ABSTRACT

Timorese fruit bat (*Pteropus vampyrus*) is the only fly mammalian with its unique behavior which hanging upside down inspite of its pregnancy. This research is aimed to reveal the morphology of the Timorese fruit bats and the distribution of neutral carbohydrate within this organ. Three uterus samples derived from three different Timorese fruit bats were used in the research. Both macroscopical and microscopical examinations using H&E and PAS methods were applied. Macroscopically, Timorese fruit bats showed soft reddish white duplex uterus. Meanwhile microscopically, endometrium consisted of epithelial layer and lamina propria and was the place where simple tubular glands located. The epithelial layer comprised of simple cylindric secretory cells and ciliated cells. Neutral carbohydrate distribution was seen within this epithelial layer. Myometrium was a thick circular smooth muscle layer which consisted of smooth muscle separated by collagen and elastic fibre. Perimetrium was a visceral layer and consisted of mesothelial cells.

Key Words: Timorese fruit bats, Pteropus vampyrus, Uterus, H&E, Periodic Acid Schiff (PAS)

PENDAHULUAN

Kelelawar merupakan salah satu jenis keanekaragaman satwa di Indonesia khususnya di Propinsi Nusa Tenggara Timur. Penyebaran kelelawar di Indonesia meliputi daerah Sumatera, Jawa, Kalimantan, dan

Pulau Timor (Corbet dan Hill, 1992). *Pteropus vampyrus* merupakan kelelawar pemakan buah-buahan, yang termasuk dalam ordo *Chiroptera*, subordo *Megachiroptera* (Suyanto, 2001). Kelelawar memiliki peranan

yang sangat penting bagi kehidupan manusia. Kelelawar pemakan buah dan nektar memainkan peranan penting secara ekologi sebagai penyebar biji dan penyerbuk (Dumont dan Reilly, 2004). Penangkapan kelelawar secara bebas dan konsumsi daging kelelawar sebagai salah satu sumber protein hewani yang cukup tinggi di wilayah Nusa Tenggara Timur dan di beberapa wilayah di Indonesia dapat mengurangi jumlah populasi kelelawar (Soehartono dan Mardiasuti, 2003). Salah satu upaya konservasi yang dapat dilakukan untuk melestarikan kelelawar buah (*Pteropus vampyrus*) adalah dengan mempelajari struktur dasar tentang organ reproduksi betina kelelawar buah (*Pteropus vampyrus*) khususnya pada bagian uterus.

Kelelawar memiliki keunikan tersendiri yaitu dapat bergelantungan dengan posisi kaki mengarah ke atas dan kepala

mengarah ke bawah. Kemampuan kelelawar betina untuk bergelantungan pada saat bunting disesuaikan dengan karakteristik morfologi sistem reproduksi kelelawar betina yaitu uterus yang merupakan tempat perkembangan fetus. Sistem reproduksi hewan betina pada ordo *Chiroptera* memiliki karakteristik yang unik, salah satunya adalah reproduksi asimetri. Saluran reproduksi pada kelelawar menunjukkan adanya keragaman morfologi yang berbeda di antara serumpun spesies kelelawar (Pillai dan Sastry, 2012).

Penelitian ini bertujuan untuk mengetahui karakteristik morfologi dan distribusi karbohidrat netral pada uterus kelelawar buah (*Pteropus vampyrus*) asal pulau Timor. Hasil penelitian dapat bermanfaat untuk melengkapi data-data biologi reproduksi yang dapat digunakan untuk meningkatkan populasi.

METODE PENELITIAN

Hewan uji yang digunakan dalam penelitian ini adalah 3 ekor kelelawar buah (*Pteropus vampyrus*), yang diambil di Kabupaten Timor Tengah Selatan (TTS). Hewan dibius, diperfusi, kemudian diambil organ uterus untuk dilakukan pengamatan

makroskopis. Selanjutnya dilakukan pembedahan sampel dan fiksasi jaringan untuk pembuatan preparat histologi dengan pewarnaan hematoxylin eosin (HE) serta pewarnaan *Periodic Acid Schiff* (PAS).

HASIL DAN PEMBAHASAN

Gambaran makroskopik


Kelelawar buah (*Pteropus vampyrus*) memiliki tipe uterus dupleks. Kornua uterus pada kelelawar buah (*Pteropus vampyrus*) terpisah sampai ke kaudal serviks uterus dan akan kembali menyatu pada vagina serta tidak memiliki korpus uterus (Gambar 1A). Uterus tipe dupleks memiliki dua kornua uteri, tidak

memiliki korpus uteri dan memiliki dua serviks uteri (Okhlama University, 1997).

Uterus kelelawar buah (*Pteropus vampyrus*) bagian sinister memiliki ukuran yang lebih dominan dibandingkan dengan bagian dexter (Gambar 1A). Perbedaan ukuran uterus sinister yang lebih dominan pada kelelawar buah (*Pteropus vampyrus*)

diduga sebagai pengaruh aktivitas fisiologis yakni, tempat perkembangan dan pertumbuhan embrio lebih dominan pada bagian sinister serta kemungkinan dipengaruhi juga oleh hereditas individu kelelawar. Hafez (2000) menyatakan bahwa ada kecenderungan salah satu atau seluruh

bagian organ reproduksi (jantan maupun betina) bagian kiri (bagian kanan jarang ditemukan) mengalami perkembangan yang tidak sempurna (rudimenter) sehingga tampak sangat kecil bahkan tidak ada, diduga sebagai akibat pengaruh lingkungan maupun hereditas individu ternak.



Gambar 1. Gambaran makroskopik organ reproduksi betina tipe dupleks kelelawar buah (*Pteropus vampyrus*) asal Pulau Timor (A), gambaran skematis organ reproduksi betina kelelawar buah (*Pteropus vampyrus*) asal Pulau Timor (B). TF : Tuba Falopii; U : Ovarium; U : Uterus; S : Serviks; V : Vulva.

Gambaran mikroskopik

Struktur histologi uterus kelelawar buah (*Pteropus vampyrus*) memiliki karakteristik struktur dinding uterus yang sama dengan mamalia lain. Uterus terdiri atas tiga lapisan utama yakni endometrium, miometrium dan perimetrium. Lapisan endometrium dilapisi oleh epitel yang membentuk lipatan mukosa longitudinal (Gambar 2). Lapisan ini memiliki peran penting dalam proses perlekatan dan perkembangan embrio (Morel dan Mina, 2008). Bagian lamina propria endometrium merupakan lapisan fungsional memiliki kelenjar tubular simpleks dalam jumlah yang banyak (Gambar 2). Kelenjar ini merupakan kelenjar uterin yang menghasilkan cairan

berupa serum protein dan sejumlah kecil protein spesifik uterus (Hafez dan Hafez, 2000). Kerja dari kelenjar uterin dipengaruhi oleh hormon progesteron dalam siklus estrus (Pineda dan Dooley, 2003; Samuelson, 2007) dan estrogen (Pineda dan Dooley, 2003).

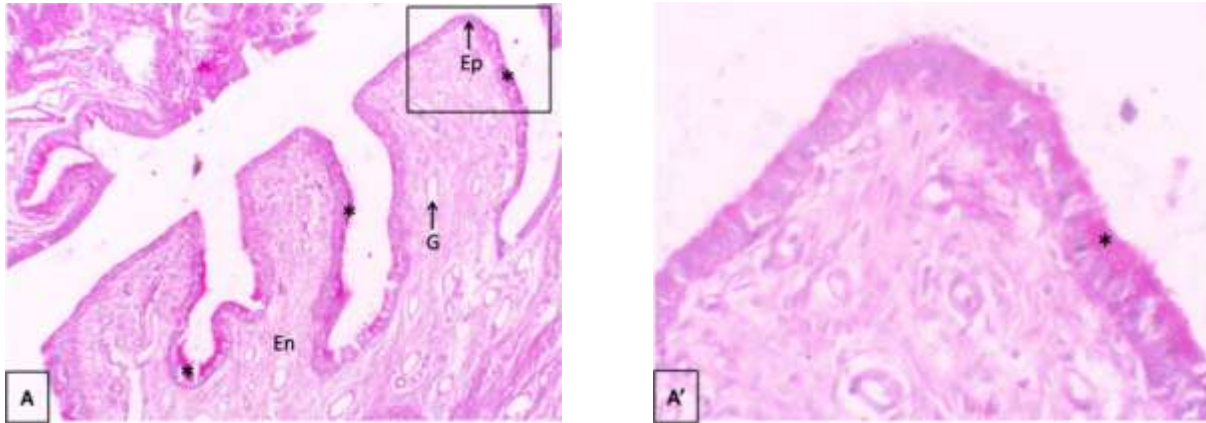
Lapisan muskular atau miometrium merupakan lapisan otot polos sirkuler tebal dan terdiri dari serat otot halus yang dipisahkan oleh kolagen dan serat elastik. Lapisan perimetrium merupakan lapisan viseral yang terdiri dari sel-sel mesotelial.

Kandungan dan distribusi karbohidrat netral

Karbohidrat netral seperti glukosa, galaktosa, manosa, fukosa dan residu

monosakarida dapat terdeteksi dengan pewarna *periodic acid schiff* (PAS). Reaksi positif pewarnaan PAS terlihat pada sel-sel

epitel pelapis yang ditunjukkan oleh warna merah muda keunguan hingga magenta (gambar 2).



Gambar 2. Gambaran distribusi dan konsentrasi karbohidrat netral pada uterus kelelawar buah (*Pteropus vampyrus*) Asal Pulau Timor. (A) Lapisan dinding uterus kelelawar buah (*P. vampyrus*). Insert (kotak hitam), area yang diinsert (A') Lapisan epitelium yang menunjukkan reaksi positif karbohidrat netral. (Ep) Epitelium, (En) endometrium, (G) Glandula uterus, * : reaksi positif karbohidrat netral. (PAS, (A)10X & (A') 40X).

Menurut Eric *et al* (2008), sel-sel epitel pelapis pada uterus merupakan gabungan selapis sel-sel silindris sekretori dan sel bersilia. Jenis sel yang paling banyak adalah sel sekretori. Karbohidrat, protein, glikogen, lipid, dan berbagai enzim disintesis dalam sitoplasma sel sekretori. Lebih lanjut Eric *et al* (2008) menyatakan bahwa epitel

permukaan mengandung lebih banyak glikogen dan lipid dari pada epitel kelenjar. Hasil positif pada pewarnaan PAS diduga berhubungan dengan kandungan mukopolisakarida netral yang dihasilkan oleh uterus memiliki peran penting dalam proses pelekatan dan perkembangan embrio.

SIMPULAN

Gambaran makroskopik uterus kelelawar buah (*Pteropus vampyrus*) asal pulau Timor terdiri atas kornua dan serviks uterus dengan tipe uterus duplex. Gambaran mikroskopik uterus terdiri atas tiga lapisan utama yakni endometrium, miometrium dan perimetrium. Lapisan endometrium terdiri atas epitel dan lamina propia, mengandung

kelenjar tubular simpleks. Sel-sel epitel pelapisnya merupakan gabungan selapis sel-sel silindris sekretoris dan sel bersilia. Lapisan muskular atau miometrium merupakan lapisan sirkuler tebal di uterus dan terdiri dari serat otot halus yang dipisahkan oleh kolagen dan serat elastik dengan berkas otot polos. Lapisan

perimetrium merupakan lapisan viseral yang terdiri dari sel-sel mesotelial. Jaringan uterus yang diwarnai dengan pewarnaan PAS

terdapat senyawa karbohidrat netral pada sel-sel epitel pelapis.

UCAPAN TERIMA KASIH

Ucapan terima kasih disampaikan kepada Fakultas Kedokteran Hewan Universitas Nusa Cendana Kupang yang telah mendanai penelitian ini.

DAFTAR PUSTAKA

- Corbet, GB., dan Hill, JE. 1992. Mammals of the Indomalayan region: a systematic review. Oxford University Press.
- Dumont, ER dan Reilly, O. 2004. Food hardness and Feeding behavior in Old World fruit Bats (Pteropodiae). *Journal of Mammalogy* 85 (1) : 8-14.
- Eric van Esch, J. Mark Cline, Eberhard Buse dan Gerhard F. Weinbauer. 2008. The Macaque Endometrium, with Special Reference to the Cynomolgus Monkey (*Macaca fascicularis*) . *J.Toxicol Pathol.vol. 36 no. 7 suppl* 67S-100S.
- Hafez, ESE. 2000. *Reproduction in Farm Animals 7th Ed.* Les and Febiger, Pennsylvania USA.
- Hafez B dan Hafez ESE. 2000. Anatomy of female reproduction. Di dalam: Hafez B, Hafez ESE, editor. *Reproduction in Farm Animal Ed ke-5.* USA: Lippincott Williams and Wilkins. hlm 13-29.
- Morel, D dan Mina, CG. 2008. *Equine Reproductive Physiology, Breeding, and Stud Management Ed ke-3.* USA: CAB International.
- Oklahoma University. 1997. Tipe-tipe Uterus Hewan, cit. Kementerian Pendidikan dan Kebudayaan Republik Indonesia. 2013, Paket Keahlian Kesehatan Hewan : Reproduksi Hewan, Buku Teks Bahan Ajar Siswa.
- Pillai, SB. dan Sastry, MS. 2012. A mini review of female reproductive asymmetry in microchiropteran bats with a special approach to the leaf-nosed bat, *Hipposideros speoris Int, J. Curr. Sci. (USA)* 4: 96 - 111.
- Pineda, MH dan Dooley, MP. 2003. *McDonald's Veterinary Endocrinology and Reproduction Ed ke-5.* Iowa: Blackwell Publishing Company.
- Samuelson, DA. 2007. *Textbook of Veterinary Histology.* Missouri: Saunders Elsevier Inc.
- Soehartono, T. dan Mardiastuti , A. 2003. Pelaksanaan konvensi CITES di Indonesia, *Japan International Cooperation Agency (JICA)*, Jakarta.
- Suyanto, A. 2001. *Kelelawar di Indonesia (Bats of Indonesia)*, Seri Buku Panduan LIPI. Puslitbang Biologi-LIPI, Bogor.