

Jurnal Kajian Veteriner  
ISSN : 2356-4113  
EISSN : 2528-6021

Vol. 7 No. 1 : 62-69 (2019)  
DOI: 10.35508/jkv.v7i1.05

## LAPORAN KASUS: *ORCHIECTOMY* PADA ANJING PENDERITA CRYPTORCHID BILATERAL

(*Case Report: Orchiectomy in Bilateral Cryptorchid Dogs*)

**Tarsisius Considus Tophianong\* , Tri Utami**

Laboratorium Klinik, Reproduksi, Patologi dan Nutrisi Fakultas Kedokteran  
Hewan Universitas Nusa Cendana, Kupang-NTT  
\*E-mail: [considus.tophianong@staf.undana.ac.id](mailto:considus.tophianong@staf.undana.ac.id)

Pemasukan Artikel : 8 Mei 2019 Direvisi : 17 Mei 2019 Diterima : 7 Juni 2019 Publikasi Daring : 15 Juni 2019

### ABSTRACT

Cryptorchid is the most common congenital defect found in dogs and cats. Cryptorchid is a failure condition of one or both testicle to descend into the scrotum. On 2<sup>nd</sup> March 2019 an examination and treatment of two bilateral cryptorchid's dogs were done at the Praktik Dokter Hewan Bersama Grace Vetcare. The first patient's identity was a domestic dog, 3 years old, brown hairs, weigh 13 kg named Iro. The second patient's identity was a domestic dog, 1.5 years old, brown hairs, weigh 15.5 kg named Jacky. Based on physical examination and ultrasound examination, two dogs were diagnosed Bilateral Inguinal Cryptorchid. Management treatment of both patients were done by orchiectomy operation. Orchiectomies were done by an open method, which is making incision in the left and right lateral inguinal region of the penis. This operation was done to minimize the risk of sertoli cell tumor (sertolioma). Orchiectomy is the only medical procedure that was recommended for cryptorchid treatment.

*Key Words: Orchiectomy, cryptorchid bilateral, dog, testicle, inguinal*

### PENDAHULUAN

Cryptorchid adalah kegagalan satu (unilateral) atau kedua (bilateral) testis untuk turun ke dalam skrotum dalam delapan minggu pertama setelah partus (Ettinger and Feldman, 2005) atau bisa mencapai 6 bulan setelah partus (Bright, 2011). Cryptorchid merupakan salah satu defek kongenital yang paling umum ditemukan pada anjing dan kucing. Pada anjing prevalensi cryptorchid

dilaporkan 0.8 % - 10 % (Birchard and Nappier, 2008) dan 2 % pada kucing (Bright, 2011). Testis yang gagal turun menempati ruang skrotum, memiliki letak posisi anatomi yang bervariasi diantaranya prescrotal, inguinal dan intra abdominal (Romagnoli, 1991).

Cryptorchid bisa ditemukan pada *pure breed*, *mix breed* maupun domestik *breed* (Tibary and Memon,

2001). Cryptorchid paling umum ditemukan pada anjing *toy breed* seperti chihuahua, miniature schnauzer, pomeranian, poodle, cocker spaniel dan yorkshire terrier, sedangkan anjing *medium – large breed* seperti shetland sheepdog, siberian husky dan german shepherd dog (Tibary and Memon, 2001; Bright, 2011).

Kondisi yang demikian akan mengakibatkan kegagalan fungsi dari produk *sel leydig* yaitu jumlah spermatozoa menurun dan meningkatnya abnormalitas spermatozoa (cryptorchid unilateral). Pada kasus cryptorchid bilateral akan mengakibatkan hewan menjadi steril/majir (Tibary and Memon, 2001). Testis yang gagal turun ke ruang skrotum akan meningkatkan risiko

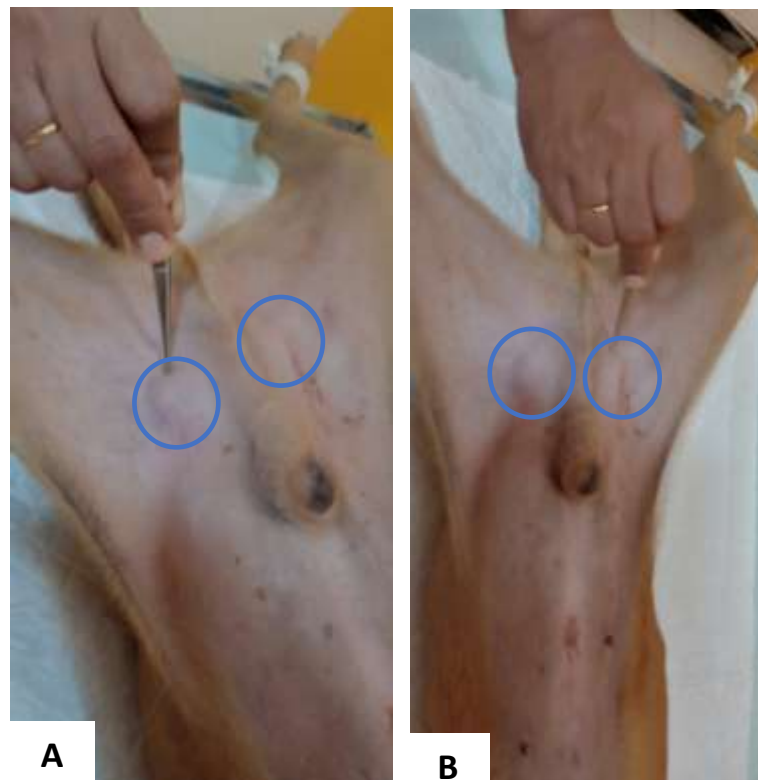
terjadinya neoplasia, yang paling umum pada anjing dan kuda adalah tumor pada sel sertoli 53% (Tibary and Memon, 2001; Sharpe, 2006). Beberapa hipotesis mengatakan bahwa adanya pengaruh suhu tubuh merupakan faktor predisposisi terjadinya neoplasia dari sel yang berada dalam testis (tumor sel sertoli) (Hayes and Pendergrass, 1976; Tibary and Memon, 2001).

Orchiectomy adalah tindakan operasi pengambilan testis. Pendekatan orchiectomy merupakan tindakan medik yang umum dilakukan pada kasus cryptorchid. Pada tulisan ini akan dibahas beberapa hal mengenai pendekatan diagnosis dan tindakan operasi (orchiectomy).

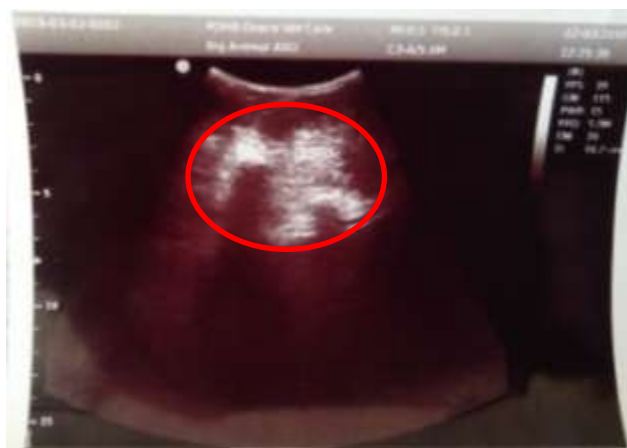## RIWAYAT KASUS

Kasus ini ditemukan pada pasien anjing jantan di tempat Praktik Dokter Hewan Bersama Grace Vet Care Tuak Daun Merah II Kota Kupang Nusa Tenggara Timur. Pada tanggal 2 maret 2019 dilakukan pemeriksaan dan penanganan terhadap 2 ekor anjing domestik jantan bernama iro berumur 3 tahun, berwarna coklat, berat badan 13 kg dan anjing jacky berumur 1,5 tahun, berwarna coklat, berat badan 15,5 kg. Dari hasil anamnesa keduanya belum memiliki riwayat operasi apapun. Berdasarkan pemeriksaan fisik dengan metode palpasi tidak ditemukan testis di dalam scrotum

(bilateral) namun terdapat benjolan di subkutan pada regio inguinal (gambar 1). Berdasarkan penunjang diagnosa ultrasonografi transabdominal (sogata SG 10) di regio inguinalis menggunakan convex probe frekuensi 5.0 MHz terlihat tampilan hipoechoik di layar ultrasonografi yang merupakan struktur dari testis (gambar 2). Berdasarkan hasil pemeriksaan fisik dan pemeriksaan penunjang (ultrasonografi) kedua anjing tersebut terdiagnosa cryptorchid bilateral inguinal. Penanganan kasus tersebut adalah dengan tindakan operasi (orchiectomy).



Gambar 1. Pemeriksaan fisik cryptorchid bilateral inguinalis lingkaran biru; anjing iro (a); anjing jacky (b).



Gambar 2. Tampilan hipoekoik di layar ultrasonografi yang merupakan struktur dari testis.

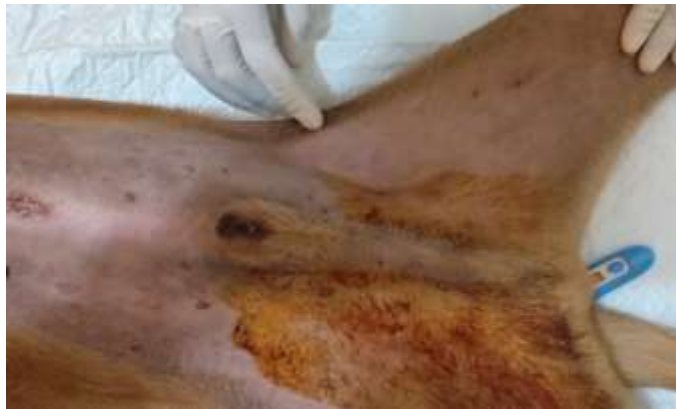## HASIL DAN PEMBAHASAN

Penanganan cryptorchid bilateral pada anjing iro dan jacky dilakukan dengan pendekatan operasi

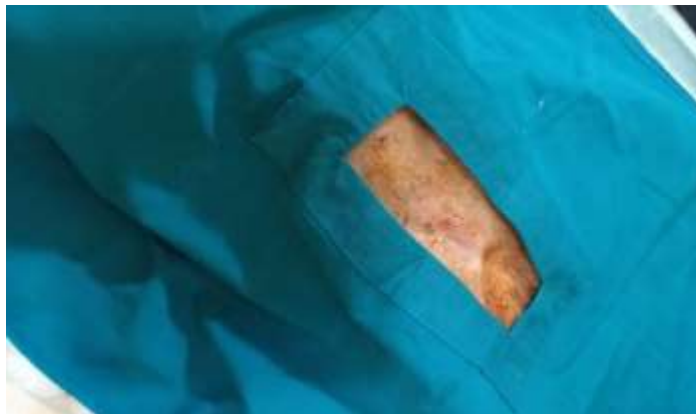
orchietomy. Orchiectomy merupakan satu satunya tindakan medik yang disarankan pada kasus

cryptorchid. Prosedurnya ini meliputi persiapan pasien (1); hewan dipuaskan makan selama 12 jam dan puasa minum 6 jam sebelum tindakan dilakukan. Bulu disekitar regio inguinalis di cukur, pemberian premedikasi atropine sulfat 0,02 mg/kg berat badan (BB) secara subkutan. Anastesi umum berupa ketamin 10 mg/kg berat badan dan xylasin 2 mg/ kg berat badan secara intramuskuler. Tindakan operasi (2); setelah hewan teranastesi, hewan

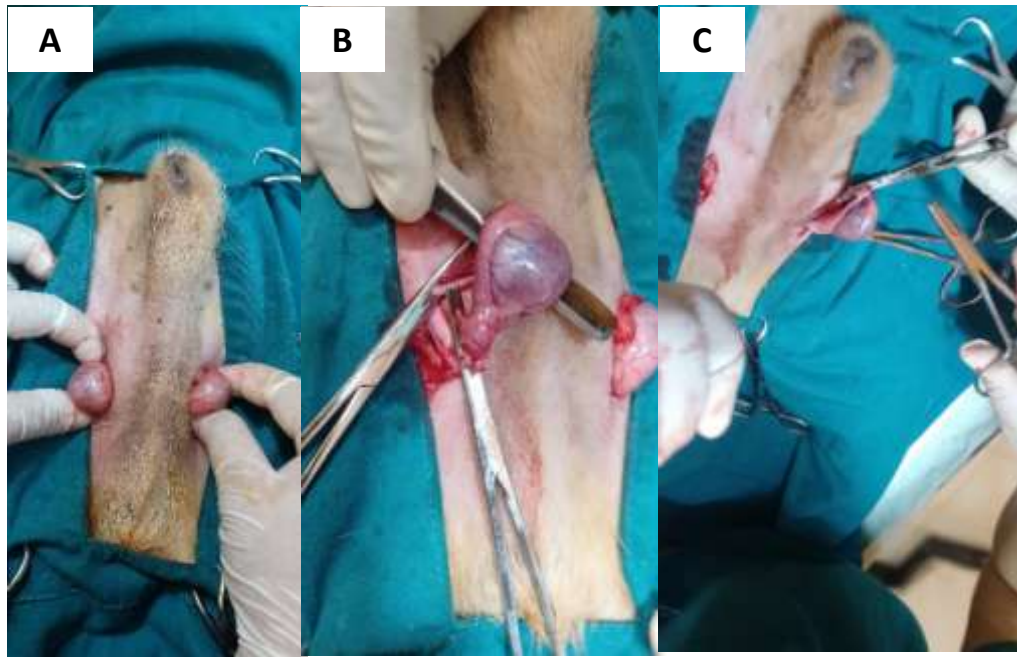
diposisikan pada posisi dosal *recumbency* di atas meja operasi dengan ke empat extremitas difiksasi menggunakan simpul tali sederhana (simpul *tomfool*) pada setiap ujung meja operasi. Sekitar daerah incisi diberi antiseptik dengan alkohol 70% dan iodine tincture 3% (gambar 3). Sebelum operasi dimulai pasien diberikan injeksi antibiotik amoxicillin 10 mg/kg BB intramuskuler.



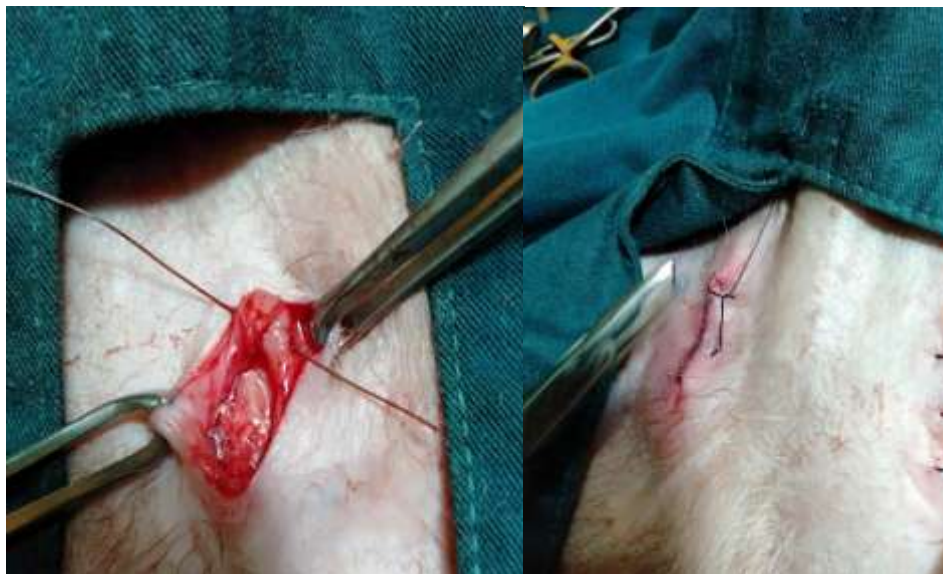Gambar 3. Pemberian antiseptik pada daerah yang akan di incisi



Gambar 4. Pemasangan duk



Gambar 5. Testis yang mengalami cryptorchid bilateral inguinal (a); ligasi pada funikulus spermaticus kanan (b); ligasi pada funikulus spermaticus kiri (c).



Gambar 6. Penutupan luka incisi

Orchiectomy pada penanganan cryptorchid bilateral inguinal anjing iro dan jacky dilakukan dengan metode terbuka. Teknik operasi ini dilakukan dengan membuat insisi tepat di atas testis di daerah inguinal lateral dexter dan sinister dari penis. Daerah inguinal

tepat dilokasi testis berada dilokalisir menggunakan jari yang bertujuan memfiksasi agar insisi pada kulit mudah dilakukan. Setelah kulit dan subkutan terincisi, tunika dartos, fascia spermatica lalu dilanjutkan menginsisi tunica vaginalis tepat di atas testis, sehingga testis dan

epididimis tidak lagi terbungkus. Kemudian testis yang keluar dari lubang insisi ditarik keluar secara perlahan, *funniculus spermaticus* diligasi menggunakan metode *three forceps tie* dengan menggunakan benang *catgut chromic 3/0*. Pemotongan dilakukan diantara arteri klem kedua dan ketiga, apabila ikatan sudah kuat (tidak adanya darah yang keluar) maka arteri klem dilepaskan dan di *flusing* menggunakan antibiotik penstrep.

Dengan luka sayatan yang sama dan teknik yang sama pula dilakukan untuk mengeluarkan testis yang lain. Kemudian jaringan subkutan ditutup dengan menggunakan benang *catgut chromic 3/0* dengan pola jahitan *simple continous*. Sedangkan pada daerah kulit ditutup dengan menggunakan benang *non absorbable* (silk) pola jahitan *simple interrupted* (Gambar 7), kemudian daerah operasi di sekitar jahitan diolesi dengan povidone iodine. Perawatan pasca operasi di berikan antibiotik amoxicillin 10 mg/ kg BB PO 2 x sehari selama 5 hari, analgesik 0,2 mg/kg BB PO 1 x sehari selama 5 hari, serta pemberian povidone iodine pada daerah insisi 2 x sehari selama 3 hari. Jahitan pada kulit di lepas pada hari ke 7 pasca operasi.

Orchiectomy pada anjing iro dan jacky dilakukan untuk mencegah terjadinya tumor pada sel

sertoli (sertolioma). Beberapa fakta ilmiah telah dikemukakan oleh Laing *et al.* (1983) bahwa anjing yang mengalami cryptorchid dapat memicu terjadinya tumor pada sel sertoli (sertolioma) 9 – 14 x lebih tinggi dari yang normal (Prasad *et al.*, 2012; Aboh Iku Kisani *et al.*, 2017). Sertolioma mungkin sering terjadi dan menyebabkan perubahan klinis, karena estrogenik steroidogenesis. Sindrom ini ditandai oleh feminisasi, alopesia, perubahan prostat, demam, infeksi sekunder dan gangguan hematologis seperti trombositopenia dan anemia non-regeneratif). Tanda-tanda hiper-oestrogenisme berkembang pada kejadian 70% tumor di testis yang gagal turun dan terletak dalam cavum abdominal (Prasad *et al.*, 2012; Bufalari *et al.*, 2015; Aboh Iku Kisani *et al.*, 2017).

Aspek genetik dan hormon testosteron memiliki peran penting pada poses tersebut. Anjing dengan cryptorchid unilateral meskipun mempunyai jumlah spermatozoa yang menurun dan meningkatnya abnormalitas akan tetapi mempunyai kemampuan mengawini anjing betina. Apabila terjadi kebuntingan pada perkawinan tersebut diantara anak jantan yang dilahirkan secara genetik akan mengalami cryptorchid. Pada cryptorchid bilateral akan mengakibatkan jantan tersebut steril/ majir (Laing *et al.* (1983; Prasad *et al.*, 2012).

## KESIMPULAN

Penanganan cryptorchid bilateral inguinal pada anjing iro dan jacky dilakukan dengan pendekatan operasi orchiectomy. Orchiectomy merupakan satu satunya tindakan medik yang disarankan pada kasus cryptorchid. Orchiectomy pada

penanganan cryptorchid bilateral inguinal anjing iro dan jacky dilakukan dengan metode terbuka. Operasi ini dilakukan untuk meminimalisir risiko kejadian tumor sel sertoli (sertolioma).

## UCAPAN TERIMA KASIH

Tulisan ini telah mendapat persetujuan klien selaku pemilik hewan. Kami mengucapkan terimakasih banyak kepada yang terhormat drh. Katharina Domingga Asna yang telah terlibat langsung sebagai tim bedah, Lady Salestin, Marisa Aplugi, Nina Wendy, Ifon

yang telah berpartisipasi aktif selama pelaksanaan operasi. Klien kami Bapak Sabinus dan Nona Marisa yang telah memilih wahana pelayanan medis veteriner di tempat Praktik Dokter Hewan Bersama Grace Vet Care.

## DAFTAR PUSTAKA

- Aboh Iku Kisani, Ndumari Wachida, Ternenge Thaddaeus Apaa, Victor Masekaven Ahur, Barka Allabeh Grema, Terzungwe Tughgba1, Simon Shaibu Adamu and Jude Sammani Rabo. 2017. Sertoli cell tumor in a cryptorchid dog. *Journal of Advanced Veterinary and Animal Research*.
- Bufalari, A. Proni1, G. Moretti, A. Di Meo, S. Pirico2. 2015. The lameness in a cryptorchid dog with intra-abdominal torsion of one of the two neoplastic testicles: a case report. *Jurnal Veterinarni Medicina.. University of Perugia, Italy*
- Bright Ronald M. 2011. *Cryptorchidism In Dogs and Cats*, Saunders.
- Brichard Stephen J and Nappier Michael. 2008. *Cryptorchidism, CompendiumVet.Com Auburn University College Of Veterinary Medicine*.
- Ettinger Sj, Feldman EC. 2005. *Veterinary Internal Medicine, SWB Saunders, 1694 – 1695*.
- Hayes HM and Pendergrass TW. 1976. *Canine Testicular Tumors: epidemiologic*

- features of 410 dogs. *Int J cancer*.
- Laing J, Harari J, Smith CW. 1983. Spermatic Cord Torsion and Sertoli Cell Tumor in a Dog. *Journal of the American Veterinary Medical Association*.
- Prasad VD, Prasad BC, Krishna NVVH, Sreenu M. 2012. Sertoli Cell Tumor in Dogs. *Indian Veterinary Journal*.
- Romagnoli SE. 1991. Canine Cryptorchidism. *Vet Clin North Am Small Animal Pract*.
- Tibary and Memon. 2001. Cryptorchidism in Dogs and Cat. *Advances in Small Animal Reproduction. International Veterinary Information Service (IVIS) New York, USA*.