北海道脳神経疾患研究所医誌第11・12巻　2001. 12. P47～50

眼部帯状疱疹後の脳血管炎による頭蓋内血管狭窄の一例

中村記念病院　脳神経外科　高田英和、佐々木雄彦

Cerebral Angiitis Followed Herpes Zoster Ophthalamicus : Case Report

Hidekazu TAKADA, M.D., Takehiko SASAKI, M.D.

Department of Neurosurgery, Nakamura Memorial Hospital, Sapporo Japan

Summary:

Some cases of delayed ipsilateral cerebral infarction after herpes zoster ophthalmicus were reported previously. In this paper, we report a case of herpes zoster ophthalmicus followed by delayed ischemic symptom whose serial MRA and diamox activated cerebral blood flow study were obtained.

A 25-year-old woman was admitted in our hospital suffering from right hemi-sensory impairment and dysphasia. High signal intensity area was disclosed by diffusion-weighted image of MRI and severe stenosis in left internal carotid bifurcation, proximal portion of anterior cerebral artery, middle cerebral artery and P3 segment of posterior cerebral artery was revealed by MRA. Cerebral vasodilatory capacity assessed by diamox activated ^{123}I-IMP SPECT was limited severely but cerebral blood flow in resting stage was preserved. Treatments with steroid, anti virus drug and antiplatlet drug were applied and her symptom was improved gradually. While the stenotic change of affected vessels was remained in follow up MRA, 23-month follow up of cerebral blood flow with diamox activation showed obvious improvement in cerebral vasodilatory capacity. Serial MRA and cerebral blood flow study were valuable to assess the severity of ischemia and the effectiveness of treatment in patients with delayed ischemic events after herpes zoster ophthalmicus.

Key words: herpes zoster ophthalmicus, ^{123}I-IMP-SPECT
subarachnoid hemorrhage, cerebral aneurysm, WFNS grade, hypothermia, cerebral vasospasm

Ⅰ．はじめに

眼部帯状疱疹後に同側の頭蓋内の血管炎とその灌流領域の虚血症状を遅発性に呈することは以前より知られている。

今回、我々は眼部帯状疱疹後に同側頭蓋内血管の狭窄をきたし、保存的加療により症状の改善を得た症例について、経時的なMRA、DSAによる脳血管撮影ならびに脳循環予備能の経過を追う機会を得た。眼部帯状疱疹後の脳血管炎に対するこれらの変化を経時的にとらえた報告は少なく、文献的考察をあわせて報告する。

Ⅱ. 症　　例

患者：25才、女性。

主訴：右半身のしびれ、言語障害。

既往歴：平成9年12月、左眼部帯状疱疹に感染。

家族歴：特記すべきことなし。

現病歴：平成10年3月末より右半身のしびれを自覚していたが放置していた。4月20日右手のしびれと言葉の出づらさを自覚し近医受診。初診時感覚性失語、右中枢性顔面神経麻痺、右顔面から上肢の知覚低下を認めた。MRIにて左頭頂葉に拡散強調画像にて淡い高信号領域を認め、MRAでは左内頸動脈分岐部周辺の狭窄を認めた (Fig. 1)。同日ステロイド、抗ウイルス剤の点滴をうけ翌日当院へ入院となる。

入院時神経学的所見：意識清明で明らかな失語、構音障害なし。瞳孔不同 (左4mm、右2.5mm)、右中枢性顔面神経麻痺を認め、右手のしびれを訴えていた。脳脊髄液所見は、細胞数45/3 (単核球100、多核球0)、蛋白21mg/dl、糖79mg/dlであった。帯状疱疹のIgG抗体価は血清121.4、髄液115.2と上昇していた。

画像所見：入院時MRIではT2強調画像にて左頭頂葉に淡い高信号領域を認め、^{133}Xe-SPECTでは左後頭頭頂葉の血流低下を認めた。翌日脳血管撮影施行し左内頸動脈分岐部の高度狭窄と左後大脳動脈 (P3部) の狭窄を認めた。急性期に^{123}I-IMP-SPECTを行い、安静時血流量は低下していなかったがDiamox負荷にて左中大脳動脈領域に脳血管反応性の低下を認めた (Fig. 2)。

以上の所見より眼部帯状疱疹後に遅発性に同側の頭蓋内血管狭窄をおこし、脳循環予備能の低下をきたし同部位の虚血症状が発症したものと考えた。

治療：入院日より低分子デキストラン (16日間)、ウロキナーゼ (6万単位, 7日間)、オザグレル (1日160mg, 14日間)、プレドニゾロン、アシクロビル (750mg, 16日間) ならびに抗血小板剤 (チクロピジン) の投与を行った。

経過：治療開始後翌日には症状の改善をえられた。入院24日目に再度脳血管撮影施行するも著変は認めなかった。入院1ヶ月目の脳血流検査では脳循環予備能の低下は著変なかったが2ヶ月目の脳血流検査にて若干の予備能の改善を認めた (Fig. 3) ため7月2日退院、外来で経過観察を行っていた。定期的にMRAあるいは^{123}I-IMP-SPECT (Diamox負荷) を行い、1年11ヶ月目の脳血流検査では更なる循環予備能改善をみた (Fig. 4) が、3年5ヶ月目のMRA上狭窄部位は中程度改善しているものの残存している (Fig. 5)。

Ⅲ. 考　　察

眼部帯状疱疹後遅発性に対側の片麻痺を呈した例が1896年に初めて報告[12]されて以来、同様の報告が散見されるようになってきた。

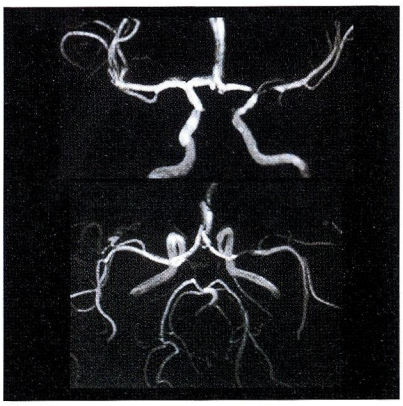

Fig. 1　発症時MRA (上段: 内頸動脈系、下段: 椎骨動脈系)。左内頸動脈分岐部周辺の狭窄、左後大脳脈 (P3部) の狭窄を認める。

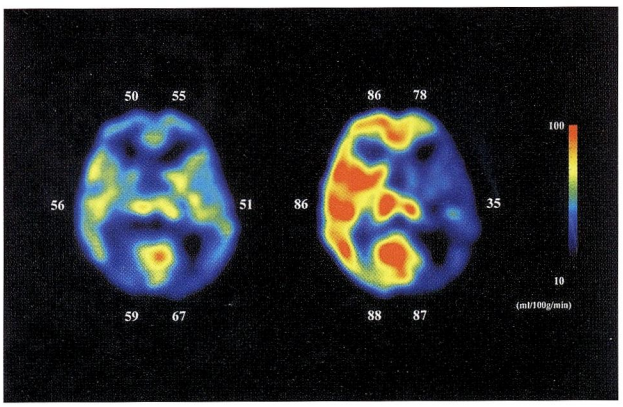

Fig. 2　発症急性期^{123}I-IMP-SPECT (左: 安静時血流、右: Diamox負荷)。安静時脳血流には明らかな左右差はないが、Diamox負荷にて左中大脳動脈領域のstealを認める。

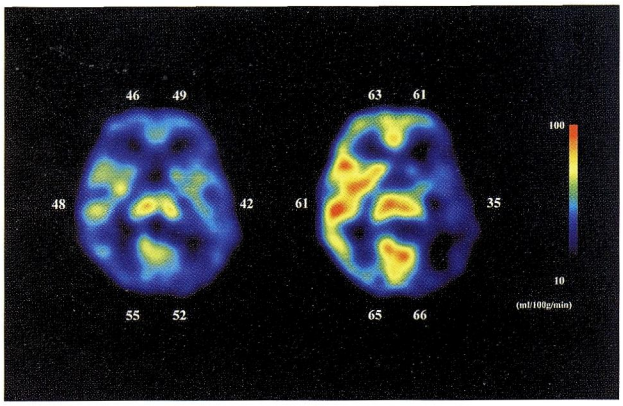

Fig. 3　発症2ヶ月後^{123}I-IMP-SPECT (左: 安静時血流、右: Diamox負荷)。Diamox負荷にてまだstealを認めるが急性期よりは改善を認める。

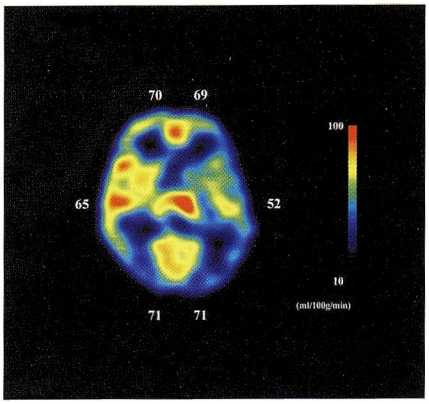

Fig. 4　発症23ヶ月後^{123}I-IMP-SPECT (Diamox負荷)。前回より著明な改善を認める。

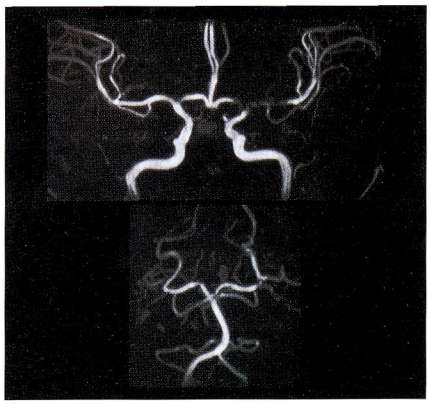

Fig. 5　発症41ヶ月後MRA (上段: 内頸動脈系、下段: 椎骨動脈系)。左内頸動脈分岐部周辺の狭窄を認める。左後大脳動脈の狭窄は若干改善。

これまでの報告では眼部帯状疱疹後1週から24週平均7.3週[1]に神経症状が出現し発症年齢は7才から96才平均58.1才[1]で、性差はほとんど無く[4]、高齢者やimmuno-compromised hostに比較的多い[2]とされてきた。

髄液検査では白血球の上昇 (単核球優位)、蛋白の上昇を認め糖は変化しない[1),2),7)]ことが多い。

感染経路としてはGasserian神経節から近接血管への直接進展[2),5),9),11)]やこれら血管に分岐する三叉神経第一枝の感覚枝を介しての波及[2),8)]、血流、髄膜、脳脊髄液などを介する遠隔への広汎な波及[2),3),10)]などが考えられている。

予後はmortalityは20-25％、moderate disabilityやsevere disabiltyが34％、good recoveryやmild disabiltyが38％[3]とされている。

CT所見では虚血症状で発症することが多いが、脳内血腫[2),6)]あるいはクモ膜下出血[2]で発症する例も報告されている。虚血病変は深部白質や内包[3]に現れることが多く、狭窄が起きた血管あるいはその分枝の灌流領域に一致する。

脳血管撮影では眼部帯状疱疹と同側のproximal MCAにsegmental constrictionsやdilatationあるいはlocal stenosis or occlusion[1]を認めることが多い。同側の内頸動脈や前大脳動脈、後大脳動脈にも狭窄が出現する[1),9)]ことがあり、対側の前大脳動脈に狭窄が出現した報告[1),4)]もある。脳梁膝部近傍のA2あるいは中大脳動脈近位部M1に分節的な狭窄を認めることも多いとする報告[3),5),8)]もある。内頸動脈に動脈瘤が発生した報告もある[1]。長期的経過で狭窄が改善するかどうかは不明であるが、血管炎の所見が改善し、経過中に出現した動脈瘤がその後消失した報告もある[2]。本症例では3年5ヶ月経過してもMRA上狭窄は続いており、一過性ではなく永続的に狭窄が起こりうることもあると思われる。

治療は過去にステロイドや抗凝固療法、抗血小板療法、抗ウイルス剤の投与[1),2),3),4),7),9)]などが行われているが、いずれもcontroversial[12]である。星状神経節ブロックが脳血流を改善するので補助療法として行う価値はあるとする報告[2]もある。ステロイドは感染症であること、急性期の脳梗塞には禁忌であることなどより否定的な意見もあるが、一方で血管炎がgranulomatous angiitisによるものとしステロイドの使用を推す声もある[7]。本症例では脳梗塞血栓症に準じて抗血小板療法、低分子デキストラン、ウロキナーゼの使用ならびに長期のステロイドの投

与、抗ウイルス剤を併用した。狭窄が高度であったため症状が進行するようであれば経皮的血管形成も含めた何らかの血行再建を考慮していた。しかし急性期において脳循環予備能は低下しているものの安静時血流量は保たれていたため、まず保存的治療を選択し症状の改善をえられたため、血行再建は必要とならなかった。脳血管炎に対して経皮的血管形成を施行した報告はなく、炎症をきたした血管の脆弱性や炎症の進行等を考慮すると血管形成術が適当かどうかは不明である。本症例では入院後1ヶ月目の脳循環予備能は改善を得られなかったが2ヶ月目に中程度の改善を得られたので退院となり、その後も定期的に外来にて経過観察を行い、1回/年の割合で脳血流検査を施行、発症後11ヶ月では大きな変化を認めなかったが23ヶ月後にさらに予備能の改善が得られた。脳血流検査の意義としては定量的に脳血流量、脳循環予備能を評価し血行再建を含めた治療法の選択、治療経過の把握を可能にすることにあり低侵襲的に行えることも有用である。

Ⅳ. まとめ

・眼部帯状疱疹後に3ヶ月後に帯状疱疹と対側に感覚障害、言語障害で発症した脳血管炎の一例を報告した。

・虚血症状に対する治療法の選択、効果の判定に際し脳血流検査が有用であった。

文　献

1) Reshef E, Greenberg SB, Jankovic J: Herpes zoster ophthalmicus followed by contralateral hemiparesis:report of two cases and review of literature. *J Neuorol Neurosurg Psychiatry* 48: 122-127, 1985

2) 豊見山直樹、六川二郎、山城勝美、他：Herpes zoster ophthalmicus後の脳血管炎の1例. *脳神経* 46 (9): 849-854, 1994

3) Hilt DC, Buchholz D, Krumholz A, et al: Herpes zoster ophthalmicus and delayed contralateral hemiparesis caused by cerebral angiitis: diagnosis and management approaches. *Ann Neuro l* 14: 543-553, 1983

4) Bourdette DN, Rosenberg NL, Yatsu FM: Herpes zoster ophthalmicus and delay-ed ipsilateral cerebral infarction. *Neurology* (Minneap) 33: 1428-1432, 1983

5) Eidelberg D, Sotrel A, Horoupian D.S, et al: Thrombotic cerebral vasculopathy associated with herpes zoster. *Ann Neurol* 19: 7-14, 1986

6) Rodger J. Elbe: Intracerebral hemorrhage with herpes zoster ophthalmicus. *Ann Neurol* 14: 591-592, 1983

7) Gordon J. Gilbert: Herpes zoster ophthalmicus and delayed contralateral hemip-aresis. *JAMA* 229: 302-304

8) MacKenzie RA, Forbes GS, Karnes WE: Angiographic Findings in herpes zoster arteritis. *Ann Neurol* 10: 458-464. 1981

9) Pratesi R, Freemon FR, Lowry JL: Herpes zoster ophthalmicus with contralateral hemiplegia. *Arch Neurol* 34: 640-641. 1977

10) Blue MC, Rosenblum WI: Granulomatous angiitis of the brain with herpes zoster and varicella encephalitis. *Arch Pathol Lab Med* 107: 126-128, 1983

11) Kuroiwa Y, Furukawa T: Hemispheric infarction after herpes zoster ophthalmi-cus: Computed tomography and angiography. *Neuology* 31: 1030-1032, 1981

12) Baumgartner RW: Herpes zoster related vasculopathy and other viral vasculop-athies. *Uncommon causes of stroke, Cambridge University Press*: 18-28, 2001