View metadata, citation and similar papers at core.ac.uk
brought to you by CORE

南九州地域科学研究所所報
第27号 （2011） 1～4頁

徳之島近世人に認められた口蓋裂

Cleft Palate in a Recent Tokunoshima Islander

竹中正巳*・新里亮人**
Masami Takenaka* and Akito Shinzato**

*鹿児島女子短期大学 **鹿児島県伊仙町歴史民俗資料館

はじめに

先天異常は極めて多様である。単に形態変異のみで機能上は何ら支障のないものから、身体の重大な欠陥を伴い生命の維持さえ危ぶまれるものまで幅広い。先天異常の発現はいつの時代にも避けることはできないものであり、過去にも当然存在したはずである。医療の未発達な時代では、先天的な異常の程度のひどい場合、成長は困難であり、たとえ無事成長できたとしても社会への適応は容易ではなかったものと思われる。

このような自然的・社会的淘汰のためか、日本列島から出土する古人骨に遺る先天異常の例は極めて少ない。頭蓋領域の先天異常としては、弥生時代の成人男性の小頭症（鈴木，1976）、縄文時代の熟年女性の口蓋裂（清野・宮本，1926）、縄文時代晩期の熟年女性の上顎裂（Yamaguchi，1981）が各１例ずつ報告されているだけである。鹿児島県徳之島から出土した近世人骨に新たな口蓋裂の例が確認できたので、今回報告する。

資料および観察方法

口蓋裂は鹿児島県大島郡伊仙町目手久に所在する中筋川トゥール墓（図１）から出土した近世人骨（Ko20-2号頭蓋：女性・壮年後期）に認められた。（図２）。本人骨は伊仙町歴史民俗資料館に保管されている。観察は肉眼観察のみで行った。

古病理学的観察結果と考察

本人骨の口蓋部には、骨が認められない。切歯孔から後方の口蓋正中部分の骨形成が認められない。これは発生学的にいわゆる二次口蓋といわれる部分の発育・成長不全に基づく先天異常である。口蓋裂における機能障害として、１．顎顔面の形態異常、２．哺乳障害、３．言語障害、４．顎発育障害、５．耳疾患および聴力障害、６．精神的・心理的障害などがある。

本例は硬口蓋・軟口蓋に認められる裂の範囲が広く、新生児期の哺乳をはじめ食事の際、大変苦労したと考えられるが、食物摂取の際の悪条件を克服して成長し、成人を迎えた事実は興味深い。

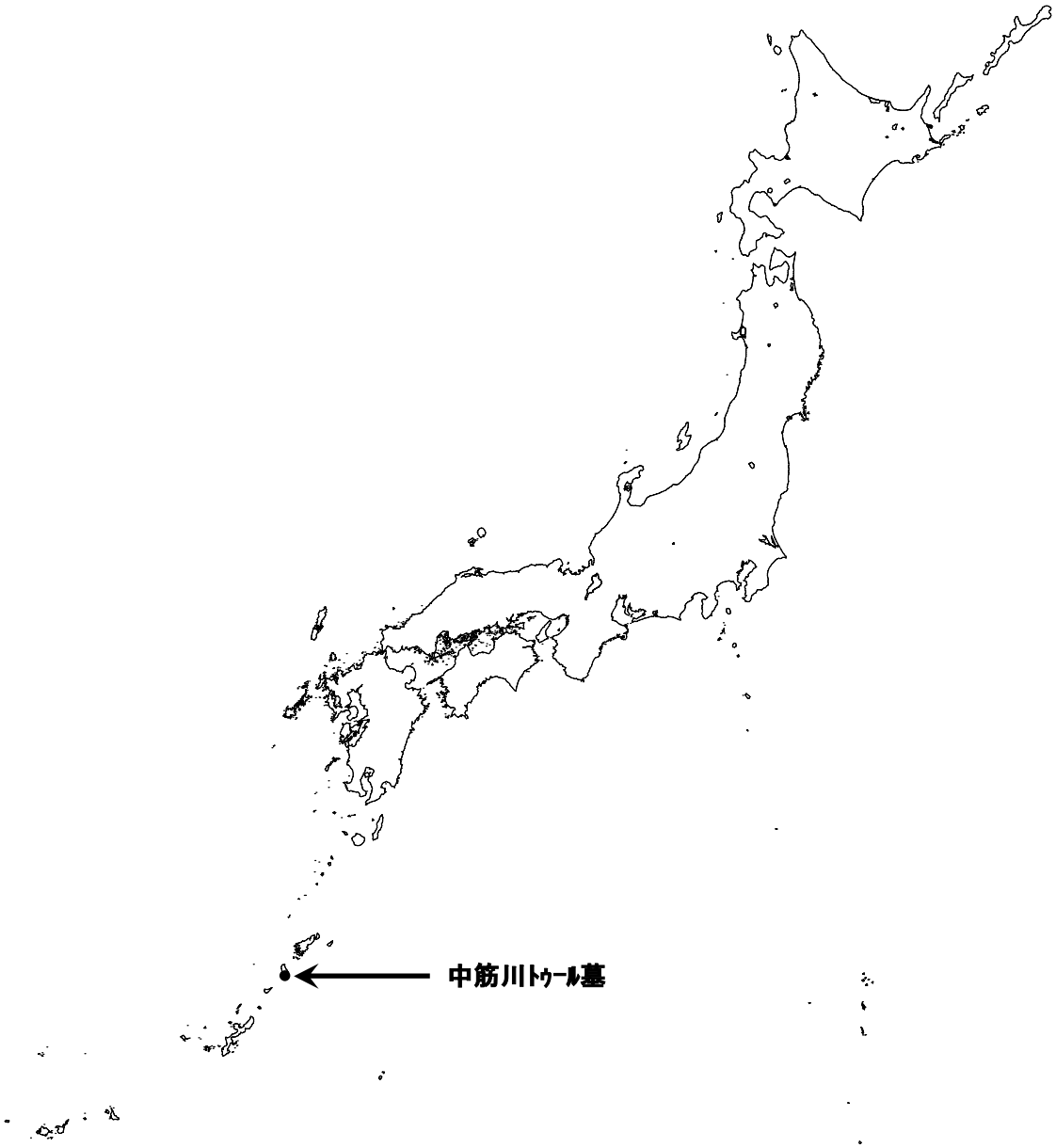

図１．鹿児島県徳之島中筋川トゥール墓の位置

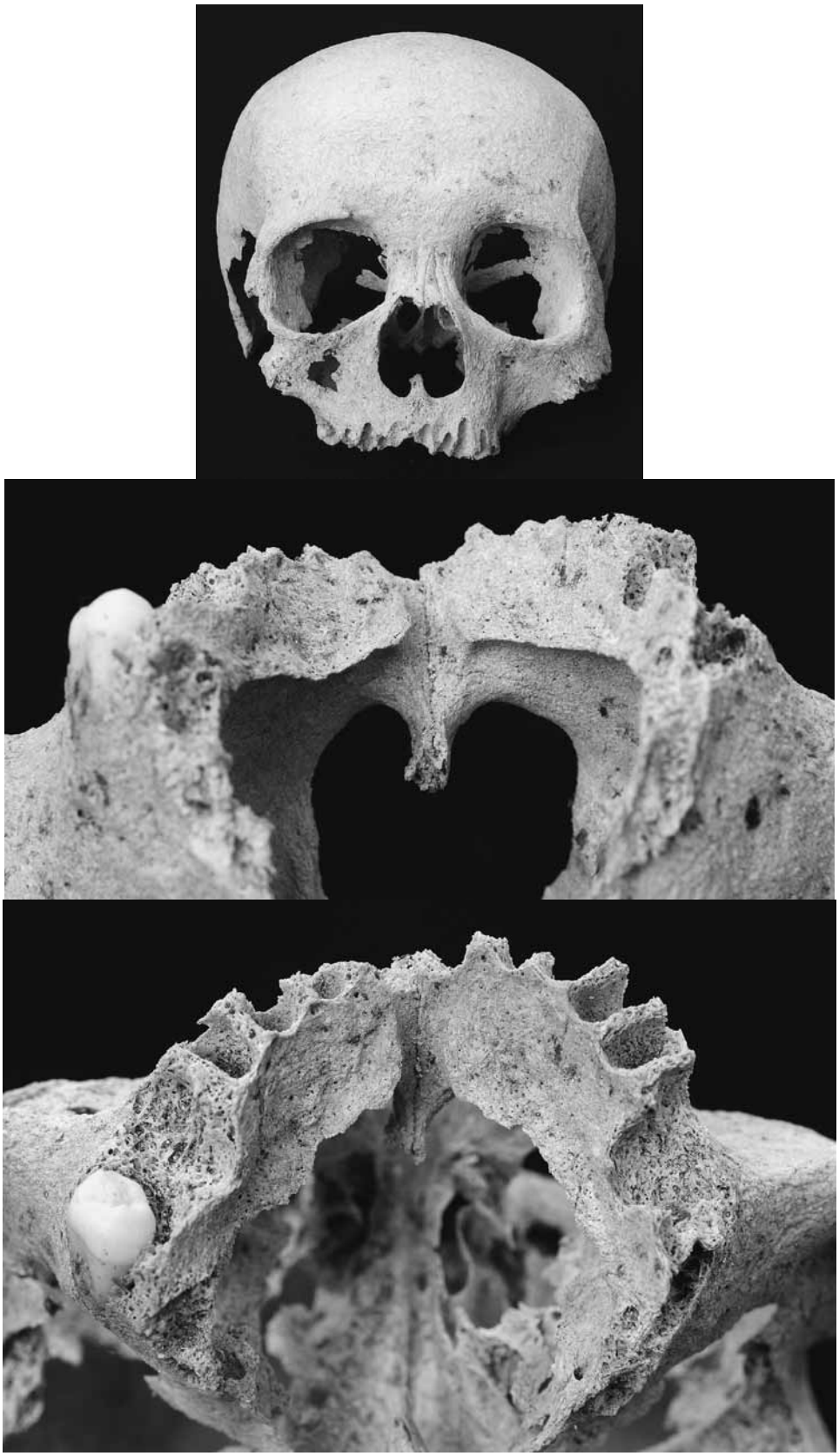

図２．徳之島中筋川トゥール墓　Ko20-2号頭蓋（女性・壮年後期）口蓋裂

口蓋裂や口唇裂の子供が生まれる割合は、日本人の場合400人～500人に一人とされ、世界の中でその出現頻度は高い。これまで出土した日本の古人骨の中で、口蓋裂を持った例がもっと報告されていてもよいはずである。しかし、岡山県津雲貝塚出土の熟年女性に、切歯孔に達する例（清野・宮本，1926）が、１例報告されているだけであり、あまりにも少ない。これは、一つには医療や看護、介護の未発達が原因と考えられる。

本例は、近世の徳之島の社会が口蓋裂のような障がいを持った人々を受け入れる社会であったこと示唆する貴重な資料である。今後、口蓋裂の報告例がさらに増加し、日本列島から出土した古人骨における発現頻度、地域差や性差等の研究が進展することを期待したい。

引用文献

清野謙次・宮本博人（1926）津雲貝塚人人骨の人類学的研究，第２部　頭蓋骨の研究（前編）．人類学雑誌41：95-140.

鈴木尚（1976）わが国，弥生時代における小頭症の一例について．人類学雑誌84：62-63.

Yamaguchi, B.（1984）A case of maxillary cleft found in a human skeletal remain of the Jomon period from the Midorigaoka site, Kushiro, Hokkaido. J.Antrop.Soc.Nippon 92:105-108.

（平成23年１月24日　受理）