

沖縄貝塚後期時代人下顎骨に認められた静止性骨空洞

Static bone cyst on the mandible of the Okinawa Kaizuka late stage Islander

竹中 正巳¹⁾・土肥 直美²⁾

¹⁾ 鹿児島女子短期大学 ²⁾ 琉球大学医学部

はじめに

静止性骨空洞は下顎骨に嚢胞様骨欠損を生じる疾患として、Stafne (1942) によつてはじめて報告された。以後、潜在性骨空洞 (嚢胞) latent bone cavity (cyst)、特発性骨空洞 idiopathic bone cavity、development bone defect などの名称で諸外国では数多く報告されてきた。報告者によつて、嚢胞 cyst、空洞 cavity、欠損 defect などの種々の名称が用いられている。

これまで日本列島で出土した古人骨において報告された静止性骨空洞は、永田ら (1983) によつて報告された室町時代人下顎骨の左下顎角付近にみられたもの 1 例のみである。この例は、東京大学総合研究博物館に保管されている室町時代人下顎骨で、骨欠損が舌側から頬側まで及んでいる。舌側の骨欠損部の大きさは19×16mm大の卵円形を示すとのことである。

今回、報告する沖縄県読谷村^{うふどうぼる}大当原貝塚から出土した下顎骨に認められた静止性骨空洞は、日本列島の先史時代人における同症例の初めての報告例となる。本稿では、大当原貝塚から出土した下顎骨に認められた静止性骨空洞について、古病理学的観察および検討を行った結果を報告する。

資料および観察方法

研究を行った古人骨は、大当原貝塚から出土した下顎骨119 (性別不明・熟年) である (図1)。大当原貝塚は沖縄県読谷村に所在する埋葬遺跡で、遺跡の所在する読谷村は沖縄本島中部の西海岸に位置し、その周辺の海岸部は貝塚時代後期 (弥生~平安時代相当期) の遺跡が多く分布する地域である。大当原貝塚も貝塚時代後期に所属する。大当原貝塚は貝塚時代後期の土器形式の一つである大当原式土器の標識遺跡となっている。大当原貝塚は1972年と1989年の二度の調査が行われ、土器を被せた頭骨や集骨状態の人骨が多数出土している。

大当原貝塚から出土した下顎骨119 (性別不明・熟年) の歯の萌出状況は、次に示す歯式のとおりである。

○7 6 5 4 3 2 1 | ○2 3 4 5 6 7 8 ○: 歯槽開存

年齢は熟年で、性別は不明である。本人骨は、現在、沖縄県立埋蔵文化財センターに保管されている。静止性骨空洞は、右下顎角に認められる。

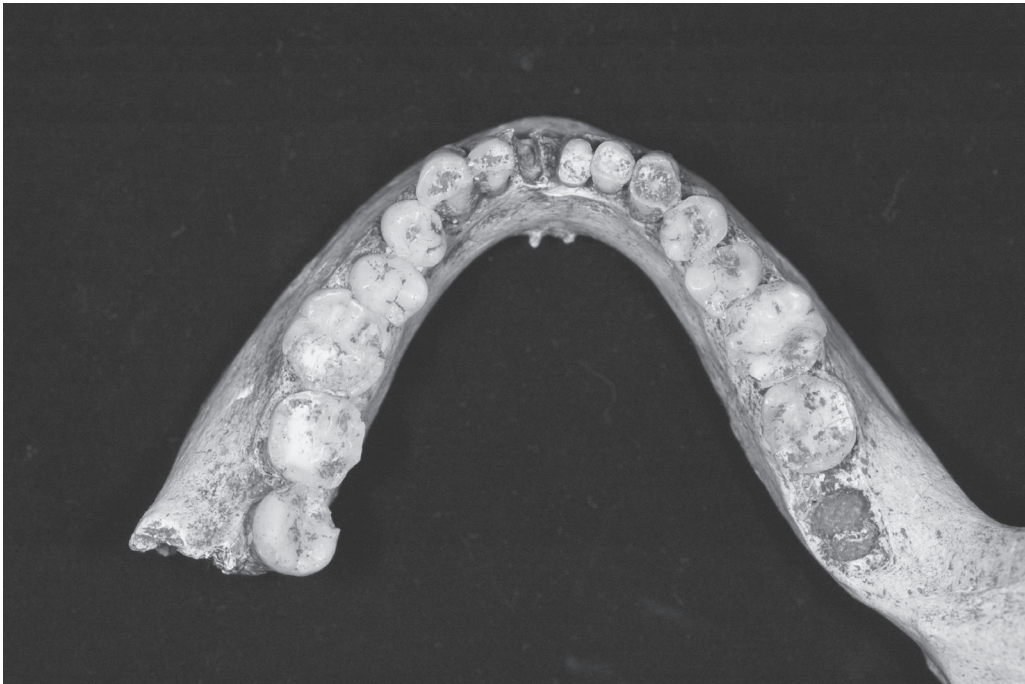


図1. 沖縄県読谷村^{うふどうばる}大当原貝塚出土下顎骨119 (性別不明・熟年)
(貝塚時代後期 (弥生～平安時代相当期))

観察は、肉眼観察のみによる。

古病理学的観察結果と考察

静止性骨空洞は、大当原貝塚から出土した下顎骨119 (性別不明・熟年) の右下顎角部、第3大臼歯の下方に認められる (図2)。下顎管の下方に肉眼で確認できる骨欠損は下顎角内面に存在し、直径約5mmの類円形を示す。この骨欠損は下顎内面の骨皮質表面から丸い管状になって続き、骨髓方向に広がっている (図3)。

一般に、静止性骨空洞は下顎骨のみに認められる (石川, 1982)。臨床的には無症状で、X線写真で偶然に発見されることが多い。X線写真で下顎管の下方に径約1～3cmの楕円形または類球形の陰影欠損として認められることが多く、辺縁を緻密なX線不透過線で囲まれる。第1大臼歯から後方にかけての部にみられ、ほとんどが片側性である。しかし、前歯部に生じたものも、少数ながら報告されている (Uemura et al., 1976)。

今回報告する大当原例も、この部の骨皮質外面からの骨欠損であり、皮質骨が内部へ丸い管状に続くことから、X線写真を撮れば、嚢胞様透過像が存在し、辺縁には境界明瞭な骨硬化縁像が得られるはずである。静止性骨空洞は組織学的には欠損部に唾液腺組織を含む場合が多く (Jacobs, 1955; Fordyce, 1956)、このほか線維性組織、脂肪組織、リンパ組織、筋肉などの認められた例もある。静止性骨空洞の成り立ちについて、Stafne (1942) はこの部における骨形成のなんらかの異常によるものではないかと想像したが、Rushton (1946) はこれに反対し、本症を弧在性骨嚢胞の圧縮されたものと考えた。しかし現在で

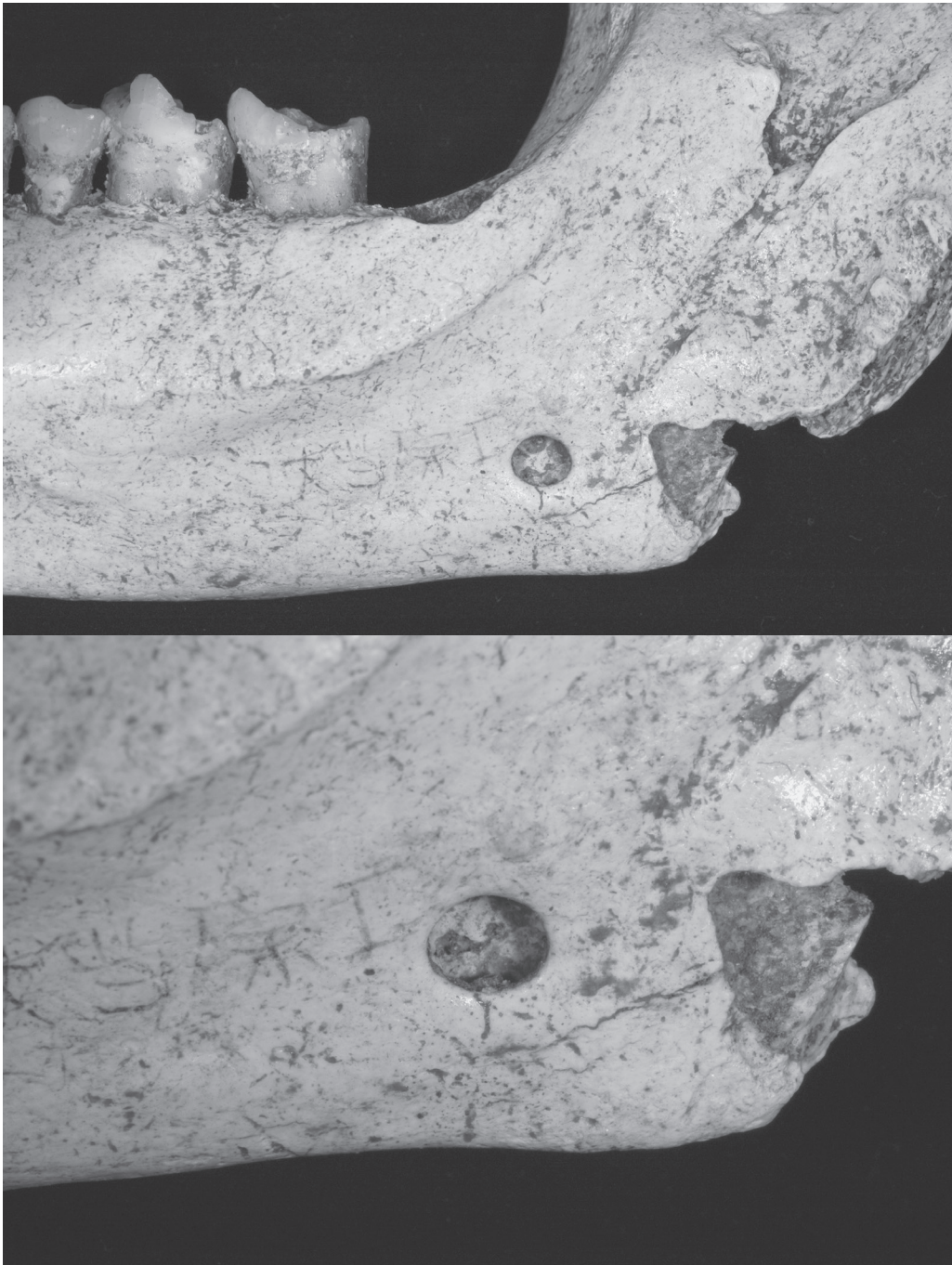


図2. 沖縄県読谷村^{うふどうぼる}大当原貝塚出土下顎骨119（性別不明・熟年）（貝塚時代後期（弥生～平安時代相当期））に認められた静止性骨空洞（上：右下顎部を内面から撮影，下：患部の拡大写真）

は、その後の研究により、この部に隣接する唾液腺、その他の軟組織の増殖肥大あるいは迷入による下顎骨内面の骨皮質の限局性欠損であると考えられている。大当原例は骨質の消失が下顎骨のみにあり、外側からの骨皮質の限局的な骨欠損が認められることから、静止性骨空洞と診断される。

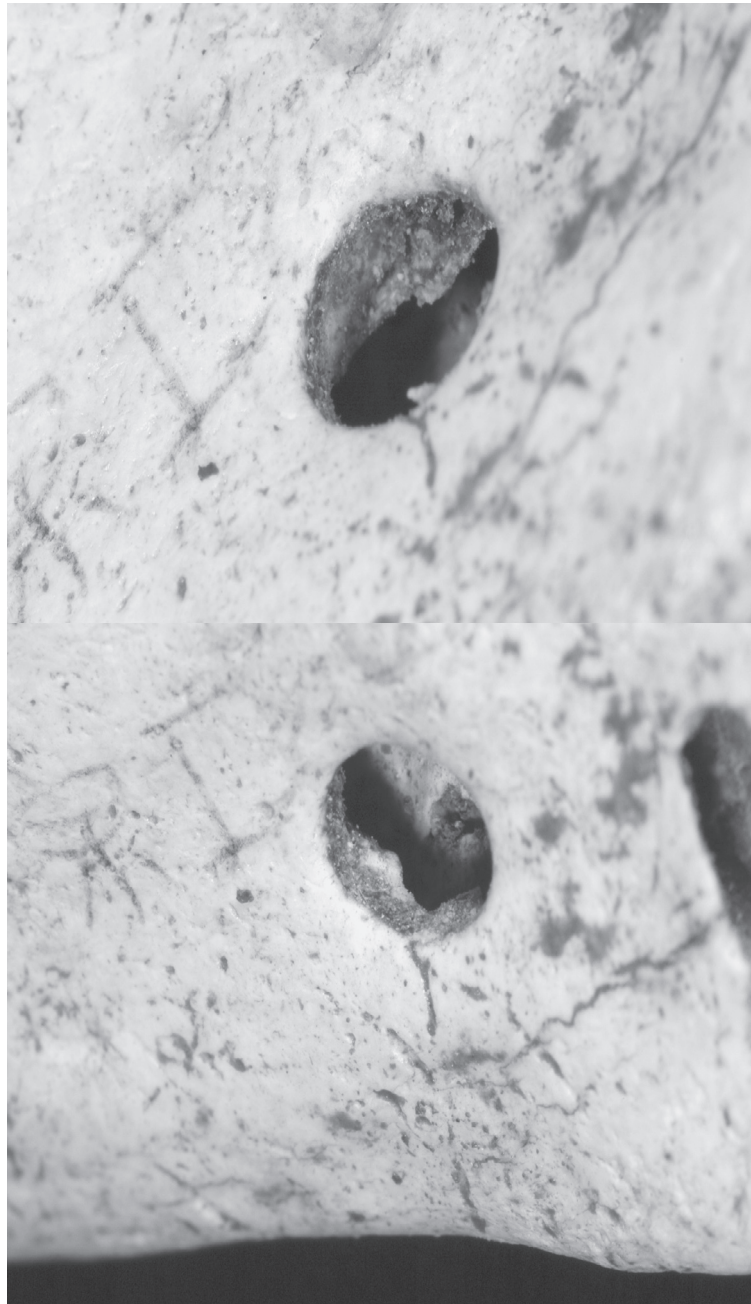

図3. 沖縄県読谷村^{うふどうぼる}大当原貝塚出土下顎骨119 (性別不明・熟年) (貝塚時代後期 (弥生~平安時代相当期)) に認められた静止性骨空洞 (上: 右下顎角内面を下顎縁方向から撮影, 下: 右下顎部内面を下顎枝後縁方向から撮影)

現代人において、静止性骨空洞の発見頻度はそれほど稀ではない。日本では、江原ら (1977) は370人に1例、竹之下ら (1979) は約250人に1例の割合で観察できるという。大当原貝塚からは下顎骨119のほかに、同じ時代に所属する5例の下顎骨が発見されている。大当原貝塚に埋葬された人々の静止性骨空洞の出現頻度は16.7%ということになるが、実際はもっと低くなるはずである。性、年齢別には、従来の報告では男性が84%を占め、

過半数が40～50歳で、10歳以下の例はないといわれている (Uemura et al.,1976)。Tolman and Stafne (1967) は、中年に至るまでX線的に異常がなく、その後になって静止性骨空洞の陰影欠損を認めたので、静止性骨空洞の骨欠損のすべてが先天性の起源ではないと述べている。しかし、骨の消失がかなりの程度にならなければ、X線診査で発見されないであろう。また、本症が男性に多い理由は不明である。

今回の大当原貝塚下顎骨119 (性別不明・熟年) に確認された静止性骨空洞は、静止性骨空洞の古病理学的研究を進展させるための貴重な追加例となる。今後、静止性骨空洞の報告例がさらに増加し、発現頻度や好発部位の時代差、地域差や性差等の研究が進展することに期待したい。

引用文献

- 江原昌弘ほか (1977) いわゆる Developmental bone defect 24症例のエックス線写真的検索. 歯放. 17:44.
- Fordyce, G.L. (1956) The probable nature of so-called latent haemorrhagic cysts of the mandible. Brit. D. J. 101:40.
- 石川梧郎 (1982) 口腔領域の嚢胞. 石川梧郎監修 口腔病理学Ⅱ. pp.371-414. 永末書店. 京都.
- Jacobs, M.H. (1955) The traumatic bone cyst. Oral Surg., Oral Med. & Oral path. 8:903.
- 永田陸ほか (1983) 日本人顎骨の古病理学的研究 - 骨欠損を伴う限局性病変について -. 歯科基礎医学会雑誌25:857-866.
- Rushton, M.A. (1946) Solitary bone cysts in the mandible. Brit. D. J. 81:37.
- Stafne, E.C. (1942) Bone cavities situated near the angle of the mandible. J.A.D.A.29:1969.
- 竹之下康治ほか (1979) 下顎骨の後方舌側骨陥凹 (Stafne's idiopathic bone cavity) について. 日口外誌25:1457.
- Tolman, D.E., Stafne, E. C. (1967) Developmental bone defects of the mandible. Oral Surg., Oral Med. & Oral path. 24:488.
- Uemura, S., Fujishita, M. Fuchihata, H. (1976) Radiographic interpretation of so-called developmental defect of mandibles. Oral Surg., Oral Med. & Oral path. 41:120.

(平成20年11月13日 受理)