

## 種子島出土中世人骨に認められた骨腫とセメント質種

### Osteoma and Cementoma in a Medieval Skeletal Remain from Tanegashima

竹中正巳<sup>1)</sup>・満田タツ江<sup>1)</sup>・早田 隆<sup>1)</sup>・中村直子<sup>2)</sup>・新里貴之<sup>2)</sup>・峰山いづみ<sup>3)</sup>  
Masami TAKENAKA<sup>1)</sup>, Tatsue MITSUDA<sup>1)</sup>, Takashi HAYATA<sup>1)</sup>, Naoko NAKAMURA<sup>2)</sup>,  
Takayuki SHINZATO<sup>2)</sup>, and Izumi MINEYAMA<sup>3)</sup>

#### はじめに

2004年6月に種子島の東海岸部の北側、鹿児島県西之表市伊関浜走に位置する小浜遺跡<sup>おはま</sup>の学術調査が行われ、新たに2基の埋葬墓が発見された。これらの墓は、2004-1号墓、2004-2号墓と名付けられ、2004-1号墓については発掘調査が行われた。この調査の正式な調査報告書はまだ刊行されていないが、調査の経緯および調査成果の概要は中村(2005)によって報告されている。

小浜遺跡2004-1号墓は、土壙墓で、頭位は北西、西側に顔を向け、横臥屈葬の状態で見つかった中世人骨1体が出土した。南九州では中世人骨の出土は少なく、南九州地域に居住した中世人の形質、文化、生活、風習、病気、社会等を解明する上で貴重な資料になる。

小浜遺跡2004-1号墓中世人骨には前頭骨に骨膨隆が、左上顎第2・第3大臼歯にも歯根の膨隆が認められた。これら3個所の顔面と歯の硬組織膨隆について、古病理学的観察および検討を行ったので、その結果を報告する。

#### 資 料

研究を行った古人骨は小浜遺跡2004-1号墓出土土人骨である(図1)。本人骨には副葬品は認められなかった。寛骨片から放射性年代測定が行われ、補正年代 $520 \pm 40$ BP、暦年代1420年(交点)という結果が得られ、本人骨が中世人骨であることが明らかになっている(中村, 2005)。

小浜遺跡2004-1号墓中世人骨の形質の概略について、竹中正巳は以下のように述べている(中村, 2005)。

- 1) 全身が完全な状態で遺存しており、保存状態は非常によい。
- 2) 性別と年齢は、男性で壮年である。

<sup>1)</sup> 鹿児島女子短期大学

<sup>2)</sup> 鹿児島大学埋蔵文化財調査室

<sup>3)</sup> 鹿児島県考古学会

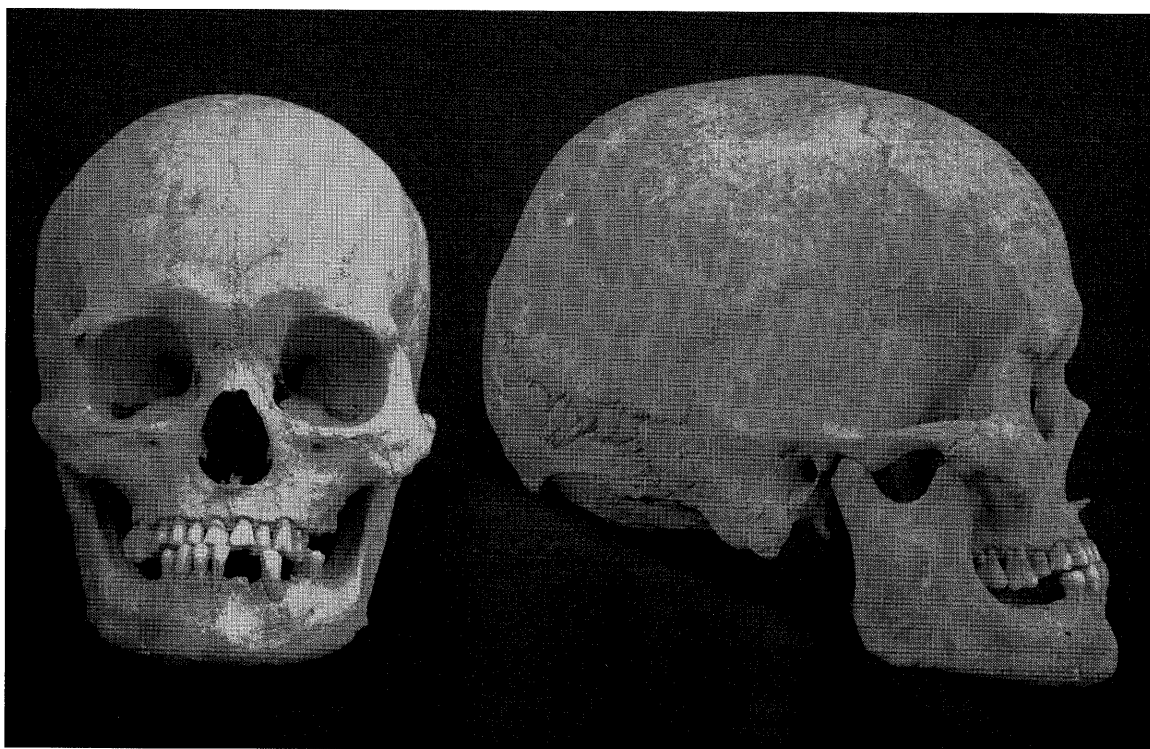

図1 おばま 小浜遺跡2004-1号墓出土中世人骨（男性・壮年）

- 3) 頭蓋：脳頭蓋は、頭蓋最大長が著しく長く、そのため頭型は長頭（頭蓋長幅示数72.8）を示す。顔面頭蓋は、顔高、上顔高、鼻高が極端に低く、低・広顔傾向を示す。ただ、眼窩高は低くはない。顔面平坦示数は、いずれも平坦（前頭骨平坦示数14.9、鼻骨平坦示数26.9、頬上顎骨平坦示数21.9）である。咬合は鉗子状咬合で、歯の欠損は下顎の小白歯～大白歯部にかけて多い。下顎左中切歯が欠損しており、風習的抜歯が行われた可能性も考えられないわけではない。
- 4) 体肢骨：脊椎は腰椎に骨棘が目立つ。上肢・下肢は太く大きい。推定身長は159.7cm（右大腿骨最大長からピアソン式で計算）である。上腕骨と大腿骨の中央周径比は79.5（右）である。最大長径比は橈骨／上腕骨で77.9（右）、脛骨／大腿骨で80.3（右）を示す。
- 5) 周辺の各時代集団との比較：同じ種子島の広田遺跡や鳥ノ峯遺跡から出土した、短頭で Ba-Br 高が低く、低・広顔で立体的な顔立ちの弥生から古墳時代併行期にかけての人々と比較すると、小浜遺跡から出土した人骨の形質は大きく異なる特徴を持つ。小浜の長頭、顔面の平坦性、太く大きな上肢・下肢、身長、四肢の中央周径比・最大長径比は大きく異なる特徴である。小浜の低顔性は、広田や鳥ノ峯と共通する特徴である。小浜2004-1号墓から出土した人骨は、低顔や上腕骨と大腿骨の中央周径比を除くと、日本列島の中世人と同様の特徴を多く持つ。

### 古病理学的観察結果と考察

#### 1. 前頭骨右頬骨突起端の骨膨隆

小浜遺跡2004-1号墓中世人骨の前頭骨の右頬骨突起端に長径 9 mm、短径 8 mmの類円形で、最突出

部が外板から5 mmの骨膨隆が認められる(図2)。骨膨隆は周囲との境界は明瞭で、前頭頬骨縫合の8 mm上からはじまり、前下方に成長している。その成長の下端は前頭頬骨縫合を越え、頬骨に一部被さった状態である。骨膨隆の表面は粗造で、凹凸が目立つ。

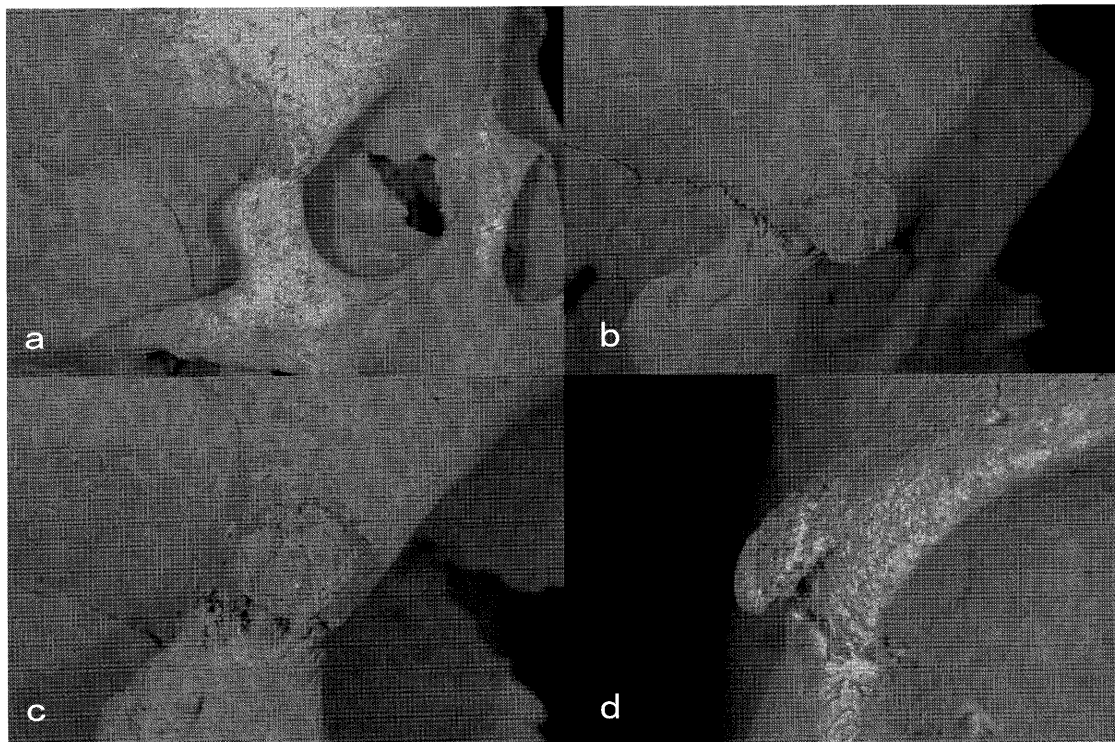

図2 <sup>おほま</sup>小浜遺跡2004-1号墓出土中世人骨(男性・壮年)の前頭骨右頬骨突起端の骨膨隆  
(a: 眼窩を含む右側面, b: 上方から撮影, c: 右側面から撮影, d: 正面から撮影)

良性の骨腫は古人骨ではもっとも頻繁に遭遇する骨腫瘍であり、清野・星島(1922)をはじめ多数の報告例がある。清野謙次は、岡山県津雲貝塚や大阪府国府遺跡出土の頭蓋に認められた良性骨腫を報告している(清野・星島:1922;清野:1949)。津雲貝塚の例は熟年男性頭蓋で左乳様突起基部に出現した小指頭大の腫瘍であり、国府遺跡出土の例は老年男性の前頭鱗に存在する大豆大の腫瘍で、いずれも頭蓋外板上にできた境界明瞭、表面平滑で典型的な良性骨腫である。

鈴木(2002)によれば、良性骨腫は主として成人に出現し、女性よりも男性に多く出現する。臨床的発症年齢は40~50歳代とされているが、古病理学的には20歳代の人骨にも往々みられる。骨腫はその大部分が頭蓋に出現し、なかでも頭蓋外板で緩徐に成長する境界領域の鮮明な円形かつ扁平な形態を示す“ボタン様”骨腫が多く、原発性骨腫瘍であるという。また、頭蓋外板に出現するボタン様骨腫の大きさはさまざまで、大部分は直径1 cm以下のもので、時には1~2 mm程度の極めて小さい(しかし肉眼的にも明確に骨腫瘍と判定できる)ものが多いが、時には頭頂骨や側頭骨などに大型の直径(長径)10 cm以上におよぶ巨大骨腫として出現するものもあるという。

上述した小浜遺跡2004-1号墓中世人骨は男性で壮年(30~40歳)であり、骨膨隆の表面性状は平滑ではないが、その他の形状、原発であること及び発現場所をあわせて判断すると、この骨膨隆は

良性骨腫と診断できる。骨腫は無痛性が特徴とされており、発生原因は不明である。本人骨も生存時は痛みを感じてはいなかったものと思われる。しかし、この骨腫の外板からの突出度と存在部位を考えると、骨腫の存在は十分認識されており、眼窩上外側縁の左右の非対称を気にしていた可能性は高い。

古病理学的には骨腫の有無だけではなく、骨腫の発現頻度や好発部位の時代差、地域差、社会階層差や性差等に興味を持たれる。しかし、骨腫はサイズが小さかったり、観察個体のほとんどに出現しているような場合には記述されないことも少なくなく、そのことが正確な出現頻度を求めることを困難にしている(鈴木：2002)。今後、骨腫のサイズの大小に関わらず記載し、上述の時代差等を検討した研究が行われることに期待をしたい。

## 2. 左上顎第2大臼歯歯根の膨隆

上顎大臼歯の歯根数は基本的には3根であるが、小浜遺跡2004-1号墓中世人骨の左上顎第2大臼歯は2根である。この2根の内訳は独立した近心頬側根が1根、別に遠心頬側根と口蓋根が癒合して1根となっている。遠心頬側根に相当する部分の頬側面と遠心面に硬組織の増殖が認められる(図3・4)。この増殖は根尖部で特に大きく、表面は粗造で小孔が各所にみられる。また、周囲の歯槽骨とは明確に区別される。この硬組織増殖と周囲のセメント質の表面性状が異なること、図4の遠心頬側面の根尖部に元来のセメント質が露出している部分が確認できることから、増殖は歯根のセメント質が単純に肥大・肥厚したことによるものではないと考えられる。この硬組織増殖はセメント質の増殖を主とするが、セメント質の石灰化の程度は多様で、各所に認められる小孔は結合組織、特に繊維性組織の入り込んでいた痕跡と考えられる。以上の所見から、小浜遺跡2004-1号墓中世人骨の左上顎第2大臼歯歯根の硬組織増殖は、セメント質の増殖を特徴とするセメント質腫と診断される。

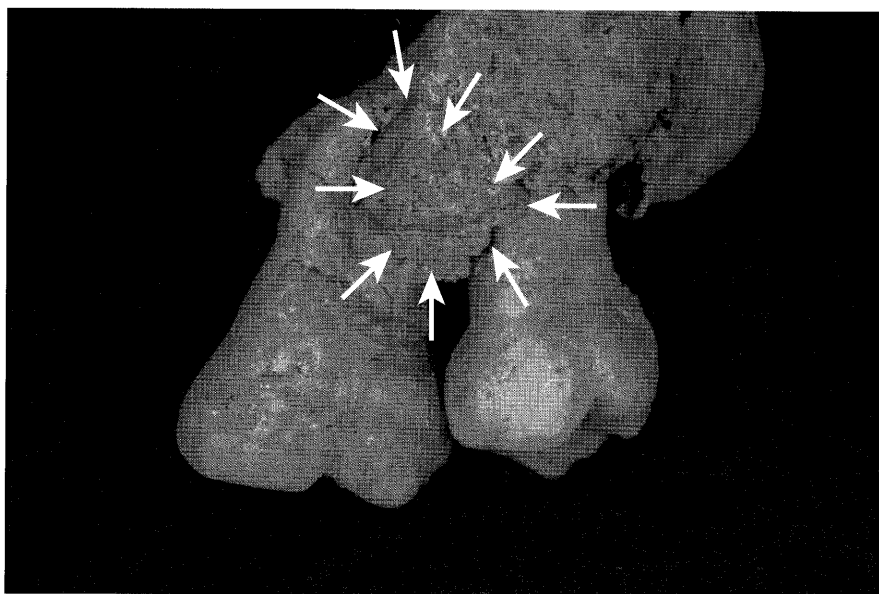


図3 おばま 小浜遺跡2004-1号墓出土中世人骨(男性・壮年)の上顎左第2大臼歯の歯根膨隆(矢印：膨隆)

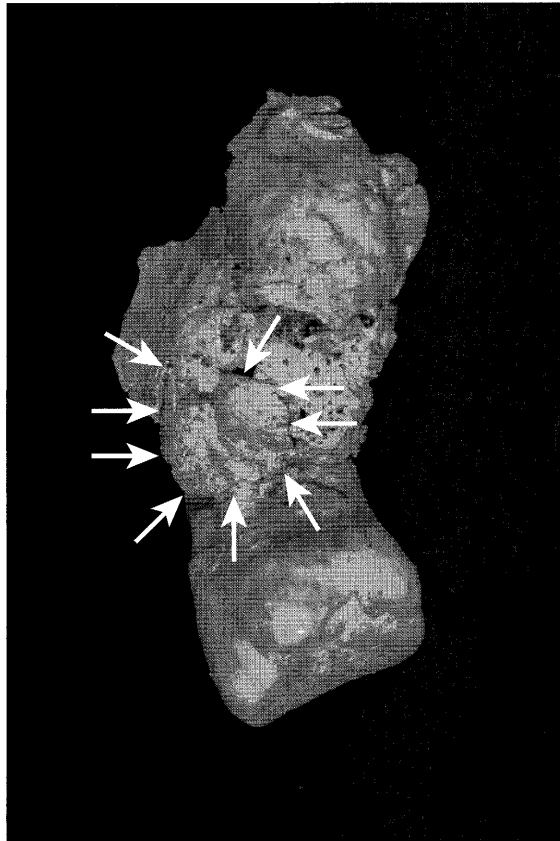

図4 <sup>おばま</sup>小浜遺跡2004-1号墓出土中世人骨（男性・壮年）の上顎左第2大臼歯遠心面の歯根膨隆（矢印：膨隆）

セメント質腫はWHOによって、良性セメント芽細胞腫、セメント質形成性線維腫、根尖性セメント質異形成症、巨大型セメント質腫の4種類に分類されている。しかし、実際はかなり多様な病態を示し、いずれの型にも分類できない場合も少なくない（石川，1982）。

良性セメント芽細胞腫は、組織学的には以下のような特徴をもつ（石川，1982）。歯根のセメント質と連続的に硬組織が多量に形成され、周囲の骨質とは明らかに区別される。硬組織は不規則な改造線を示し、若干の封入細胞を認めるが、その分布状態は一定していない。周辺部では広い未石灰化縁の存在することがあり、しばしば放射状の梁構造を示す。硬組織間には少量の線維性組織が介在し、セメント芽細胞、あるいは破セメント細胞の出現の明らかな部分もある。この良性セメント芽細胞腫の組織学的特徴は、小浜遺跡2004-1号墓中世人骨の左上顎第2大臼歯歯根の硬組織増殖の所見と一致する点が多い。

また、良性セメント芽細胞腫は、10～20歳代の年齢の人々に多く発症し、男の発症例が女のそれの2倍を占める。臼歯部に多く、下顎に出現する場合が多い。発育は緩慢で、あまり大きなものはないなどの疫学的特徴をもつと石川（1982）は報告している。小浜遺跡2004-1号墓中世人骨の左上顎第2大臼歯歯根の硬組織増殖は、セメント質腫の中でも、良性セメント芽細胞腫に相当する可能性が高い。

### 3. 左上顎第3大臼歯歯根の膨隆

本人骨の左上顎第3大臼歯も2根である。この内訳は、近心頬側根と遠心頬側根が癒合し1根、口蓋根が別の1根となる。本歯近心面の近心頬側根の根尖にも硬組織の増殖が確認できる(図5)。この増殖は周囲のセメント質の性状と同様で、増殖の程度も小さい。

この増殖部分は隣接する第2大臼歯のセメント質腫に接する部分にあたるため、この限局した硬組織増殖は腫瘍性の病変とは考えにくい。本症例は、第2大臼歯のセメント腫に反応した限局的なセメント質増殖症と診断される。

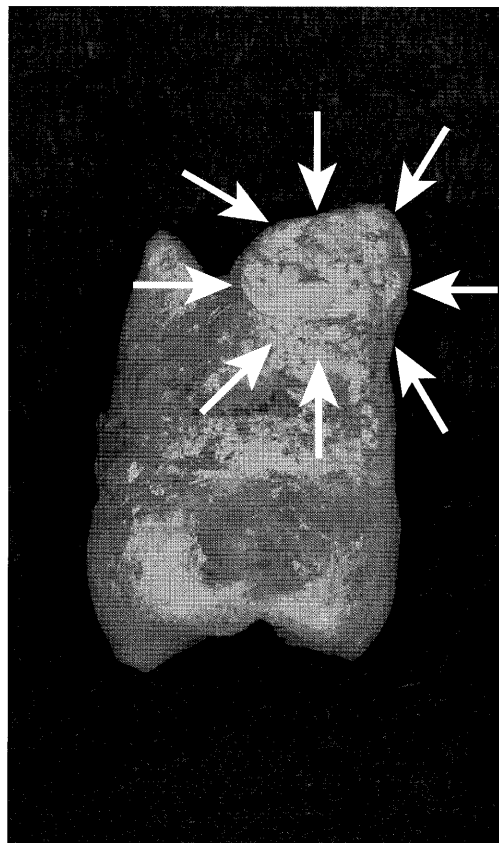


図5 <sup>おばま</sup>小浜遺跡2004-1号墓出土中世人骨(男性・壮年)の上顎左第3大臼歯近心面の歯根膨隆(矢印:膨隆)

#### 引用文献

- 石川 悟郎 (1982) 歯原性腫瘍. 石川 悟郎監修 口腔病理学Ⅱ. pp.461-530.永末書店. 京都.  
 清野 謙次 (1949) 古代人骨の研究に基づく日本人種論. pp.235-282. 岩波書店. 東京.  
 清野 謙次・星島 寿 (1922) 化石病理学特ニ日本原住民族ノ骨疾病ニ就テ. 日本微生物学会雑誌16: 269-284.  
 中村 直子 (2005) 種子島小浜(おばま)遺跡調査概報. 奄美ニューズレター15: 1-4.  
 鈴木 隆雄 (2002) 腫瘍2 良性腫瘍①. 骨考古学. The Bone. 16: 179-181.

(2005年12月1日 受理)