

EXPERIMENTOS EM COELHOS SUGEREM NIEREMBERGIA VEITCHII COMO CAUSA DE CALCINOSE ENZOÓTICA EM OVINOS DO RIO GRANDE DO SUL¹

FRANKLIN RIET-CORREA², MARIA DEL CARMEN MENDEZ³, ANA LÚCIA SCHILD⁴,
EDGAR CARDOSO DOS SANTOS⁵ e ROBERTO MÁRIO SCARSI²

RESUMO - Com o objetivo de determinar a etiologia de uma calcinose enzoótica em ovinos do Rio Grande do Sul, foram administradas a coelhos diversas plantas e misturas de plantas mescladas à ração. *Nierembergia veitchii* Hook, família Solanaceae, produziu calcificação dos tecidos moles, inibição da osteólise osteocítica, osteopetrose e osteonecrose, quando foi administrada a quatro coelhos, misturada a 50% da alimentação. Quinze coelhos que ingeriram outras plantas e seis coelhos testemunhas, não mostraram evidências macroscópicas ou histológicas de calcinose. Demonstra-se que *N. veitchii* tem propriedades calcinogênicas em coelhos, o que parece indicar que está associada à produção de calcinose enzoótica em ovinos.

Termos para indexação: Solanaceae, plantas tóxicas, calcificação dos tecidos moles, osteopetrose, osteonecrose.

EXPERIMENTS IN RABBITS SUGGEST NIEREMBERGIA VEITCHII AS A CAUSE OF ENZOOTIC CALCINOSIS IN SHEEP OF RIO GRANDE DO SUL, BRAZIL

ABSTRACT - Several plants mixed with ration were given to rabbits, in order to determine the etiology of enzootic calcinosis in sheep of Rio Grande do Sul. Commercial food with 50% of *Nierembergia veitchii* Hook (Solanaceae family) added, when given to four rabbits produced soft tissue calcification, inhibition of the osteocytic osteolysis, osteopetrosis and osteonecrosis. Neither macroscopic nor histologic evidences of calcinosis were observed in fifteen rabbits fed with other plants, as well as six rabbits from the control group. It is demonstrated that *N. veitchii* has calcinogenic properties in rabbits, which seems to indicate that it is associated to the production of enzootic calcinosis in sheep.

Index terms: Solanaceae, toxic plants, soft tissue calcification, osteopetrosis, osteonecrosis.

INTRODUÇÃO

Diversas plantas têm sido descritas com propriedades calcinogênicas.

Solanum malacoxylon Sendtner produz calcinose enzoótica em bovinos na Argentina (Carrillo & Worker 1967), Brasil (Döbereiner et al. 1971) e Uruguai (Riet-Correa et al. 1975). Esporadicamente, equi-

nos e ovinos são afetados por esta doença (Carrillo & Worker 1967 e Riet-Correa et al. 1975), tendo sido reproduzida, experimentalmente, também nesta última espécie (Gaggino 1969).

Cestrum diurnum L. produz um quadro similar em equinos e bovinos da Flórida, EUA, (Krook et al. 1975 a, b).

Trisetum flavescens Beauv. é associado a uma calcinose enzoótica em bovinos da Alemanha (Dirksen et al. 1972) e da Áustria (Libisseller et al. 1976), e o *Solanum torvum* SW. tem sido recentemente responsabilizado pela ocorrência desta doença em bovinos da Papua, Nova Guiné (Morris et al. 1979).

Doenças em ovinos, caracterizadas pela calcificação dos tecidos moles, foram descritas na Índia (Gill et al. 1976) e na África do Sul (Tustin et al. 1973), sem ter sido determinada a sua etiologia; no Israel (Neumann et al. 1977), a doença foi associada à ingestão de fezes de galinha com alto conteúdo de cálcio. Neste último país, a enfermidade também foi observada em caprinos (Neumann et al. 1973), sem a existência de uma causa conhecida.

¹ Aceito para publicação em 30 de julho de 1981. Trabalho financiado pela Fundação de Amparo à Pesquisa do Rio Grande do Sul. Processo 99/78 - UEPAE/Pelotas - Convênio EMBRAPA/UFPel.

² Med. Vet. da Faculdade de Veterinária e pesquisador do Convênio EMBRAPA/UFPel - Campus Universitário CEP. 96.100 - Pelotas, RS.

³ Bolsista do Conselho Nacional de Pesquisa. Pesquisador do Convênio EMBRAPA/UFPel.

⁴ Bolsista da Fundação de Amparo à Pesquisa do Rio Grande do Sul. Pesquisador do Convênio EMBRAPA/UFPel.

⁵ Técnico Agrícola da UEPAE/Pelotas-EMBRAPA, Caixa Postal 553, CEP. 96.100 - Pelotas-RS.

Foi descrita uma calcinose enzoótica em ovinos nos municípios de Júlio de Castilhos (Barros et al. 1970), Pinheiro Machado e Piratini (Riet-Correa et al. 1979b), Rio Grande do Sul.

O objetivo deste trabalho foi testar, em coelhos, o provável efeito calcinogênico de diversas plantas, para determinar a etiologia de uma calcinose enzoótica em ovinos nos municípios de Pinheiro Machado e Piratini, RS.

MATERIAL E MÉTODOS

Os poteiros, onde ocorria a doença, foram inspecionados periodicamente a partir de março de 1978, a fim de selecionar as plantas a serem testadas, para determinar as suas possíveis propriedades calcinogênicas.

Os solos destes poteiros são classificados como "pouco desenvolvidos e argila de atividade baixa (não-hidromórficos)" (Brasil. Ministério da Agricultura, 1973).

As plantas ou misturas de plantas eram secadas à sombra, moídas, misturadas à ração comercial e administradas *ad libitum* a coelhos da raça Nova Zelândia, pesando entre 120 e 160 gramas.

A percentagem de plantas a ser misturada e a duração do experimento eram estabelecidas levando-se em consideração a possibilidade dessas plantas serem ingeridas pelos ovinos, e a sua distribuição nas áreas onde ocorria a doença. *Cestrum euanthes* Schlecht foi incluído no experimento, apesar de não encontrar-se em todos os poteiros afetados e estar em pouca quantidade em alguns deles, devido ao fato de pertencer a um gênero no qual foi descrita uma espécie com propriedades calcinogênicas.

A mistura de plantas oriundas do campo nativo foi obtida mediante a utilização de gaiolas de arame de 1 m² de superfície e 50 cm de altura, a fim de permitir o seu crescimento e posterior classificação botânica.

O número de coelhos utilizados por grupo e os coelhos testemunhas que comiam somente ração encontram-se na Tabela 1.

Os coelhos foram sacrificados por choque elétrico, e realizada a necropsia para detectar lesões macroscópicas. A aorta, o pulmão, o rim e o coração foram fixados em formol a 10%, embebidos em parafina, cortados em seções de 6 μ , e corados pela técnica de Hematoxilina-eosina (Luna 1968).

Nos casos em que foi observada calcificação e em dois testemunhas, o fêmur direito foi fixado em formol a 10% e descalcificado a vácuo, utilizando-se uma solução de citrato de sódio e ácido fórmico (Luna 1968). Foram cortadas seções longitudinais das epífises e metáfises, e transversais do meio da diáfise, corando-se pela técnica de Hematoxilina-eosina.

RESULTADOS

A percentagem de plantas ou misturas de plantas administradas, o tempo de adminis-

tração e os resultados da observação macroscópica e microscópica dos coelhos estão contidos na Tabela 1.

Um dos coelhos alimentados com 50% de *Nierembergia veitchii* Hook na ração morreu aos 41 dias do começo do experimento, após mostrar emagrecimento progressivo e perda de peso. Na necropsia, observaram-se depósitos calcários disseminados na aorta torácica e abdominal, mineralização das cordas tendinosas das válvulas aurículo-ventriculares e válvulas sigmóides esquerdas, depósitos calcários no córtex e medula dos rins, enfisema e depósitos calcários nos lóbulos diafragmáticos do pulmão.

Outro coelho morreu de uma severa diarréia, quinze dias após ingestão de *N. veitchii* a 50% na ração. Foi observada, na necropsia, formação de placas calcáreas na aorta torácica.

Dois coelhos alimentados com *N. veitchii* a 50% foram sacrificados após 30 dias de experimento. Nas necropsias, foram observadas placas calcárias disseminadas na aorta torácica e abdominal, depósitos calcários nas válvulas aurículo-ventriculares e sigmóides esquerdas, e pontos esbranquiçados no córtex dos rins.

As observações histológicas das aortas foram similares nos quatro coelhos alimentados com *N. veitchii*, mostrando degeneração, ruptura e calcificação das fibras elásticas, hiperplasia da íntima e formação de placas de calcificação, encontrando-se calcificadas as fibras elásticas, colágenas e o tecido intersticial.

Lesões similares foram observadas nas cordas tendinosas do coração, com acúmulo de células mononucleares ao redor das áreas calcificadas (Fig. 1).

No pulmão do celho que foi alimentado com *N. veitchii* durante 41 dias, observou-se hiperplasia dos septos interalveolares, com formação de tecido conjuntivo frouxo e calcificação.

Nos rins dos três coelhos que ingeriram *N. veitchii* de 30 a 41 dias, foi observado: calcificação da íntima e média das artérias, proliferação e calcificação da cápsula de Bowman, e calcificação nos túbulos, com formação de cilindros de cálcio. No interstício, proliferação do tecido conjuntivo frouxo e deposição de sais de cálcio.

TABELA 1. Plantas administradas a coelhos, percentagem, tempo de administração e presença de lesões macroscópicas ou histológicas de calcificação dos tecidos moles.

Plantas misturadas	%	Nº de coelhos	Duração (dias)	Lesões macros.	Lesões histol.
Misturas de folhas oriundas do substrato lenhoso do mato (a)	10	1	110		
Misturas de folhas oriundas do substrato herbáceo do mato, colhidas em abril (b)	10	2	42	-	-
Misturas de folhas oriundas do substrato herbáceo do mato, colhidas a partir de outubro (b)	10	2	90	-	-
<i>Cestrum euanthes</i> Schlecht.	5	1	23 (d)	-	-
<i>Cestrum euanthes</i>	5	1	40	-	-
<i>Lantana reinekii</i> Brig.	10	2	60	-	-
<i>Richardia humistrata</i> Cham & Sche.	10	2	60	-	-
<i>Baccharis ochracea</i> Spreng.	10	2	60	-	-
Misturas de plantas oriundas do campo nativo (c)	50	2	60	-	-
<i>Nierembergia veitchii</i> Hook.	10	1	56	-	-
<i>Nierembergia veitchii</i>	50	1	41 (e)	+	+
<i>Nierembergia veitchii</i>	50	1	15 (f)	+	+
<i>Nierembergia veitchii</i>	50	2	30	+	+
Testemunhas	--	6	60	-	-

(a) - Árvores, arbustos e lianas cujas folhagens se situam ao alcance dos ovinos.

(b) - Vegetação de diversas famílias que se desenvolvem sob as árvores, geralmente nas clareiras dos matos.

(c) - Amostras tomadas de áreas representativas da vegetação do campo nativo que recobre o potreiro, principal fonte de alimentação dos animais.

(d) - Morreu de broncopneumonia aos 23 dias do experimento.

(e) - Morreu após emagrecimento progressivo.

(f) - Morreu de uma severa diarreia.

As alterações ósseas dos coelhos que ingeriram 50% de *N. veitchii* na alimentação, comparadas as dos dois testemunhas, foram as seguintes:

A placa epifisária estava mais fina e inativa, tanto nesta como no cartilago articular; apareceu-se perda da basofilia, com pouca diferenciação do cartilago vesicular.

Na epífise e metáfise, observou-se retenção da matriz condróide, degeneração e necrose de osteócitos, com perda da basofilia das lacunas e numerosas linhas cimentantes; todas estas evidências de inibição da osteólise e condrólise osteocítica.

A esponjosa primária era muito estreita e as trabéculas estavam espessadas e confluentes,

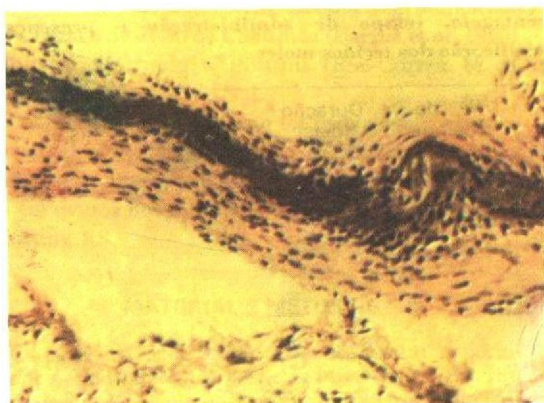


FIG. 1 Calcificação em uma corda tendinosa da válvula aurículo-ventricular esquerda do coelho que ingeriu *Nierembergia veitchii* Hook durante 41 dias. H.E. x 400.




FIG. 2. *Nierembergia veitchii* que cresceu entre as pastagens. Município de Piratini, Rio Grande do Sul.

evidenciando um processo de osteopetrose. O revestimento osteoblástico era escasso e um grande número de osteoblastos estava diminuído de volume.

Em algumas áreas apreciava-se necrose da matriz óssea, com presença de osteoclasia.

Nos cortes transversais da diáfise, observou-se: degeneração e necrose de osteócitos, numerosas linhas cimentantes e áreas de necrose da matriz óssea com osteoclasia.

Um coelho que ingeriu *N. veitchii* a somente 10%, quinze que ingeriram outras plantas ou misturas, e seis testemunhas, não mostraram evidências macroscópicas ou histológicas de calcificação dos tecidos moles.

DISCUSSÃO

Os resultados experimentais demonstraram que, de todas as plantas ou misturas de plantas testadas, a única que produziu calcificação dos tecidos moles nos coelhos foi a *Nierembergia veitchii*.

Estudos epidemiológicos realizados mostraram que a calcemia, nos ovinos que estavam em áreas onde ocorria a calcinose, elevou-se acima dos níveis normais a partir do mês de outubro, mantendo-se alta até fevereiro e começando a diminuir, gradualmente, a partir de março (Riet-Correa et al. 1979a). A elevação dos níveis de cálcio sérico é coincidente com a época em que a planta, devido ao seu ciclo biológico anual, encontra-se nos poteiros.



FIG. 3. *Nierembergia veitchii* que cresceu em um barrenco, protegida pelo pastoreio. Município de Piratini, Rio Grande do Sul.

A *Nierembergia veitchii*, igual a *Solanum malacoxylon*, a *Cestrum diurnum* e *Solanum torvum*, pertence à família Solanaceae. É uma planta que cresce entremuada nas pastagens (Fig. 2 e 3), sendo consumida normalmente pelos ovinos; ela é encontrada em todos os poteiros onde ocorre a doença.

Por todas estas evidências, é provável que a calcinose enzoótica dos ovinos, nos municípios de Piratini e Pinhero Machado, seja produzida pela ingestão de *Nierembergia veitchii*. Em experimentos recentes, foi reproduzida, experimentalmente, a doença em ovinos (Riet-Correa et al., dados não publicados), confirmando esta hipótese.

As lesões observadas nos coelhos intoxicados são similares às descritas na calcinose enzoótica dos ovinos do Rio Grande do Sul (Barros et al. 1970 e Riet-Correa et al. 1979b) e às observadas nas intoxicações por vitamina D (Capen et al. 1966, Hascher et al. 1978 e Stevenson et al. 1976), *Solanum malacoxylon* (Carrillo & Worker 1967, Santos et al. 1976 e Rossi et al. 1969), *Cestrum diurnum* (Krook et al. 1975a, 1975b), *Solanum torvum* (Morris et al. 1979) e *Trisetum flavescens* (Dirksen et al. 1971, 1972), em coelhos e outras espécies.

Solanum malacoxylon possui um princípio ativo identificado como um derivado glicosídico de 1,25 dihidroxicoalciferol (Wasserman et al. 1976a), encontrando-se uma substância similar em *Cestrum diurnum* (Wasserman et al. 1976b).

Em *Trisetum flavescens*, não foi comprovada substância de ação similar ao 1,25 dihidroxicoalciferol; no entanto, a planta tem demonstrado uma atividade biológica semelhante a da vitamina D (Wasserman et al. 1977).

As considerações feitas anteriormente parecem indicar que *Nierembergia veitchii* contém alguma substância de ação biológica similar a da vitamina D, ou seus metabólitos, responsável pela sua toxicidade.

CONCLUSÕES

Demonstrou-se que *Nierembergia veitchii* é uma planta com propriedades calcinogênicas para coelhos, e que deve estar associada à ocorrência de calcinose enzoótica em ovinos do Rio Grande do Sul.

AGRADECIMENTOS

Os autores agradecem às professoras Emilia Santos e Elsa Fromm Trinta, do Museu Nacional, Rio de Janeiro, por terem realizado a identificação botânica de *Nierembergia veitchii*.

REFERÊNCIAS

- BARROS, S.; POHLENZ, J. & SANTIAGO, C. Zur Kalzinose beim Schaf. Dtsch. tierarztl. Wschr., 77:321-56, 1970.
- BRASIL. Ministério da Agricultura. Departamento Nacional de Pesquisa Agropecuária. Divisão de Pesquisa Pedológica. Levantamento de reconhecimento dos solos do Estado do Rio Grande do Sul. s.l., 1973. p.357-61, (Boletim Técnico, 30).
- CAPEN, C.C.; COLE, C.R. & HIBBS, J.W. The pathology of hypervitaminosis D in cattle. Path. Vet., 3:350-78, 1966.
- CARRILLO, B.J. & WORKER, N.A. Enteque seco: arterioesclerosis y calcificación metastásica de origem tóxica en animales a pastoreo. Rev. Invest. Agropecu. Sér. 4. Patol. Anim., Buenos Aires, 4:9-30, 1967.
- DIRKSEN, G.; PLANK, P.; DAMMRICH, K. & HANICHEN, T. Cuadro clínico y anatomopatológico de una calcinosis enzoótica en el bôvido. Not. Méd. Vet., 3:203-18, 1971.
- DIRKSEN, G.; PLANK, P.; HANICHEN, T. & SPIESS, A. Über eine enzootische Kalzinose beim Rind. 5. Experimentelle Untersuchungen an Kaninchen mit selektiver Verfütterung von Knaulgras (*Dactylis glomerata*), Goldhafer (*Trisetum flavescens*) und einem Grasergermisch. Dtsch. tierarztl. Wschr., 79:73-96, 1972.
- DÖBEREINER, J.; TOKARNIA, C.H.; COSTA, J.B. D. da; CAMPOS, J.L.E. & DAYREL, M.D.S. "Espichamento", intoxicação de bovinos por *Solanum malacoxylon* no pantanal de Mato Grosso. Pesq. agropec. bras. Sér. Vet., 6:91-117, 1971.
- GAGGINO, O.P. Desarrollo de la lesión arterioesclerótica incipiente en el enteque seco reproducido experimentalmente en ovinos. Rev. Invest. Agropecu., Série 4. Patol. Anim. Buenos Aires, 4:31-40, 1969.
- GILL, B.S.; SINGH, M. & CHOPRA, A.K. Enzootic calcinosis in sheep: clinical signs and pathology. Am. J. Vet. Res., 37:545-52, 1976.
- HASCHER, W.M.; KROOK, L.; KALLFELZ, F.A. & POND, W.G. Vitamin D toxicity. Initial site and mode of action. Cornell. Vet., 68:324-64, 1978.
- KROOK, L.; WASSERMAN, R.H.; MCENTEE, K.; BROKKEN, T.D. & TEIGLAND, M.B. *Cestrum diurnum* poisoning Florida cattle. Cornell. Vet., 65:557-75, 1975a.
- KROOK, L.; WASSERMAN, R.H.; SHIVELLY, J.N.; TASHJIAN, A.H.; BROKKEN, T.D. & MORTON, J.F. Hypercalcemia and calcinosis in Florida horses: implication of the shrub *Cestrum diurnum*, as the causative agent. Cornell. Vet., 65:26-56, 1975b.
- LIBISSELLER, R.; GLAWISCHNING, E.; KÖHLER, H. & SWOBODA, R. Zur Kalzinose der Rinder in Osterreich. II. Experimentelle Auslösung einer Kalzinose bei Schafen und Kaninchen durch grünen Goldhafer (*Trisetum flavescens*) aus dem pannonischen Klimagebiet. Zbl. Vet. Med. A., 23:1-30, 1976.
- LUNA, L.G. Manual of histologic staining methods of the Armed Forces Institute of Pathology. 3.ed. New York, McGraw-Hill Book Company, 1968. p.258.
- MORRIS, K.L.M.; SIMONITE, J.P.; PULLEM, L. & SIMPSON, S.A. *Solanum torvum* as a causative agent of enzootic calcinosis in Papua, New Guinea. Res. Vet. Sci., 27:264-6, 1979.
- NEUMANN, F.; NOBEL, T.A. & BOGIN, E. Enzootic calcinosis in sheep and C-cells hyperplasia of the thyroid. Vet. Rec., 101:364-6, 1977.

- NEUMANN, F.; NOBEL, T.A. & KLOPPER, U. Calcinoses in goats. *J. Comp. Path.*, 83:343-50, 1973.
- RIET-CORREA, F.; MENDEZ, M.C.; SCHILD, A.L.; SANTOS, E.C.; SCARSI, R.M. & NAKAGAWA, L.K. Calcinoses enzoóticas em ovinos. Evidências de ser uma intoxicação por *Nierembergia veitchii* Hook. In: CONGRESSO ESTADUAL DE MEDICINA VETERINÁRIA, 6, Gramado, 1979a. *Anais...* p.61-2.
- RIET-CORREA, F.; RIET-CORREA, I. & BELLAGAMBA, C. Calcificación metastásica enzoótica (enteque seco) en bovinos del Uruguay. *Veterinária*, 12:15-23, 1975.
- RIET-CORREA, F.; SCHILD, A.L.; MENDEZ, M.C.; SCARSI, R.M. & RODRIGUEZ, J.O. Calcinoses enzoóticas em ovinos dos municípios de Pinheiro Machado e Piratini. In: CONGRESSO ESTADUAL DE MEDICINA VETERINÁRIA, 6, Gramado, 1979b. *Anais...* p.61.
- ROSSI, F.M.; DALLORSO, M.E.; DASKAL, H.E.; GAGGINO, O.P. & LEIVA, A. Reproducción Experimental de entequo seco en conejo I. lesiones cardiovasculares. *Gac. Vet.*, Buenos Aires, 31:415-25, 1969.
- SANTOS, M.N. dos; NUNES, V.A.; NUNES, I.J.; BARROS, S.S.; WASSERMAN, R.H. & KROOK, L. *Solanum malacoxylon* toxicity. Inhibition of bone resorption. *Cornell Vet.*, 66:566-89, 1976.
- STEVENSON, R.G.; PALMER, N.C. & FINLEY, G. G. Hypervitaminosis D in rabbits. *Can. Vet. Jour.*, 17:54-7, 1976.
- TUSTIN, R.C.; PIENAAR, C.H.; SCHMIDT, J.M.; FAUL, A.; WALT, K. van der.; BOYAZOGLU, P.A. & BOOM, H.P.A. Enzootic calcinosis of sheep in South Africa. *J.S. Afr. Vet. Ass.*, 44:383-95, 1973.
- WASSERMAN, R.H.; CORRADINO, R.A.; KROOK, L.; HUGHES, M.R. & HAUSSLER, M.R. Studies on the 1-25 Dihydroxycholecalciferol like activity in a calcinogenic plant *Cestrum diurnum*, in the chick. *J. Nutrition*, 106:457-65, 1976a.
- WASSERMAN, R.H.; HENION, J.D.; HAUSSLER, M.R. & MCCAIN, T.A. Calcinogenic factor in *Solanum malacoxylon*: evidence that it is 1,25 Dihydroxy-vitamin D₃ Glycoside. *Science*, 194:853, 1976b.
- WASSERMAN, R.H.; KROOK, L. & DIRKSEN, G. Evidence for antirachitic activity in the calcinogenic plant *Trisetum flavescens*. *Cornell Vet.*, 67:333-50, 1977.