

## HALLAZGOS LAPAROSCOPICOS EN LA INFECCION POR *Schistosoma mansoni*

Estudio en 209 pacientes

FABIO RIVAS MUÑOZ\*

Se describen los hallazgos laparoscópicos en 209 pacientes parasitados de *Schistosoma mansoni*, estudiados en el Instituto de Medicina Tropical "PEDRO KOURI" (IPK) de La Habana (Cuba) entre 1979 y 1988.

El diagnóstico de la enfermedad se hizo mediante análisis coproparasitológico, utilizando la técnica de Knigth.

La laparoscopia, realizada de conformidad con el paciente, antes de instaurar el tratamiento, mostró la presencia de GRANULOMAS sobre la superficie hepática y ESPLENOMEGALIA como los hallazgos más prominentes.

No se tiene conocimiento de reportes similares con este tipo de estudios y se plantea la posibilidad de que la laparoscopia se constituya en una herramienta importante en la valoración del grado de compromiso hepatoesplénico sufrido por quienes padecen la enfermedad.

### INTRODUCCION

La esquistosomiasis es una de las enfermedades que la OMS ha priorizado en razón a sus altos niveles de prevalencia e incidencia en el mundo subdesarrollado.

Afecta a más de 200 millones de seres humanos, principalmente niños y adultos jóvenes, reduciendo la capacidad intelectual al 90% de los primeros y disminuyendo en un 15% la capacidad de trabajo de los segundos (1, 2).

Produce alrededor de 800.000 muertes y más del 10% de la población mundial está a riesgo de contraerla (3).

*Schistosoma mansoni* (SAMBON 1907) ocasiona una enfermedad parasitaria endémica en países de Africa, Asia, Suramérica y El Caribe.

Produce lesiones a nivel de tracto digestivo bajo y del sistema porta hepato-esplénico, las cuales son desencadenadas por la respuesta inmune del huésped ante la presencia de los huevos depositados por la

hembra de los cuales, la mitad aproximadamente, salen con las heces.

En lo fundamental, el diagnóstico y seguimiento de los pacientes ha sido realizado por análisis coproparasitológico usando, para ello, diferentes técnicas, tales como Kato, Knigth, (3, 4) entre otros.

### MATERIALES Y METODOS

Se realizó un estudio retrospectivo de 209 historias clínicas de pacientes ingresados en el Instituto de Medicina Tropical "PEDRO KOURI" con diagnóstico de *S. mansoni* en el período comprendido entre enero de 1979 y diciembre de 1988.

Estos pacientes, en su mayoría de procedencia africana, tenían entre sus estudios diagnósticos, la realización de Laparoscopia, antes de recibir su tratamiento.

El diagnóstico de la entidad en todos los casos, había sido realizado por el hallazgo de los huevos característicos en las heces, mediante el método de Knigth.

\*Asesor División Investigaciones Especiales, Instituto Nacional de Salud.

La laparoscopia se hizo, en todos los casos, de conformidad con el paciente utilizando para ello un laparoscopio OLIMPUS de visión oblicua.

**RESULTADOS**

Los hallazgos laparoscópicos se detallan en el gráfico 1. Se observa que la presencia de granulomas sobre la superficie hepática y la esplenomegalia, son las dos alteraciones más frecuentemente encontradas con 77% y 68%, respectivamente. El 5% de las laparoscopias realizadas fue NORMAL.

Se encontró con menos frecuencia, hepatomegalia y aumento de la vasculatura del Ligamento Redondo en porcentajes del 27% y 17% en su orden (gráfico 1).

Es importante describir brevemente las características de las lesiones observadas sobre la superficie hepática y que corresponden a granulomas: estas son formaciones puntiformes, del tamaño de la cabeza de un alfiler y de color blanco-amarillento, rodeadas de un halo eritematoso.

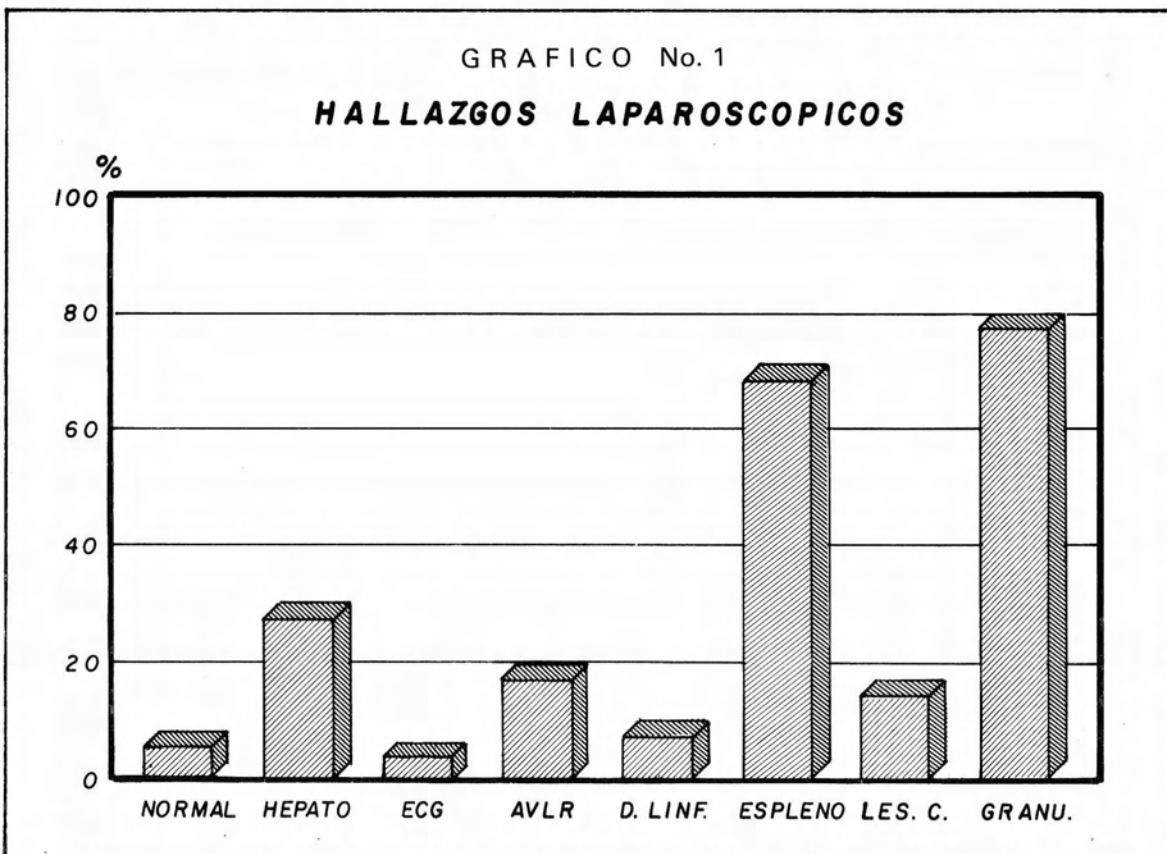
**DISCUSION**

En la literatura revisada no se recogen datos relacionados con estudios laparoscópicos en el diagnóstico (y/o seguimiento) de esta parasitosis. Este hecho no permite hacer ningún tipo de comparación y por lo tanto, únicamente se describen los hallazgos.

Algunos estudios anatómo-patológicos y de necropsia describen elementos similares a los reportados aquí (4).

Teniendo en cuenta la fisiopatología de la enfermedad se puede hacer alguna correlación, pues es sabido que en la esquistosomiasis los daños son consecuencia de la reacción inmune de huésped frente a los huevos que han quedado "atrapados" en los vasos porta intrahepáticos (5) y esto ocasiona la formación de los granulomas (6) que se observan en la laparoscopia.

La misma reacción inmune frente a los huevos lleva a un progresivo aumento en la presión venosa portal y por tanto a una paulatina y progresiva esplenomega-



lia (1, 2, 3, 4, 5, 6, 7, 8) la cual también se encontró en el estudio realizado.

El proceso inflamatorio que desencadena en el órgano esta entidad, podría explicar la hepatomegalia. En cuanto al aumento de la vasculatura del ligamento redondo, es posible que también esté en relación con el incremento en la presión portal.

En Colombia no ha sido descrita esta enfermedad a pesar de que tenemos países vecinos como Venezuela y Brasil, donde es bastante importante (1-6). Se sabe del hallazgo, en una zona de la Guajira Colombiana, de *Biomphalaria straminea* (huésped intermediario) pero no se ha detectado afección en seres humanos (9).

## CONCLUSIONES

No se conocen otros reportes de estudios laparoscópicos en pacientes afectados con *Schistosoma mansoni*. Este tipo de exámenes puede ser importante en la valoración del grado de compromiso del sistema porta hepato-esplénico de los pacientes parasitados y, de acuerdo con el mismo, en el establecimiento de un pronóstico en cada caso.

Son necesarios más estudios al respecto y se abre la posibilidad de incluir la laparoscopia, entre la batería de exámenes en el estudio diagnóstico y de seguimiento de quienes padecen la entidad.

E C G	: Engrosamiento de la cápsula de Glisson
L E S	: Lesiones cicatrizadas
D L I N F	: Dilataciones linfáticas
A V L R	: Aumento de la vasculación del ligamento redondo
E S P L E N O	: Esplenomegalia
G R A N U	: Granulomas hepáticos

## SUMMARY

This paper describe the laparoscopy findings in 209 patients suffering *Schistosoma mansoni* infection.

The patients were seen at "PEDRO KOURI" Institute of Tropical Medicine, La Habana, Cuba during 1979 to 1988.

The diagnosis was made on the base of clinical and epidemiological studies and coproparasitologic tests by Knigh,t,s technic.

Laparoscopy was performed before the patient had received any treatment and after a written patient consent. The main findings were the presence of hepatic granulomas and splenomegaly

Similar studies have not been reported previusly in the literature, for his reason, we consider that laparoscopy could be a helpful tool in the dianosis of this condition.

## AGRADECIMIENTOS

Debo agradecer al Instituto de Medicina Tropical "PEDRO KOURI" de La Habana, el permitir que adelantara este trabajo y al doctor AROLDO RUIZ, persona dedicada por mucho tiempo al estudio y tratamiento de esta parasitosis, siempre dispuesto a colaborar y con quién establecimos profundos lazos de amistad.

## BIBLIOGRAFIA

1. Hunter's. Tropical Medicine. Sixth Edition W B saunders Com-pany USA 1984; 708.
2. Caprón A, Dessaint JP. Immunity to Schistosomes Progress toward vaccine. Science 1978; 238: 1065.
3. Botero D, Restrepo M. Parasitosis Humanas. Corporación para las Investigaciones Biológicas (CIB) Medellín, Colombia 1984; 156.
4. World Health Organisation. Progress in Assessment of morbidity due to *Schistosoma mansoni* Infection: A review of recent literature. WHO/SCHISTO/88.97.
5. Manson-Bahr PEC. Manson's Tropical Diseases. Bailliere Tindall London. Edicion 1983; 206 y 693.
6. Wyler DJ. Fibroblast stimulation in Schistosomiasis. Egg Granulomas secrete factors that stimulate collagen and fibronectin synthesis. J Immunol 1987; 138: 1581 .
7. Marshall I. The biology of Schistosomiasis. Academic Press. London 1987; 399.
8. Phillips SM, Lammier PJ. Immunopathology of granuloma formation and fibrosis in Schistosomiasis. Parasitol Today 1986; 2: 296.
9. Sabogal Enrique. Comunicación personal, División Investigaciones Especiales. Instituto Nacional de Salud, Bogotá 1989.