

Biomédica 2004;24:7-12

PRESENTACIÓN DE CASOS

Ojo de buey en tomografía hepática

Jorge Alberto Cortés ^{1,2}, Sonia Isabel Cuervo ^{1,2}, Luis Francisco Hernández ³,
Guillermo Potdevin ³, Ana María Urdaneta ³

¹ Grupo de Infectología, Instituto Nacional de Cancerología, E.S.E., Bogotá, D.C., Colombia.

² Unidad de Infectología, Departamento de Medicina, Facultad de Medicina, Universidad Nacional de Colombia, Bogotá, D.C., Colombia.

³ Facultad de Medicina, Universidad de la Sabana, Bogotá, D.C., Colombia.

Las infecciones micóticas invasoras se presentan con mayor frecuencia en pacientes con neutropenia posterior al uso de quimioterapia para el tratamiento del cáncer. Se presenta una paciente de 4 años con diagnóstico de leucemia linfoide aguda, quien, luego de la quimioterapia, desarrolló neutropenia febril y diarrea. Recibió tratamiento antibiótico y antimicótico de amplio espectro. Se aisló *Candida albicans* y se observaron trofozoítos de *Entamoeba histolytica* en la materia fecal. La paciente desarrolló candidiasis crónica diseminada que fue tratada con anfotericina B y, posteriormente, con fluconazol. Se ilustra la imagen tomográfica conocida como 'ojo de buey' y su correspondiente estudio histopatológico. *Candida* spp. es la levadura más común en pacientes inmunosuprimidos con tumores hematológicos que reciben quimioterapia. La candidiasis diseminada que se presenta en estos pacientes persiste y se hace evidente clínicamente una vez se resuelve la neutropenia; se denomina candidiasis crónica diseminada. En la paciente se presentaron varios factores de riesgo, como el tratamiento previo con antibióticos de amplio espectro, la colonización del tracto gastrointestinal por *Candida* y la neutropenia prolongada. El diagnóstico por imagen se hace principalmente por ecografía, tomografía axial computarizada y resonancia magnética. Se han descrito cuatro patrones tanto ecográficos como tomográficos, de los cuales se destacan el tipo 1 ('ruedas entre ruedas') y el tipo 2 ('ojo de buey'), que son característicos de la candidiasis crónica diseminada. El tercer patrón (imágenes hipoecoicas), aunque no es específico de la candidiasis crónica diseminada, es el más comúnmente hallado en ambas técnicas. En la paciente se observaron los patrones 2 y 3, y el diagnóstico se confirmó con el estudio histopatológico.

Palabras clave: candidiasis/diagnóstico, absceso/diagnóstico, absceso hepático/diagnóstico, tomografía computarizada por rayos X.

The 'bull's eye' pattern in hepatic tomography

Invasive fungal infections are more commonly found in patients who develop neutropenia after chemotherapy. A 4-year-old girl with diagnosis of acute lymphoid leukemia developed febrile neutropenia after chemotherapy. Broad spectrum antibiotics and antimycotic therapy were initiated. *Candida albicans* was isolated and *Entamoeba histolytica* was observed in stool examination. Chronic disseminated candidiasis had developed and was treated with amphotericin B, initially, and fluconazol. Computed tomography images were obtained that demonstrated a classic 'bull's eye' pattern; a concurrent histological study confirmed the diagnosis.

Candida spp. is the major cause of opportunistic mycosis in immunosuppressed patients receiving chemotherapy for haematologic malignancies. An initial infection results in disseminated candidiasis, which persists and becomes chronic. In the 4-year-old patient, the identified risk factors consisted of a previous therapy with broad spectrum antibiotics, the gastrointestinal tract colonization with *Candida albicans* and prolonged neutropenia.

Imaging diagnoses are made by ultrasonography, computed tomography and magnetic resonance. With ultrasound and tomography, 4 distinct patterns have been described. Pattern 1 ('wheels within wheels') and 2 ('bull's eye') are important, since they are characteristic of chronic disseminated candidiasis. The third pattern (hypoechoic image) is the most common

finding with both techniques. In the current patient, patterns 2 and 3 were seen and the diagnosis was confirmed by histological study.

Key words: abscess/diagnosis, candidiasis/diagnosis, liver abscess diagnosis, splenic diseases diagnosis, tomography, X-ray

Las infecciones micóticas invasoras son frecuentes en pacientes inmunosuprimidos, especialmente en aquéllos que desarrollan neutropenia posterior a la utilización de quimioterapia para el tratamiento de cáncer (1). Las infecciones por especies de *Candida* tienen una alta morbilidad y mortalidad en este grupo de pacientes, debido a la dificultad para el diagnóstico precoz y el tratamiento. A continuación presentamos un caso de infección micótica invasora en el cual las imágenes ayudaron a esclarecer el diagnóstico.

Presentación del caso

Una niña de 4 años ingresó por el servicio de urgencias del Instituto Nacional de Cancerología (INC, Bogotá) con un cuadro clínico de 24 horas de evolución consistente en picos febriles intermitentes de 39°C, asociado con 3 episodios eméticos y tos seca.

La paciente era conocida en la institución y había ingresado por primera vez 50 días antes con diagnóstico de leucemia linfocítica aguda L1 en quimioterapia con el protocolo Texas de bajo riesgo (vincristina, daunorrubicina, L-asparaginasa, prednisona, metotrexato intratecal, arabinósido C, mercaptopurina y dexametasona). La paciente era procedente de Garagoa (Boyacá) y había sido remitida del hospital local por un cuadro agudo de 4 días de evolución de fiebre, malestar general, hiporexia, odinofagia, dolor abdominal tipo cólico, palidez mucocutánea y náuseas, acompañado de leucopenia lo que generó la sospecha de aplasia medular y neutropenia febril. La paciente provenía del área rural, donde vivía con sus 6 hermanos y sus padres. No tenía antecedentes de importancia y tenía un esquema de vacunación completo.

Correspondencia:

Jorge Alberto Cortés, Instituto Nacional de Cancerología, E.S.E., Calle 1 No.9-85, Bogotá, Colombia.
Teléfono: (571) 334 0174
infectologia@incancerologia.gov.co

Recibido: 06/10/04; aceptado: 05/03/04

La primera hospitalización de la paciente duró 40 días, en la cual se hizo el diagnóstico, se inició la quimioterapia, se le practicaron transfusiones sanguíneas, se desparasitó con quinifamida y albendazol, y se adicionó trimetoprim-sulfametoxazol como profilaxis de *Pneumocystis jiroveci*. Presentó como complicación neutropenia febril de 3 semanas de duración, durante la cual se encontró una enfermedad diarreica aguda invasiva, con prolapso rectal secundario, candidiasis gastrointestinal y úlcera en mucosa oral. Durante el periodo de neutropenia y fiebre, la paciente recibió metronidazol, piperacilina-tazobactam, cefepime, meropenem, vancomicina y anfotericina B (con una dosis acumulada de 8 mg/kg).

De la materia fecal, se aislaron trofozoítos de *Entamoeba histolytica* y levaduras identificadas por cultivo como *Candida albicans*. No se aislaron microorganismos a partir de las muestras de sangre, orina o médula ósea.

Se tomaron ecografías abdominales, que no evidenciaron alteraciones imagenológicas, el segundo día y el día 21 de su primera hospitalización a causa de la hepatomegalia y la fiebre persistente. Una tomografía tomada 4 días antes de su primer egreso mostró un cardiomeiastino con nódulos calcificados, lesiones micronodulares en lóbulos inferiores del parénquima pulmonar con distribución periférica de 2 mm de diámetro. En ese momento, como hallazgo ocasional, se informaron múltiples lesiones hipodensas de 3 mm de diámetro que comprometían difusamente el parénquima hepático. La fiebre desapareció (día 37) y su tratamiento se continuó ambulatoriamente.

A los 10 días reingresó con los síntomas anotados y en el examen físico de urgencias se encontró una frecuencia respiratoria de 34 por minuto con una frecuencia cardíaca de 130 por minuto, temperatura de 39,5°C, mucosas húmedas, sin lesiones, auscultación cardiopulmonar normal,

hepatomegalia de 2 cm por debajo del reborde costal y ausencia de lesiones en piel o de signos meníngeos. Se hospitalizó con diagnóstico de leucemia linfocítica aguda en quimioterapia, anemia y desnutrición; se inició su estudio por el episodio febril. Se administró piperacilina tazobactam sin foco infeccioso identificado y se realizó transfusión de glóbulos rojos. La radiografía de tórax mostró infiltrados intersticiales en la base izquierda sin consolidaciones. Por la leucocitosis, se sospechó infección o recaída de su enfermedad de base y por el hallazgo radiológico (figura 1) se consideró una infección micótica y se reinició el tratamiento con anfotericina B. Al cuarto día de hospitalización se practicó una ecografía abdominal que evidenció alteraciones difusas de la ecogenicidad hepática y esplénica compatibles con el diagnóstico de micosis sistémica. Los hemocultivos iniciales fueron negativos. La paciente persistió febril y al quinto día se obtuvo una biopsia hepática. La serología para *Aspergillus* fue negativa. Se continuó el tratamiento con piperacilina tazobactam sin respuesta clínica hasta el décimo día de hospitalización. La paciente siguió febril y con deterioro de su estado general. En el día 11 se informó que la biopsia mostraba abscesos y granulomas en el tejido hepático y se inició tratamiento antituberculoso. El día 18 se tomó una nueva tomografía que evidenció nódulos pulmonares de predominio izquierdo e infiltrado difuso en hígado y bazo con aumento del tamaño de la víscera. En el día 21 se completaron 19,8 mg/kg de anfotericina B y al no haber presentado fiebre en las anteriores 72 horas se suspendió la anfotericina B. En el día 24 reiniciaron los picos febriles y se adicionó claritromicina para cubrimiento de micobacterias atípicas. El día 25 se inició gastroclisis por la anorexia y el mal estado de la paciente. Se hicieron nuevas tinciones de la biopsia (Grocott) que mostraron levaduras y pseudohifas (figuras 2 y 3), que se informaron el día 32 de la hospitalización. Se suspendió el tratamiento antituberculoso y se inició fluconazol en altas dosis (12 mg/kg/día). La fiebre disminuyó progresivamente y tuvo recuperación nutricional posterior a su egreso hospitalario. Una tomografía computarizada de control un mes después evidenció disminución de las lesiones hepatoesplénicas.

En conclusión, se trató de una paciente con candidiasis crónica diseminada, con compromiso hepático, esplénico y pulmonar, que se presentó como fiebre de origen desconocido posterior a la quimioterapia. El cuadro clínico, radiológico e histopatológico, así como la respuesta al tratamiento antifúngico sustentan el diagnóstico.

Discusión

Candida spp. es el agente etiológico más común de las infecciones fúngicas diseminadas en los huéspedes inmunocomprometidos (2,3). Las vías de entrada más comunes son el tracto gastrointestinal y los catéteres intravasculares, a partir de los cuales se disemina a múltiples órganos, con mayor frecuencia a los pulmones, el bazo, los riñones y el hígado (4,5). A este fenómeno se le ha denominado de múltiples maneras, entre ellas, candidiasis hepática o hepatoesplénica, candidiasis sistémica y, más recientemente, candidiasis crónica diseminada (6-8).

La incidencia de la candidiasis crónica diseminada en pacientes con cáncer hematológico ha venido en incremento y, actualmente, es relativamente común, especialmente en pacientes con leucemia (9), lo cual ocasiona un aumento significativo en la morbilidad y la mortalidad de los pacientes que reciben quimioterapia como tratamiento para su patología oncológica (10).

Entre los factores predisponentes que se han determinado para desarrollar candidiasis crónica diseminada se incluyen la neutropenia prolongada, la terapia con drogas citotóxicas, el tratamiento con corticosteroides, la colonización del tracto gastrointestinal por *Candida* spp., la presencia de catéteres intravasculares, la nutrición parenteral total, la alteración de las barreras primarias como la piel y las mucosas, y la administración previa de antibióticos de amplio espectro (11). En el caso de nuestra paciente, se cumplieron varios de estos factores de riesgo: una neutropenia de larga duración, una prolongada exposición a varios antibióticos de amplio espectro e, incluso, se documentó la colonización del tracto gastrointestinal.

A pesar de una terapia antifúngica adecuada e intensiva, las tasas de mortalidad informadas para

adultos son altas, con una variación entre el 40% y el 95% (12). La información disponible sobre infecciones fúngicas diseminadas en niños con cáncer es limitada. Se ha encontrado que, en ellos, la tasa de mortalidad es menor que aquélla de los adultos debido a un mayor porcentaje de curación de su leucemia (especialmente, leucemia linfocítica aguda). La supervivencia de estos pacientes se ha calculado en 86% a tres meses (5).

En el pasado, estas infecciones eran raramente diagnosticadas antes de la muerte debido a la ausencia de hallazgos específicos clínicos y de laboratorio, y a que los hemocultivos sólo eran positivos en la mitad de los casos (2). Sin embargo, en la actualidad, la mejoría en las técnicas de diagnóstico por imagen junto con un índice mayor de sospecha clínica han facilitado el diagnóstico clínico y han permitido un inicio más precoz del tratamiento (5). En nuestro caso, las imágenes radiográficas, tomográficas y ecográficas fueron altamente sugestivas de infección micótica invasiva, lo que motivó el uso de anfotericina B y la persistencia en el estudio histopatológico.

En 1982, Bartley y sus colaboradores (13) informaron los resultados del uso de la tomografía computarizada (TC) para diagnosticar abscesos fúngicos, hepáticos y sistémicos en siete niños que recibieron tratamiento para su leucemia. A partir de entonces se incorporó el uso rutinario de la TC abdominal en el plan de diagnóstico estándar para los pacientes con cáncer, neutropénicos y con fiebre de origen desconocido refractaria a la administración de antibióticos de amplio espectro, o bien, con fiebre recurrente luego de una respuesta inicial favorable. En la actualidad, además de la TC, también se emplean como medios diagnósticos la ecografía y la resonancia magnética (RM) en la cual se pueden encontrar igualmente las lesiones (14).

La TC y la RM son capaces de identificar las lesiones en el 90% al 100% de las ocasiones (15). Las lesiones no se observan durante los períodos de neutropenia, pero se hacen visibles con un recuento absoluto de neutrófilos superior a 1.000 células por microlitro; de hecho, sólo el 20% de los pacientes con candidiasis crónica diseminada documentada tienen hallazgos anormales en la

TC durante el periodo de neutropenia (5). Se ha encontrado que el tiempo promedio de resolución completa de las lesiones con seguimiento adecuado con TC varía dentro del rango de 52 a 156 días (16).

Se han determinado cuatro patrones ecográficos de la candidiasis crónica diseminada. El tipo 1, denominado 'ruedas entre ruedas' (*wheels within wheels*), de aparición temprana en el curso de la enfermedad, consiste en una zona periférica hipocóica, correspondiente a un anillo de fibrosis y a una zona central ecogénica, compuesta por células inflamatorias. El patrón tipo 2, o lesión típica en 'ojo de buey' (*bull's eye*), evoluciona a partir de la lesión tipo 1 y, junto con ésta, sólo es visible cuando, en un paciente previamente neutropénico, el recuento de neutrófilos ha retornado a la normalidad. Su diámetro aproximado es de 1 a 4 cm. El tercer patrón es el más común y se caracteriza por lesiones uniformemente hipocóicas. Se encuentra asociado tanto con lesiones de los patrones tipo 1 y 2, como con las del tipo 4. El último patrón, el tipo 4, consiste en focos ecogénicos con grados variables de sombra acústica posterior. Estas lesiones son las más pequeñas y las que aparecen más tardíamente en el curso de la enfermedad (14).

En la TC, el patrón tipo 1 anteriormente descrito no se puede evidenciar. El tipo 2 se ve ocasionalmente en las tomografías no contrastadas y cuando se presta especial atención a la técnica. Éste es el patrón que se observó en la tomografía de nuestra paciente (figura 1), en la que se encuentran las lesiones hiperdensas rodeadas de un halo hipodenso, similar a la imagen de un ojo y su pupila. En cuanto a la lesión tipo 3, que sigue siendo la más común con esta técnica, se encuentran múltiples áreas circunscritas hipodensas. Este patrón también se observa en las imágenes tomográficas de nuestra paciente (figura 1). El tipo 4, a su vez, consta de numerosas áreas hiperdensas que se ven tardíamente en el curso de la enfermedad y que corresponden a áreas de calcificación. En la TC sin medio de contraste se ha descrito un patrón adicional que consiste en áreas periportales hiperdensas y cuya correlación histopatológica revela una fibrosis focal lineal (14).

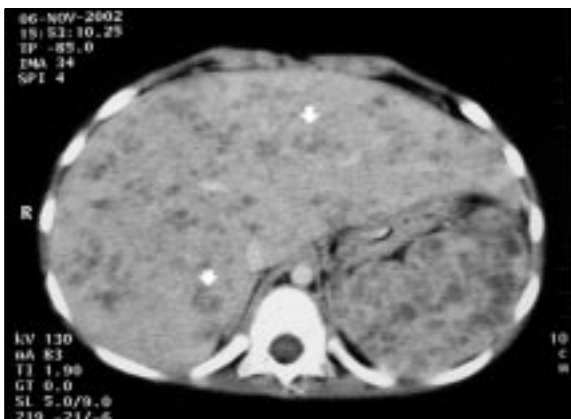


Figura 1. Imagen tomográfica de hígado y bazo que muestra abscesos hepáticos y esplénicos de patrón tipo 2 ('ojo de buey', flechas) y tipo 3 en una paciente con candidiosis crónica diseminada.

Es importante identificar los patrones tipo 1 y 2 ('ojo de buey') en, al menos, una de las lesiones, ya que son éstas, y no los patrones 3 y 4, las que sugieren el diagnóstico (14). En nuestro caso este hallazgo permitió perseverar en el diagnóstico a pesar de la respuesta incompleta al tratamiento antimicótico con anfotericina B.

En cuanto al patrón histológico, la lesión inflamatoria típica está dada por granulomas de tamaño y forma variable que contienen las pseudohifas (figura 2); el centro del granuloma suele ser supurativo, acompañado ocasionalmente de necrosis de caseificación (17). Este centro está rodeado por linfocitos y macrófagos que

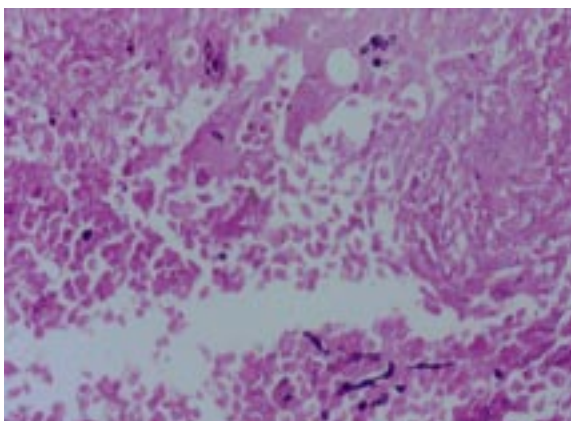


Figura 2. Levaduras y pseudohifas características de *Candida* spp. que se presentan en el centro necrótico del granuloma; ampliación, original con Grocott, 50X.

frecuentemente se encuentran en una configuración en empalizada, rodeado en la periferia por una cicatriz fibrosa (figura 3). Alrededor de todo el parénquima hepático se evidencia una reacción inflamatoria colestásica dada por la proliferación ductal alrededor de los sistemas porta asociado con edema e infiltrado neutrofílico, además de dilatación sinusoidal (17).

En nuestra paciente, el diagnóstico se realizó por medio de la histopatología, en la que la tinción de PAS se informó como negativa, mientras que la tinción de Grocott mostró las pseudohifas (figura 2). Posiblemente, este efecto se deba al tratamiento antimicótico recibido. Una vez hecho el diagnóstico histológico confirmatorio de candidiosis

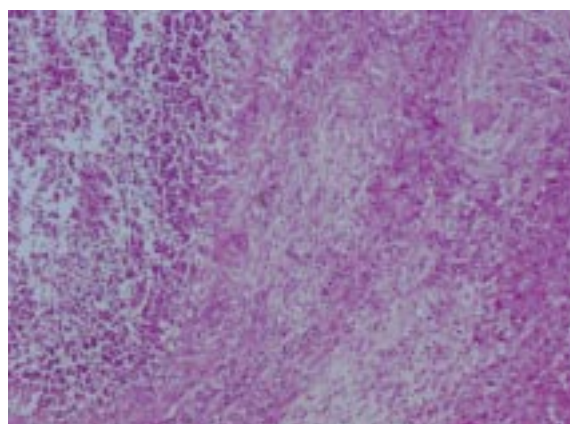


Figura 3. Se observa el centro necrótico con abundante infiltrado inflamatorio a la izquierda, rodeado de un anillo fibroso; a la derecha, tejido hepático; HE, 12,5X.

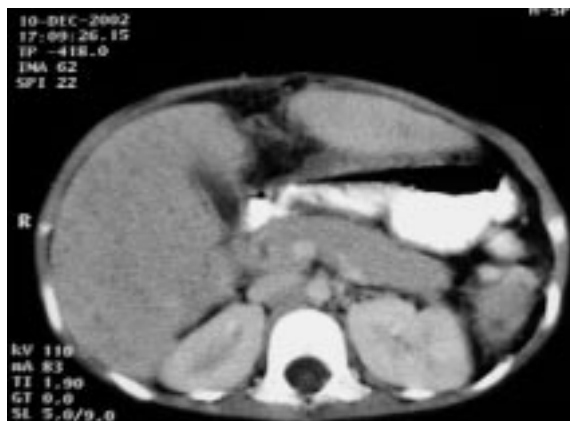

Figura 4. Imagen de TC de hígado y bazo después de haber recibido un mes de tratamiento antimicótico. Se observa una disminución importante en el número y tamaño de las lesiones.

crónica diseminada, se inició el tratamiento con fluconazol durante tres meses, con el cual la paciente mejoró clínicamente (18-20). La imagen tomográfica de control un mes después mostró una resolución casi completa de las lesiones iniciales (figura 4), hallazgo con el que se continuó la quimioterapia programada. Actualmente, la paciente se encuentra en remisión completa de su patología oncológica. Las imágenes tomográficas permitieron aclarar el diagnóstico etiológico a pesar de la mala respuesta inicial a la anfotericina B.

Agradecimientos

Los autores expresan su agradecimiento a Oscar Messa patólogo del Instituto Nacional de Cancerología por su colaboración en el estudio histopatológico y a Gerzaín Rodríguez, jefe del Laboratorio de Patología del Instituto Nacional de Salud por su colaboración en el estudio histopatológico y en la revisión del texto.

Referencias

1. **Martino R, Subira M.** Invasive fungal infections in hematology: new trends. *Ann Hematol* 2002;81:233-43.
2. **Bodey GP.** Fungal infection and fever of unknown origin in neutropenic patients. *Am J Med* 1986;80:112-9.
3. **Horn R, Wong B, Kiehn TE, Armstrong D.** Fungemia in a cancer hospital: changing frequency, earlier onset, and results of therapy. *Rev Infect Dis* 1985;7:646-55.
4. **Hughes WT.** Systemic candidiasis: a study of 109 fatal cases. *Pediatr Infect Dis* 1982;1:11-8.
5. **Flynn PM, Shenep JL, Crawford R, Hughes WT.** Use of abdominal computed tomography for identifying disseminated fungal infection in pediatric cancer patients. *Clin Infect Dis* 1995;20:964-70.
6. **Thaler M, Pastakia B, Shawker TH, O'Leary T, Pizzo PA.** Hepatic candidiasis in cancer patients: the evolving picture of the syndrome. *Ann Intern Med* 1988;108:88-100.
7. **Carstensen H, Widding E, Storm K, Ostergaard E, Herlin T.** Hepatosplenic candidiasis in children with cancer. Three cases in leukemic children and a literature review. *Pediatr Hematol Oncol* 1990;7:3-12.
8. **Tashjian LS, Abramson JS, Peacock JE Jr.** Focal hepatic candidiasis: a distinct clinical variant of candidiasis in immunocompromised patients. *Rev Infect Dis* 1984;6:689-703.
9. **Kontoyiannis DP, Luna MA, Samuels BI, Bodey GP.** Hepatosplenic candidiasis. A manifestation of chronic disseminated candidiasis. *Infect Dis Clin North Am* 2000;14:721-39.
10. **Myerowitz RL, Pazin GJ, Allen CM.** Disseminated candidiasis. Changes in incidence, underlying diseases, and pathology. *Am J Clin Pathol* 1977;68:29-38.
11. **Maksymiuk AW, Thongprasert S, Hopfer R, Luna M, Fainstein V, Bodey GP.** Systemic candidiasis in cancer patients. *Am J Med* 1984;77:20-7.
12. **Haron E, Feld R, Tuffnell P, Patterson B, Hasselback R, Matlow A.** Hepatic candidiasis: an increasing problem in immunocompromised patients. *Am J Med* 1987;83:17-26.
13. **Bartley DL, Hughes WT, Parvey LS, Parham D.** Computed tomography of hepatic and splenic fungal abscesses in leukemic children. *Pediatr Infect Dis* 1982;1:317-21.
14. **Pastakia B, Shawker TH, Thaler M, O'Leary T, Pizzo PA.** Hepatosplenic candidiasis: wheels within wheels. *Radiology* 1988;166:417-21.
15. **Semelka RC, Kelekis NL, Sallah S, Worawattanakul S, Ascher SM.** Hepatosplenic fungal disease: diagnostic accuracy and spectrum of appearances on MR imaging. *AJR Am J Roentgenol* 1997;169:1311-6.
16. **von Eiff M, Essink M, Roos N, Hiddemann W, Buchner T, van de Loo J.** Hepatosplenic candidiasis, a late manifestation of *Candida* septicaemia in neutropenic patients with haematologic malignancies. *Blut* 1990;60:242-8.
17. **Johnson TL, Barnett JL, Appelman HD, Nostrant T.** Candida hepatitis. Histopathologic diagnosis. *Am J Surg Pathol* 1988;12:716-20.
18. **Kauffman CA, Bradley SF, Ross SC, Weber DR.** Hepatosplenic candidiasis: successful treatment with fluconazole. *Am J Med* 1991;91:137-41.
19. **Anaissie E, Bodey GP, Kantarjian H, David C, Barnett K, Bow E, et al.** Fluconazole therapy for chronic disseminated candidiasis in patients with leukemia and prior amphotericin B therapy. *Am J Med* 1991;91:142-50.
20. **Colovic M, Lazarevic V, Colovic R, Jankovic G, Suvajdzic N, Bogdanovic A, et al.** Hepatosplenic candidiasis after neutropenic phase of acute leukaemia. *Med Oncol* 1999;16:139-42.