

Biomédica 2011;31:305-6

EDUCACIÓN CONTINUA

Haga usted el diagnóstico

Primera parte

Nohora Marcela Mendoza¹, María Eugenia Leal², Zulma Milena Cucunubá¹¹ Grupo de Parasitología, Instituto Nacional de Salud, Bogotá, D.C, Colombia² Laboratorio Departamental de Salud Pública de Risaralda, Secretaría de Salud de Risaralda, Pereira, Colombia

Se presenta el caso de una mujer de 50 años procedente de Pereira, que ingresó por urgencias, remitida para cuidados intermedio, con diagnóstico de malaria complicada y posible coinfección con fiebre amarilla.

Inicialmente, la paciente consultó por presentar un cuadro clínico de un mes y medio de evolución consistente en astenia, adinamia, mialgias, vómito y diarrea, asociado a trombocitopenia; fue hospitalizada por posible diagnóstico de dengue clásico y fue dada de alta una semana después. Posteriormente, fue hospitalizada nuevamente por cinco días más y fue dada de alta con trombocitopenia leve (135.000 plaquetas/mm³).

Por la persistencia del cuadro clínico, la paciente consultó a un médico particular y fue tratada con cloranfenicol y gentamicina por una semana. Nuevamente, asistió a consulta médica por persistir la fiebre y se le encontró con ictericia, anemia grave y reacción leucemoide. Se hicieron pruebas de anticuerpos para dengue IgM y antígeno para hepatitis, ambas con resultados negativos. En el examen físico de ingreso en la última institución, la paciente presentaba adinamia y desorientación, escalofríos, fiebre, y tinte icterico en piel y escleróticas.

La paciente tenía como antecedentes una esferocitosis hereditaria que había requerido manejo con esplenectomía 30 años antes. Dos meses antes de la presentación del cuadro clínico actual, viajó a La Guajira durante 11 días, sin previa vacunación contra la fiebre amarilla.

Durante la hospitalización, evolucionó con deterioro neurológico y compromiso hemodinámico y

respiratorio, por lo cual requirió asistencia respiratoria en la unidad de cuidados intensivos, donde se comprobó infección por *Plasmodium falciparum* con parasitemia de 92.000 trofozoitos/ μ l, resultado confirmado por el Laboratorio Departamental de Salud. Se inició tratamiento con arteméter, lumefantrina, doxiciclina y clindamicina intravenosa. Este esquema fue seleccionado por no existir sulfato de quinina en la institución de salud donde estaba hospitalizada en ese momento.

La paciente presentó una evolución satisfactoria, recuperó el estado de conciencia y mejoró su respiración, lo que permitió que se retirara el tubo de asistencia respiratoria. Sin embargo, persistieron los picos febriles de 39 °C y la parasitemia de 10.000 formas asexuadas/ μ l, indicativos de babesiosis o de una posible resistencia a los medicamentos contra *P. falciparum*. Además, desarrolló un cuadro de dermatitis medicamentosa y un absceso en el miembro superior izquierdo.

Debido a la persistencia de la parasitemia, después del cuarto día de iniciar el primer esquema antipalúdico, se le suministró nuevamente arteméter y lumefantrina. Mediante un examen de laboratorio, se evidenció leucocitosis de 17.000/mm³ y presencia

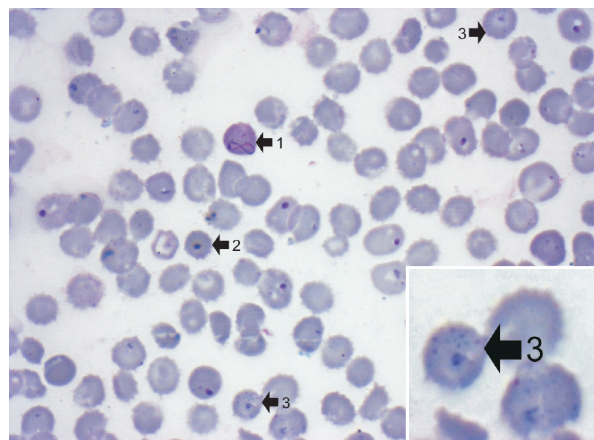


Figura 1. 1. Anillo de Cabot. 2. Cuerpos de Howell-Jolly. 3. Punteado basófilo. Extendido de sangre periférica, coloración de Giemsa, 100X.

Correspondencia:

Nohora Marcela Mendoza, Laboratorio de Parasitología, Instituto Nacional de Salud, Avenida Calle 26 N° 51-20, Bogotá, D.C., Colombia

Teléfono: (571) 220 7700, extensión 1321; fax: (571) 220 7700, extensión 1323

marcemendoza07@gmail.com

Recibido: 13/12/10; aceptado:10/06/11

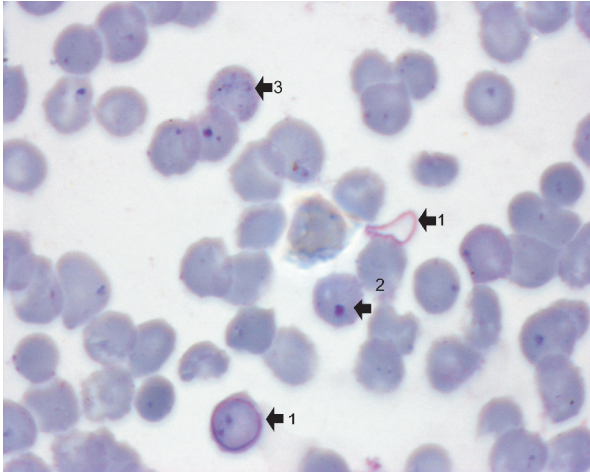


Figura 2. 1. Anillo de Cabot. 2. Cuerpos de Howell-Jolly. 3. Punteado basófilo. Extendido de sangre periférica, coloración de Giemsa, 100X.

de hemoparásitos, posiblemente, *Babesia* spp., por lo que se decidió iniciar tratamiento con azitromicina y atovacuona pentavalente.

Al persistir la parasitemia, se decidió iniciar tratamiento antipalúdico con quinina, la cual ya se encontraba disponible en la institución para

ese momento. Como consecuencia, presentó efectos secundarios de hipoacusia, hipoglucemia y arritmia cardíaca, por lo cual se suspendió la quinina. Nuevamente, se consultó al Laboratorio Departamental solicitando el diagnóstico del hemoparásito que continuaba observándose en las muestras de la paciente, las cuales fueron remitidas al Instituto Nacional de Salud.

Finalmente, y procurando determinar la causa de la persistencia de fiebre, se ordenó un urocultivo en el cual se aisló *Escherichia coli*, por lo que se decidió iniciar tratamiento antibiótico con ciprofloxacina. La paciente evolucionó hacia la mejoría y fue dada de alta.

En las láminas de gota gruesa que fueron remitidas para la confirmación diagnóstica de hemoparásitos al Grupo de Parasitología del Instituto Nacional de Salud, se encontró lo observado en las figuras 1 y 2.

¿Cuál es su diagnóstico con base en las muestras observadas?

¿Cuál sería la conducta por seguir con la paciente?