

Levantamiento por Compresión del piso del Seno del Maxilar. Técnica Transcrestal con Osteótomo. Descripción de un caso clínico.

Dr. Abad Villacrez¹
Córdova A.²
Huamán S.³
Hurtado P.⁴
López E.⁵
Manco C⁶
Ñaupari J.⁷
Peralta N.⁸
Rojas M.⁹

Compression lifting floor of the maxillary sinus. Technical transcrestal with Osteotome. Description of a clinical case.

RESUMEN

Las limitaciones anatómicas causadas por la pérdida dental como la neumatización de seno maxilar y la poca altura del hueso alveolar en relación con el seno del maxilar impide la colocación del implante oseointegrado. No obstante el piso del seno del maxilar posee características estructurales que permiten la compresión ósea y posicionan al implante con estabilidad primaria ideal. El objetivo de este artículo es describir un caso clínico donde se relata la preparación, levantamiento y compresión del piso del seno del maxilar por intermedio de la Técnica Transcrestal y el uso de osteótomos con la finalidad de ganar altura y estabilidad primaria con la bicorticalización.

Palabras Claves: Implantes dentales, oseointegración, elevación del seno maxilar, Técnica Transcrestal, bicorticalización.

ABSTRACT

The anatomical limitations caused by tooth loss and maxillary sinus pneumatization and the low height of alveolar bone in relation to the maxillary sinus prevents the placement of osseointegrated implant. However the maxillary sinus floor has structural features that allow bone compression and ideally positioned to implant primary stability. The aim of this article is to describe a case where the preparation, lifting and compression of the maxillary sinus floor through the transcrestal technique and the use of osteotomes in order to gain altitude and primary stability bicorticalization recounted.

Keywords: Dental implants, osseointegration, sinus lift, Technical transcrestal, bicorticalization.

1. *Catedrático Esp. Cesar Humberto Abad Villacrez / Área de Implantología Oral de la EAP de Estomatología de la Universidad Alas Peruanas/ Perú*
2. *Alumna de pregrado de la E.A.P de Estomatología de la UAP / Perú*
3. *Alumna de pregrado de la E.A.P de Estomatología de la UAP / Perú*
4. *Alumna de pregrado de la E.A.P de Estomatología de la UAP / Perú*
5. *Alumna de pregrado de la E.A.P de Estomatología de la UAP / Perú*
6. *Alumna de pregrado de la E.A.P de Estomatología de la UAP / Perú*
7. *Alumna de pregrado de la E.A.P de Estomatología de la UAP / Perú*
8. *Alumna de pregrado de la E.A.P de Estomatología de la UAP / Perú*
9. *Alumna de pregrado de la E.A.P de Estomatología de la UAP / Perú*

AUTOR CORRESPONDIENTE:

Catedrático Esp. Cesar Humberto Abad Villacrez
EAP DE ESTOMATOLOGÍA DE LA UNIVERSIDAD ALAS PERUANAS
LIMA- PERÚ
Av. Las Gardenias N°460 Santiago de Surco
TEL: 511 3444818 anexo: 109
FAX: 511 4709838
E-MAIL: cesarabadv@gmail.com

INTRODUCCION

Los implantes dentales son la primera opción para remplazar la raíz dentaria ausente, la forma y función de los mismos. Para ser candidatos a implantes dentales, un paciente debe tener suficiente hueso en el reborde edentulo para la colocación de estos. La presencia de limitaciones anatómicas, principalmente en el sector posterior de maxilar superior, como una bóveda palatina plana, deficiente altura alveolar, alveolo inadecuado, neumatización del seno del maxilar y poca altura entre el hueso alveolar y el seno maxilar. A causa de estas limitaciones se tiene que realizar procedimiento de injerto óseo en bloque o elevación de seno maxilar.¹

Es indudable que el éxito del tratamiento con implantes requiere de suficiente densidad ósea y apropiado volumen de hueso. Cuando deficiente calidad y altura ósea, se puede lograr mayor estabilidad primaria del implante a través de la técnica de osteotomas para condensar el hueso, lo que permite preparar el sitio implantario del hueso maxilar y evitar el riesgo de generación de calor y consecuente osteonocrosis. Con este procedimiento se puede retener el hueso que de otra forma sería removido, comprimiéndole lateral y axialmente para crear un lecho implantario ideal.¹

La técnica de osteótomo es usada principalmente para hueso de tipo 3 y 4, según la clasificación de Linkow en 1970 y puede ser usada para expansión del reborde cuando el ancho del reborde alveolar no cuenta con el tamaño suficiente y condensación de hueso esponjoso de reducida densidad, si se requiere

mejorar la estabilidad primaria del implante.¹

La elevación del piso de seno maxilar está indicada en aquellos casos donde no es posible colocar implantes de longitud adecuada en la cresta ósea posterior de la maxila. Es necesario utilizar implantes con una longitud mínima de 10mm y de un diámetro mayor que permita la anatomía. Cuando el ancho del reborde alveolar posterior superior no es adecuado y al ser una tipo de hueso esponjoso se puede utilizar la técnica de compresión para lograr el ancho óseo deseado.¹

Usamos anclaje bicortical en el suelo de la fosa nasal y en los senos maxilares y protocolos de fresado para hueso blando con el propósito de aumentar la estabilidad primaria.²

Este procedimiento se puede retener el hueso que de otra forma sería removido, comprimiéndolo lateral y axialmente para crear un lecho implantario ideal.²

Técnica quirúrgica realizada para el levantamiento de seno del maxilar es atreves del abordaje transcresal con una modificación sustancial²

La literatura nos describe casos clínicos la elevación del piso del seno del maxilar usando los osteótomos con punta cóncava, en este caso clínico usamos el empleo del levantamiento de seno del maxilar con una técnica transcresal y bicortilización en forma manual con osteótomo y con un martillo quirúrgico en golpe seco debe elevar la membrana sin romperla. Una vez elevado el seno del maxilar insertamos el implante (CMI IS II Neobiotechde 4.5 x 8.5 mm).³

Esta técnica permite al cirujano incrementar la distancia ápico coronal de forma conservadora sin recurrir a abrir el seno por lo que se conoce

también como la técnica a seno cerrado del piso del seno sin injerto con lo que se consigue de 1mm a 2mm de elevación.³

DESCRIPCIÓN DEL CASO

Se desarrolló en la Clínica del Adulto de la Escuela Profesional de Estomatología en la Asignatura de Implantología Oral UAP. Paciente femenina, 35 años de edad que al examen clínico general presenta antecedentes contributorios de ansiedad no tratada. Asiste a la consulta presentando zona edéntula pza. 1.6, 2.5, 2.6, donde se evidencia ligera reabsorción en tabla vestibular clasificación de defectos óseos de Misch en división B (Figura 1) indicando la necesidad de realizarse una rehabilitación con implantes en la pza. 2.6.

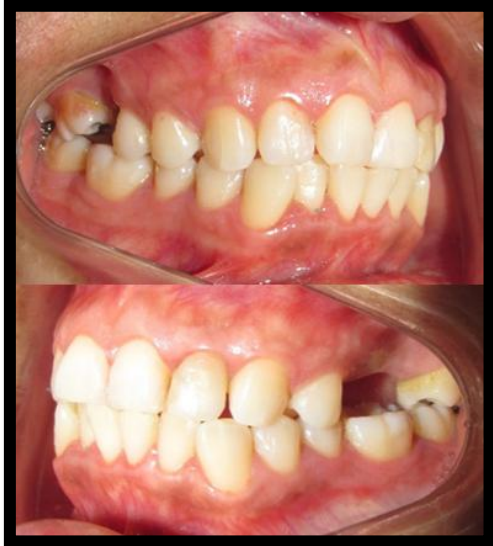

Figura 1: Fotografía clínica de zonas edéntulas pzas 16 / 2526

En los exámenes auxiliares se hizo incidencia en los factores de coagulación. Se realizó una tomografía tipo Cone Beam para valorar la altura del hueso en área de molar hacia el seno del maxilar izquierdo. Se hicieron

mediciones por medio del software Real Scan y la medida fue de 8.7 x 4.7 mm en el área del 2.6 limite a la cortical del piso del seno del maxilar. Por medio del Software se planearon los implantes. (Figura 2, 3 y 4).

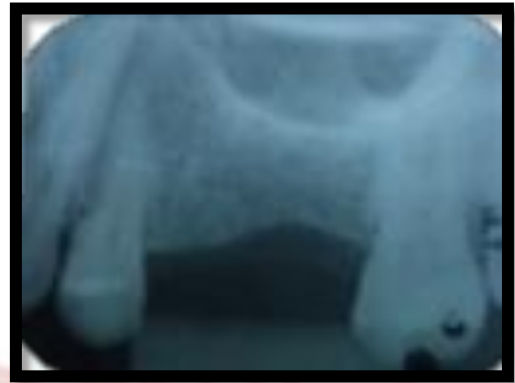

Figura 2: Radiografía periapical de zona edéntula pza. 25/26

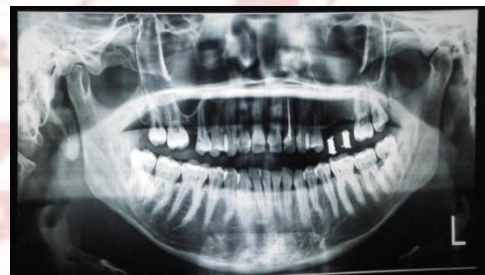

Figura 3: Radiografía panorámica para evaluar espacios edéntulos y fronteras anatómicas.

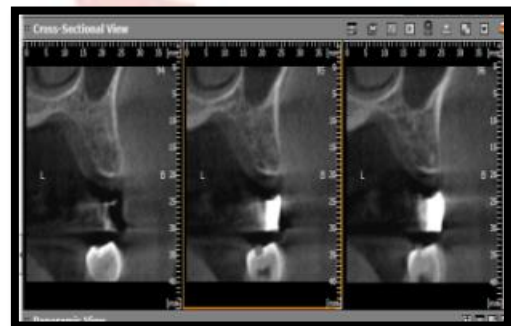


Figura 4: Tomografía ConeBeam planeamiento de implantes en el Software de 4.5 x 8.5 mm.

En el plan operatorio se planifica la colocación de Neo CMI Implants (Sistema Neobiotech) 4.5 x 8.5 mm técnica quirúrgica del levantamiento del seno maxilar transcresital y compresión del piso por intermedio de osteótomos en el espacio edéntulo de la pza. 2.6 siguiendo como protocolo la planificación en reversa (**Figura 5**).

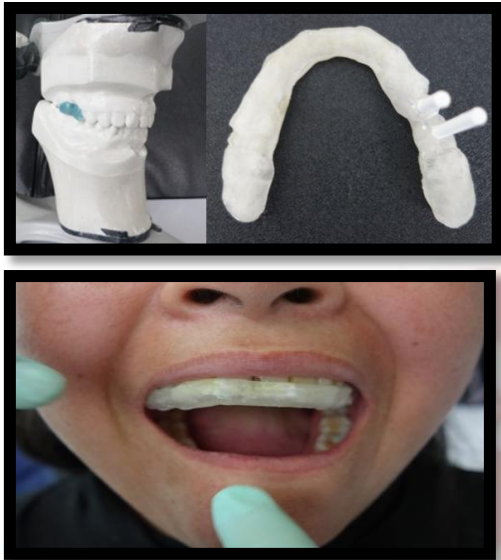

Figura 5. Planificación en reversa desde el encerado de diagnóstico y confección de guía multifuncional.

Se realizó la medición de los signos vitales presentándose dentro de los parámetros normales. Se procedió a pre medicar (Dexametasona 4mg – Ketorolaco 60mg VIM).

Se procedió a realizar la asepsia de la zona quirúrgica y enjuagatorio bucal con clorhexidina 0.12% (Bucodril® 500 ml). Se anestesia del nervio alveolar superior posterior y nervio palatino mayor con anestesia local (lidocaína al 2% E-8 con epinefrina al 1:80.000 New Stetic) con la técnica supraperiostica tipo infiltrativa. Se procede a la paramentación al paciente el campo fenestradoestéril, posteriormente se separaron los tejidos blandos con el separador de Minnessota y se le colocó

la guía quirúrgica a la paciente usándola de referencia para la colocación del implante. Se introdujo una sonda periodontal como guía para la incisión quirúrgica (**Figura 6**).

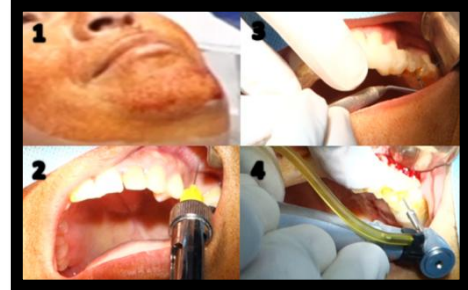

Figura 6:

1: Asepsia de la zona quirúrgica.2: Anestesia local técnica supraperiostica tipo infiltrativa.3: introducción de sonda periodontal como guía para la incisión quirúrgica.4: Incisión con la fresa lanza.

Se inicia la incisión y colgajo tipo Newman modificado para verificar la tabla ósea vestibular, el colgajo se realizó con un bisturí n° 15. (**Figura 7**).

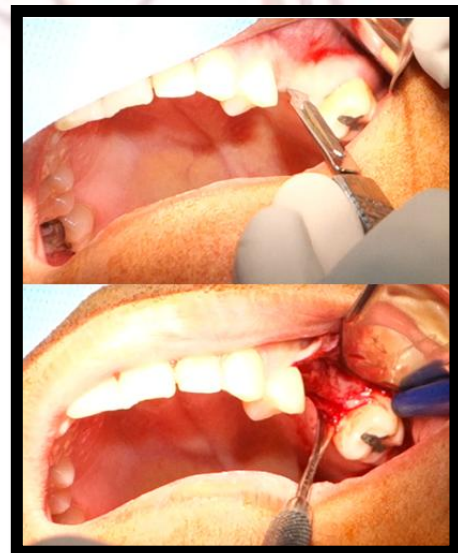


Figura 7. Incisión y Colgajo de Newman modificado

Cuando se realizó la técnica de compresión por intermedio de los osteótomos el lecho quirúrgico se

encontraba preparado en 8.5 x 4 mm. Esto fue seguido por la condensación del hueso utilizando osteótomos de diámetro creciente profundizando 2mm con golpe seco por intermedio del martillo quirurgico, para lograr la compresión del piso. (Figura 8 y 9).

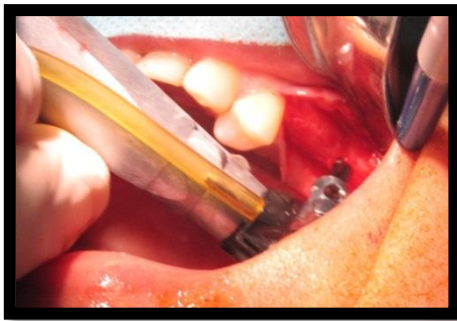

Figura 8. Fresa final de 4 x 8.5 mm (t Intracrestal surgical technique of sinus lift and bicorticalization in patients with anxiety : A case report (técnica de subfresado)

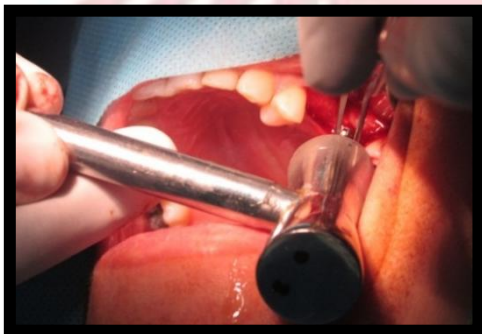


Figura 9. Levantamiento de seno y bicorticalización con martillo quirúrgico

Una vez preparado el lecho quirúrgico se procede a la colocación del implante CMI IS II Neobiotechde 4.5 x 8.5 mm, el torque registró una medida de 35 N, se colocó el pilar de dirección comprobando su paralelismo y correcta orientación con las piezas vecinas se acondiciona el implante con su respectiva tapa de cierre. (Figura 10,11).

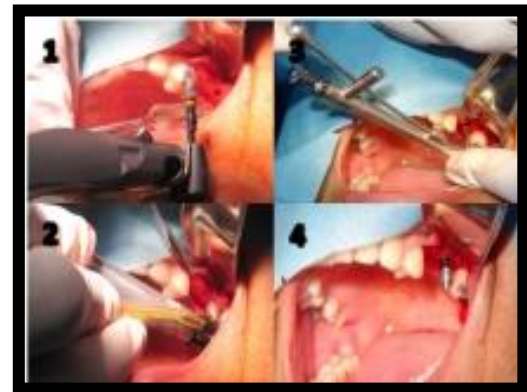

Figura 10:
1: Implante CMI IS II Neobiotech 4.5 x 8.5mm.
2: Colocación del implante.
3: Torquimetro.4: Colocacion del pilar de dirección.

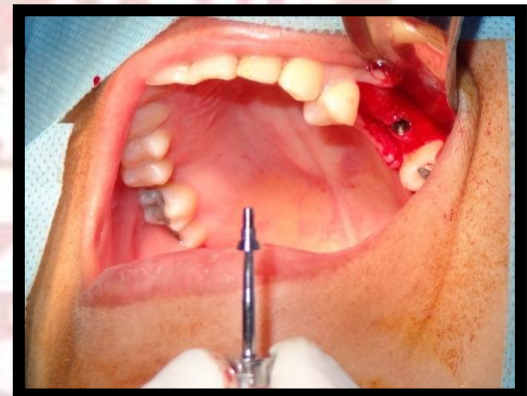

Figura 11.Colocacion de la tapa del implante

Se procede a suturar con el punto colchonero horizontal en el reborde gingival y dos puntos simples en las áreas liberantes. (Figura 12).

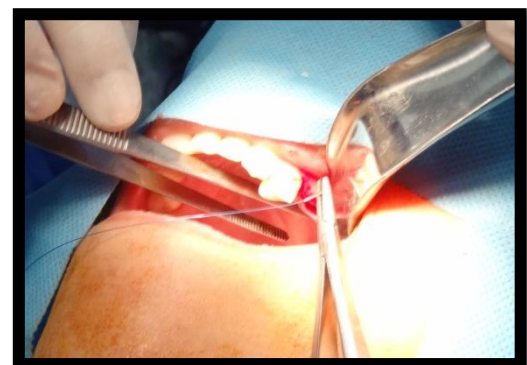

Figura 12. Sutura del colgajo

Para finalizar se hace una toma radiográfica de control del implante (Figura 13).

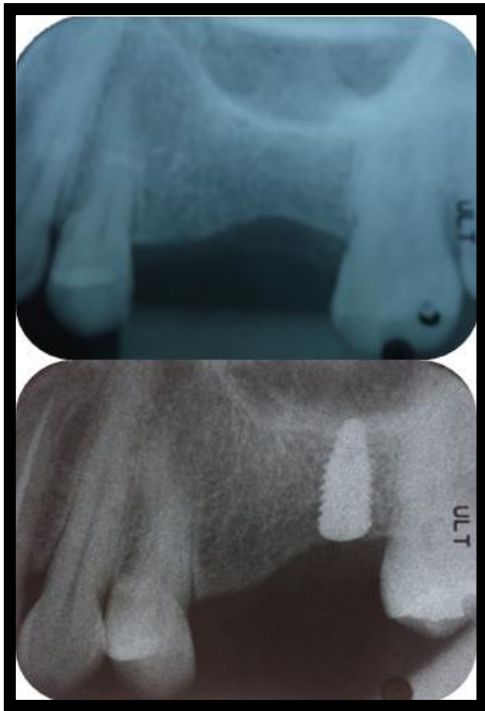

Figura 13. Radiografía control del implante ya colocado.

.Retiro de los puntos a los 7 días después de la intervención. (Figura 14 y 15)

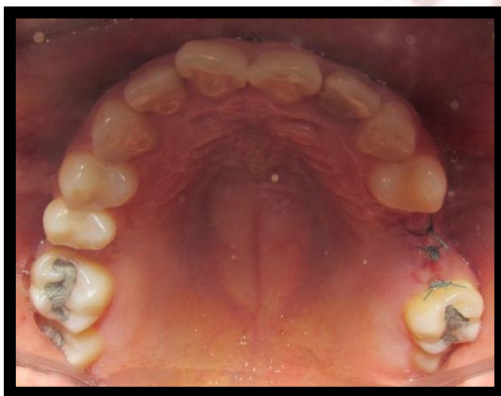

Figura 14. Control post-quirúrgico.

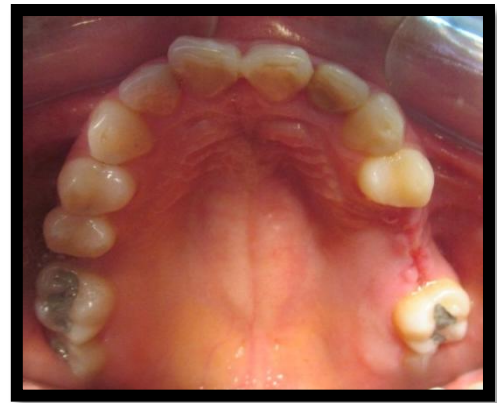

Figura 15. Retiro de puntos.

Al poco tiempo de haber realizado la intervención a la paciente se le realiza una Radiografía Panorámica (Figura 16) y tomografía Cone Beam (Figura 17, 18) con la finalidad de observar cuánto de altura del piso del seno del maxilar se ganó. Obteniendo como resultado 1mm de elevación..

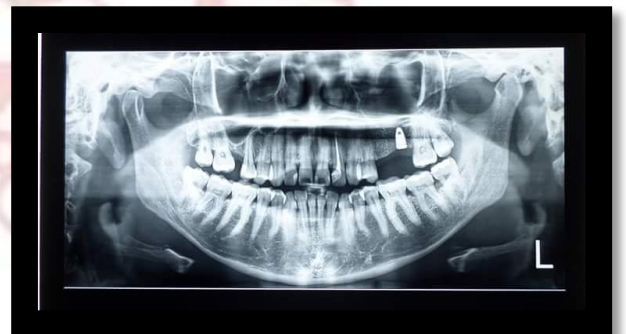

Figura 15. Radiografía Panorámica

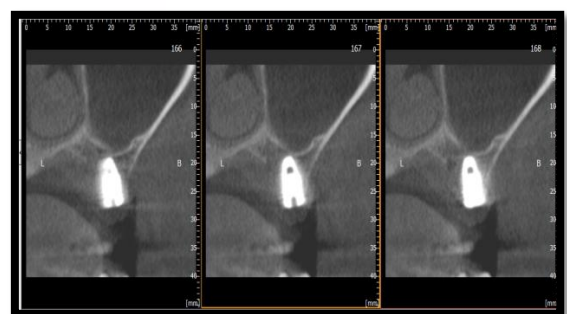


Figura 17. Corte sagital Cone Beam

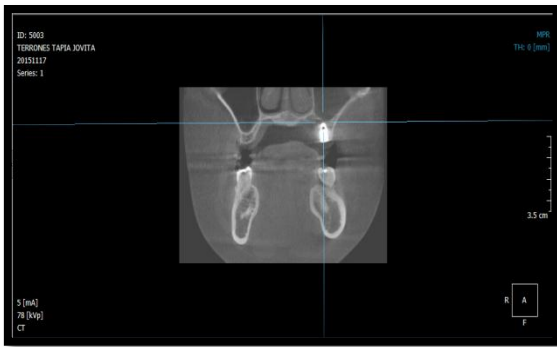


Figura 18. Corte axial Cone Beam

DISCUSIÓN

La zona posterior del maxilar superior constituye quizás el área de mayor complejidad implantológica. Ya sea por consideraciones anatómicas de disponibilidad ósea (altura y espesor), o de calidad del hueso remanente

La colocación de implantes dentales tras la elevación del seno maxilar y bicorticalización se logra realizar en aquellos casos donde no es posible colocar implantes de una longitud adecuada en la cresta ósea posterior edéntula del maxilar superior.

En este estudio se logra una estabilidad primaria excelente gracias al anclaje bicortical, conseguido en la cortical ósea de entrada.

La fase quirúrgica del tratamiento no se realizó con una técnica quirúrgica básica, sino que fue necesario la realización de una técnica más compleja para que incremente de alguna forma la altura mínima de 2mm del lecho quirúrgico, teniendo como límite la cortical ósea del piso del seno del maxilar, obviando la colocación de un sustituto óseo y

buscando la cicatrización por segunda intención.

Para un buen éxito a largo plazo para el tratamiento implantológico con técnica quirúrgica compleja del maxilar superior es la carga funcional y la rehabilitación protésica 2.6. En todos los tratamientos avanzados de cirugía ósea implantológica debe esperarse un tiempo mínimo de 6 meses para la carga funcional con el objeto que el tejido óseo este suficientemente consolidado.

Esta técnica de elevación de seno y compresión ósea se puede utilizar si se requiere la elevación de la cresta y la condensación de hueso esponjoso de densidad reducida para mejorar la estabilidad primaria del implante con excelente pronóstico, reducción del tiempo del tratamiento de paciente y obteniendo buenos resultados a largo plazo.

CONCLUSIONES

La elevación del piso de seno del maxilar está indicada cuando hay deficiente calidad y altura ósea y se requiere lograr una mayor estabilidad primaria del implante.

La técnica de compresión ósea con el uso de osteótomo es usada principalmente para lograr el ancho óseo deseado u la elevación de 1 a 2 mm del caso descrito.

La no presencia del biomaterial durante el procedimiento quirúrgico es debido a que se realizó una invasión mínima alveolar durante la técnica de compresión ósea.

REFERENCIAS BIBLIOGRÁFICAS

1. MidobuchePEO y cols. Elevación del seno maxilar y compresión ósea para la colocación de implantes dentales. Revista ADM 2014; 71 (4): 197-201
2. Pal. US, Sharma NK, Singh RK, Mahammad S, Mehrotra D, Singh N et al. Direct vs. Indirect sinus lift procedure: a comparisom. Natl J Maxillofac Surg. 2012; 3(1) : 31- 37.
3. Listl S, Faggion CM Jr. An economic evaluation of diferente sinus lift techniques. J Clin Periodontol. 2010; 37 (8) : 777- 787.
4. Checchi L, Felice P, Antonini ES, Cosci F, Pellegrino G, Esposito M. Crestal sinus lift for implant rehabilitation: a randomised clinical trial comparing the Cosci and patient precerence. Eur J Oral Implantol. 2010; 3 (3): 221-232.
5. Perez Perez O, Velasco Ortega E, Gonzales Olivares LI, Garcia mendez A, Rodriguez Calzadilla O. Tecnicas quirurgicas complejas en el tratamiento con implantes oseointegrados del maxilar superior .Un seguimiento clinico de 2 años .Av Periodon Implantol.2007;19, suppl:25-34.
6. Dr. Anibal Pagliai Girolamo DiplômeD`Université D`Implantologie Orale et Maxillo-Faciale 2000 - 2001

