

Histoplasmosis diseminada y síndrome hemofagocítico en trasplante renal

Disseminated histoplasmosis and hemophagocytic syndrome in renal transplantation

Kateir Contreras^{1,*}, Paola García², Jessica Pinto³, Patricia Rodríguez⁴, Camilo González⁵,
María José Vargas Brochero³

¹Unidad de Nefrología y Trasplante renal, Servicio de Medicina Interna, Hospital Universitario San Ignacio;
Profesor Ad honorem, Pontificia Universidad Javeriana. Bogotá, Colombia

²Jefe Unidad de Nefrología y Trasplante renal, Servicio de Medicina Interna, Hospital Universitario San Ignacio;
profesora asistente, Pontificia Universidad Javeriana, Bogotá, Colombia

³Fellow de Nefrología, Pontificia Universidad Javeriana, Bogotá, Colombia

⁴Unidad de Nefrología y Trasplante renal, Servicio de Medicina Interna, Hospital Universitario San Ignacio;
profesora asistente, Pontificia Universidad Javeriana, Bogotá, Colombia

⁵Unidad de Nefrología y Trasplante renal, Servicio de Medicina Interna, Hospital Universitario San Ignacio;
Profesor Ad honorem, Pontificia Universidad Javeriana, Bogotá, Colombia

Resumen

El síndrome hemofagocítico es una entidad causada por hipercitoquinemia y alteraciones del sistema inmune, puede ser hereditario o adquirido y genera alta mortalidad pese al tratamiento. Dentro de las etiologías, las infecciones ocupan un lugar importante, una de ellas la histoplasmosis diseminada, infección oportunista de difícil diagnóstico que afecta a pacientes inmunosuprimidos. Presentamos el caso de una paciente, adulta mayor, trasplantada de riñón, quien presenta síndrome hemofagocítico secundario a histoplasmosis diseminada y, quien presenta respuesta adecuada con el tratamiento instaurado.

Palabras clave: infecciones oportunistas, histoplasmosis, linfohistiocitosis hemofagocítica, mortalidad, trasplante de riñón.

<http://doi.org/10.22265/acnef.4.1.250>

Abstract

Hemophagocytic syndrome is an entity caused by hypercytokinemia and impaired immune system, may be hereditary or acquired and generates high mortality despite treatment. Among the etiologies, infections occupy an important place, one of them disseminated histoplasmosis, an opportunistic infection of difficult diagnosis which affects immunosuppressed patients. We present the case of an adult patient, with renal transplant who developed hemophagocytic syndrome secondary to disseminated histoplasmosis and responded adequately to the antifungal treatment.

Key words: Histoplasmosis, kidney transplantation, lymphohistiocytosis, hemophagocytic, mortality, opportunistic infections.

<http://doi.org/10.22265/acnef.4.1.250>



Referenciar este artículo: Contreras K, García P, Pinto J, Rodríguez P, González C, Vargas Brochero MJ. Histoplasmosis diseminada y síndrome hemofagocítico en trasplante renal. Rev. Colomb. Nefrol. 2017;4(1): 93 - 98.

Correspondencia: *Kateir Contreras, kcontreras@husi.org.co

Recibido: 20-12-16 • Aceptado: 10-04-17 • Publicado en línea: 17-04-17

Introducción

El síndrome hemofagocítico (SHF) es una entidad clínica poco común causada por la activación excesiva de linfocitos T, macrófagos e histiocitos en hígado, bazo y médula ósea que genera hipercitoquinemia y alteraciones del sistema inmune¹⁻³. Puede ser hereditario o adquirido⁴. Dentro de las causas secundarias están las inmunodeficiencias⁵, neoplasias hematológicas y procesos infecciosos con diferentes agentes etiológicos⁶; virus Epstein Barr, citomegalovirus y hongos, entre otros. Los síntomas cardinales del SHF son: fiebre prolongada, hepatoesplenomegalia y pancitopenia. Los altos niveles de citoquinas y ferritina llevan a inhibición de la eritropoyesis, los macrófagos activados aumentan los niveles de factor activador del plasminógeno, llevando a hiperfibrinólisis, y la organomegalia, los síntomas neurológicos y la hepatitis colestásica pueden ser atribuidas a infiltración por linfocitos activados e histiocitos³. El diagnóstico se realiza con 5 criterios (**Tabla 1**) y el tratamiento es el de la causa desencadenante¹.

Tabla 1.
Criterios diagnósticos para síndrome hemofagocítico (Debe cumplir ≥ 5 para el diagnóstico).
Fiebre ($> 38^{\circ}\text{C}$ durante al menos 7 días)
Esplenomegalia
Citopenias de al menos dos líneas celulares
Hipertrigliceridemia y/o hipofibrinogemia
Ferritina > 500 ug/L
Hemofagocitosis en médula ósea
Receptor soluble IL-2 (CD25 soluble) > 2500 pg/mL

La histoplasmosis es una infección oportunista que puede tener múltiples manifestaciones clínicas, una de ellas la forma diseminada que, aunque infrecuente, conlleva a una mortalidad elevada. El diagnóstico se dificulta porque los antígenos para histoplasma pueden ser falsamente negativos debi-

do al SHF y al estado de inmunosupresión crónica, por lo que habitualmente se requieren muestras de tejido cuyo resultado pueden tardar varios días retrasando el inicio del tratamiento y empeorando el pronóstico¹.

Los pacientes trasplantados son particularmente propensos a presentar infecciones oportunistas debido a la inmunosupresión crónica. En Colombia, la incidencia de infección por *Histoplasma capsulatum* diseminada es baja, cercana al 1,1 %, pero las tasas de mortalidad son altas, algunas series han descrito hasta el 80 % de casos sin tratamiento^{2,7}. En una cohorte estadounidense se presentó enfermedad severa en 38 % de los casos (definida como admisión a unidad de cuidado intensivo) y el 81 % presentó histoplasmosis diseminada⁸. En los casos en que coexisten estas dos entidades, la mortalidad puede acercarse al 100 % de casos sin tratamiento⁹.

A continuación presentamos el caso de una paciente de edad avanzada, trasplantada renal, quien presentó síndrome hemofagocítico adquirido, secundario a histoplasmosis diseminada y evolución favorable con el tratamiento antifúngico.

Presentación del caso

Se trata de una mujer de 78 años con enfermedad poliquística renal, trasplantada de riñón 8 meses atrás, donante cadavérico de criterios extendidos, quien recibió terapia de inducción con basiliximab y posteriormente terapia de mantenimiento con prednisolona, micofenolato mofetil y tacrolimus XL (niveles entre 5 y 8 ng/mL). Consultó por malestar general, fiebre, alteración del estado mental y tos. Al examen físico estaba asténica, adinámica, pálida, con presión arterial 100/56, frecuencia cardíaca 105 latidos por minutos, temperatura 38.5°C , presentaba estertores finos bibasales, esplenomegalia, el injerto en fosa iliaca derecha, sin dolor a la palpación y no tenía lesiones en piel. Los paraclínicos iniciales documentan pancitopenia, hiponatremia hipovolémica e incremento de azoados; la radiografía de tórax informó engrosamiento septal interlobular en hemitórax derecho y la procalcitonina séri-

ca en 18,5 ng/mL (positiva). Se inició reanimación hídrica y cubrimiento antibiótico con cefepime, sin embargo, no presentaba mejoría y persistía con respuesta inflamatoria sistémica, por lo que el esquema antibiótico fue cambiado a meropenem; los cultivos de sangre y orina fueron negativos, pero la paciente persistió febril y con pancitopenia. Por ello se ampliaron estudios: lactato deshidrogenasa (LDH) 4680 UI/L, ferritina >40000 ug/L, triglicéridos 544 mg / dL (elevados) y fibrinógeno 153 mg/dL (disminuido) (**Tabla 2**) por lo cual se hizo diagnóstico de síndrome hemofagocítico, probablemente secundario. Se continuó con la búsqueda de la causa y

el frotis de sangre periférica mostró levaduras de *Histoplasma capsulatum* (**Figura 1**). Más adelante se confirmó el diagnóstico con el resultado de antígeno urinario para histoplasma positivo en 121,7 ng /mL. Se inició cubrimiento antifúngico con anfotericina B liposomal (1 mg/kg durante 14 días) y se realizó biopsia de médula ósea que mostró bloqueo en la maduración de los neutrófilos, hemofagocitosis e histoplasmosis. Adicionalmente se detectó carga viral por PCR (reacción en cadena de la polimerasa) para citomegalovirus (CMV) positiva en 18000 copias, por lo que se adicionó ganciclovir endovenoso.

Tabla 2.
Resultados de laboratorio y microbiología

	Basal	Ingreso	Estancia hospitalaria	Actual
Hemoglobina (g/dL)	9,9	8,8	7,9	13,2
Plaquetas	178800	68600	21200	146000
Leucocitos	7880	2170	11440	7857
Neutrófilos (absolutos)	91 % (7170)	91 % (1974)	76 % (8694)	66 % (5185)
Creatinina (mg/dL)	1,6	1,8	3,0	2,0
LDH (mg/dL)	369		4680	
Ferritina (ug/L)	2000		40000	2000
Trigliceridos (mg/dL)	124		544	145
Antígeno urinario Histoplasma (ng/mL)			Positivo (121,7)	Negativo
PCR Citomegalovirus	427 copias		18000	Negativo

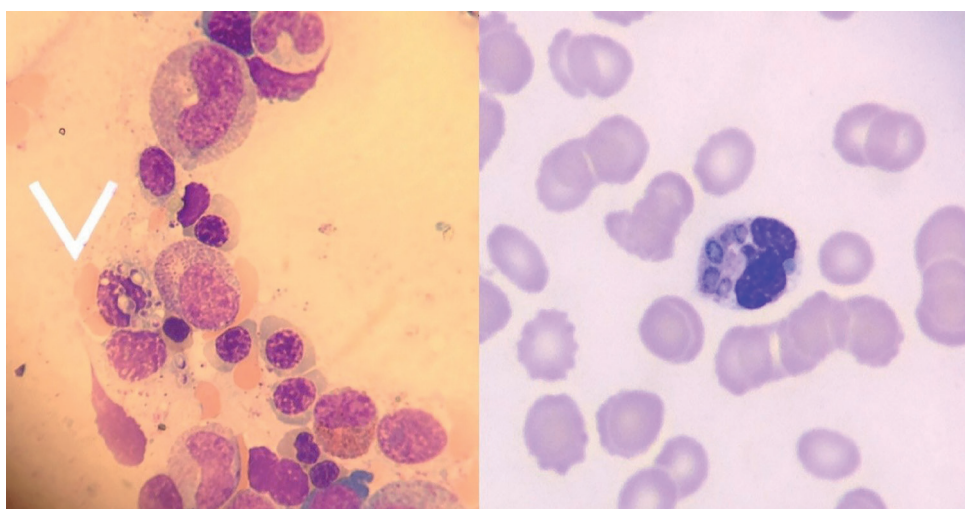


Figura 1. Histoplasma capsulatum identificado en frotis de sangre periférica

La paciente presentó evolución clínica favorable, con resolución de la pancitopenia, mejoría de síntomas neurológicos y estabilización de la función renal. Se dio egreso, indicando tratamiento con valganciclovir hasta obtener dos cargas virales para CMV negativas, itraconazol oral 200mg cada 8 horas por 3 días y luego 200mg cada 12 horas. A los 6 meses de seguimiento el antígeno urinario para histoplasma persistió positivo en 2,7 ng/mL. A la fecha, completa 1 año de tratamiento con itraconazol con adecuada respuesta clínica y negativización del antígeno urinario.

Discusión

Las infecciones representan la segunda causa de muerte en los estudios de seguimiento a largo plazo de pacientes trasplantados. Pueden ser causadas por virus, bacterias, parásitos y hongos. En Colombia, se ha reportado en Medellín una serie de pacientes con trasplante renal y compromiso por histoplasmosis con una incidencia 1,1 %, 2 de 9 casos se presentaron el primer año del trasplante, el 88 % requirió ajuste de inmunosupresión por rechazo previo a la infección y 88 % tuvo disfunción del injerto con creatinina mayor a 1,5 mg/dL³.

La histoplasmosis es la micosis más frecuente en las Américas¹⁰, causando cerca de 500000 infecciones anualmente según el CDC (Center for Disease Control) y siendo endémica en algunos países. El agente etiológico es *Histoplasma capsulatum*. Las temperaturas moderadas, la presencia de guano de pájaro o murciélago, actividades como la agricultura, exposición a gallineros o cuevas, remodelación o demolición de edificios antiguos y la tala de árboles se han asociado con el contagio¹⁰. La infección se adquiere al inhalar las esporas y la severidad de la enfermedad depende del número de esporas inhaladas y del estado inmune del hospedero; la mayoría de infecciones, son asintomáticas⁸, pero hay casos en los que existe compromiso de más de dos órganos (pulmón, hígado, bazo, médula ósea y sistema nervioso central), denominándose histoplasmosis diseminada, entidad que puede tener una mortali-

dad alrededor del 10 % con tratamiento y hasta del 80 %, sin tratamiento oportuno⁸. La infección puede ocurrir por infección primaria, infección secundaria en pacientes con exposición previa a inóculos grandes y reactivación de infección latente. Es rara la transmisión por el donante, pero hay algunos reportes de caso publicados⁸.

La diseminación fuera del pulmón es frecuente, pero rara vez se reconoce clínicamente. La inmunidad celular logra controlar la diseminación, pero los pacientes inmunosuprimidos y con edad avanzada, como el caso de nuestra paciente, tienen riesgo 10 veces mayor de desarrollar histoplasmosis diseminada^{8,10}. El cuadro clínico presentado en este caso es similar a lo que se describe en la literatura: inespecífico, con astenia, adinamia, pérdida de peso, anorexia, con algunos síntomas respiratorios (50 % de los casos) y, al examen físico, pueden encontrarse linfadenopatías, hepatoesplenomegalia (25-60 % de los casos) y lesiones orales o en piel con menos frecuencia. El tiempo medio desde el trasplante al diagnóstico fue de 27 meses en una cohorte de 152 pacientes, de los cuales 34 % fueron diagnosticados en el primer año postrasplante⁸, como en el caso actual.

Los exámenes de laboratorio también son inespecíficos, pueden presentar anemia, leucopenia, trombocitopenia y elevación de las pruebas de lesión hepática. Dentro de la evolución se ha descrito disfunción de múltiples órganos, insuficiencia adrenal, e incluso síndrome hemofagocítico¹¹, como sucedió en este caso^{7,9}. El compromiso en sistema nervioso central (meningitis, cerebritis y lesiones focales) y en cordón espinal, se ha descrito en 5-10 % de los casos. Los hallazgos que presentó la paciente en las imágenes pulmonares son los que con mayor frecuencia se describen en la literatura, en 10-50 % de los casos pueden no encontrarse¹⁰.

El diagnóstico se realiza con la identificación de las levaduras ovoides de 2-4 micras en su dimensión mayor, en tejido o líquidos corporales, lo que puede retrasar el inicio del tratamiento. El cultivo,

aunque es sensible y específico, requiere varias semanas para su identificación (4 semanas)¹⁰. Los autoanticuerpos no son confiables⁷, pero la detección del antígeno galactomanano para este hongo es uno de los métodos más rápidos y sensible, detectado en el 80-95 % de los pacientes con histoplasmosis diseminada o histoplasmosis pulmonar aguda. Puede medirse en suero, orina, o líquido cefalorraquídeo. Sin embargo, este método no está disponible en todas las instituciones y, en ocasiones, su reporte puede ser demorado. Presenta reacción cruzada con blastomicosis, paracoccidiodomicosis, coccidiodomicosis y, raramente, aspergilosis¹⁰. No es frecuente documentar las levaduras en frotis de sangre periférica, sin embargo, en el caso descrito, fue lo que permitió iniciar de forma oportuna el tratamiento dirigido.

En individuos sanos la infección autoresuelve y no requiere tratamiento, excepto en aquellos con exposición documentada reciente, donde es útil dar tratamiento temprano para acortar la duración de la enfermedad y disminuir el riesgo de histoplasmosis aguda. En los pacientes inmunosuprimidos, con histoplasmosis pulmonar aguda moderada a severa, o histoplasmosis diseminada, debe administrarse anfotericina B liposomal (tasa de respuesta 88 % vs. 64 % con anfotericina B deoxicolato) y continuar itraconazol por 12 meses. Los casos de histoplasmosis diseminada sin tratamiento son usualmente fatales, mortalidad hasta del 80 %. El seguimiento debe hacerse con antigenuria o antigenemia, tomándolo al momento del diagnóstico, a las 2 semanas, al mes y cada 3-4 meses¹⁰.

El caso actual es un ejemplo de infección oportunista que lleva a deterioro clínico en una paciente adulta mayor trasplantada. Dentro de los factores de riesgo, pueden mencionarse el estado de inmunosupresión y la edad. El inicio oportuno y adecuado del tratamiento fueron fundamentales en la respuesta que ha tenido la paciente después de un año de tratamiento. No ha presentado recaídas, las cuales se presentan en 6 % de los casos⁸.

Conclusión

El síndrome hemofagocítico y la histoplasmosis diseminada son enfermedades potencialmente mortales que suponen retos especiales en el diagnóstico del paciente inmunosuprimido. Por lo tanto, el índice de sospecha debe ser alto, sobre todo en aquellos pacientes que se presentan con fiebre y pancitopenia. El diagnóstico en esta población presenta dificultades, lo que puede retrasar el inicio del cubrimiento antimicótico. El antígeno urinario tiene una sensibilidad cercana al 90 % siendo una herramienta útil y disponible. En el caso presentado, el frotis de sangre periférica fue determinante para el diagnóstico. Iniciar de forma temprana el tratamiento mejora de forma significativa los resultados clínicos.

Consideraciones éticas

Los autores declaran que han seguido los protocolos del Hospital Universitario San Ignacio sobre la publicación de datos de pacientes y que contó con la aprobación del Comité de Ética de la institución.

Responsabilidades éticas

Protección de personas y animales

Los autores declaran que para esta investigación no se han realizado experimentos en seres humanos ni en animales.

Confidencialidad de los datos

Los autores declaran que en este artículo no aparecen datos de pacientes.

Derecho a la privacidad y consentimiento informado

Los autores declaran que en este artículo no aparecen datos de pacientes.

Fuentes de financiación: recursos propios.

Conflicto de intereses

Ninguno.

Referencias

1. Lo MM, Mo JQ, Dixon BP, Czech KA. Disseminated histoplasmosis associated with hemophagocytic lymphohistiocytosis in kidney transplant recipients. *Am J Transplant* [Internet]. 2010;10(3):687-91. Disponible en: <https://doi.org/10.1111/j.1600-6143.2009.02969.x>
2. Nieto-Rios JF, Aristizabal-Alzate A, Ocampo C, Serrano-Gayubo AK, Serna-Higueta LM, Zulua-ga-Valencia G. Disseminated histoplasmosis and haemophagocytic syndrome in two kidney trans-plant patients. *Nefrologia* [Internet]. 2012;32(5):683-84. Disponible en: <https://doi.org/10.3265/Nefrologia.pre2012.Jun.11508>
3. Janka GE, Lehmborg K. Hemophagocytic syndromes - An update. *Blood Rev* [Internet]. 2014;28(4):135-42. Disponible en: <https://doi.org/10.1016/j.blre.2014.03.002>
4. Lehmborg K, Ehl S. Diagnostic evaluation of patients with suspected haemophagocytic lympho-histiocytosis. *Br J Haematol* [Internet]. 2013;160(3):275-87. doi:10.1111/bjh.12138
5. Nieto JF, Gomez SM, Moncada DC, Serna LM HA. Tratamiento exitoso de linfocitosis hemofagocítica y coagulación intravascular diseminada secundarias a histoplasmosis en un pa-ciente con HIV/sida. *Biomédica* [Internet]. 2016;36(Supl. 1):9-14. Disponible en: <https://doi.org/10.7705/biomedica.v36i2.2797>
6. Li J, Wang Q, Zheng W, et al. Hemophagocytic lymphohistiocytosis: clinical analysis of 103 adult patients. *Medicine (Baltimore)* [Internet]. 2014;93(2):100-5. Disponible en: <https://doi.org/10.1097/MD.0000000000000022>
7. Nieto-Rios JF, Serna-Higueta LM, Guzman-Luna CE, et al. Histoplasmosis in renal transplant patients in an endemic area at a Reference Hospital in Medellin, Colombia. *Transplant Proc* [In-ternet]. 2014;46(9):3004-9. Disponible en: <https://doi.org/10.1016/j.transproceed.2014.06.060>
8. Assi M, Martin S, Wheat LJ, et al. Histoplasmosis after solid organ transplant. *Clin Infect Dis* [Internet]. 2013;57(11):1542-9. Disponible en: <https://doi.org/10.1093/cid/cit593>
9. Rajput A, Bence-Bruckler I, Huebsch L, Jessamine P, Toye B, Padmore R. Disseminated his-toplasmosis associated with acquired hemophagocytic lymphohistiocytosis. *Clin Case Reports* [Internet]. 2015;3(3):195-6. Disponible en: <https://doi.org/10.1002/ccr3.179>
10. Wheat LJ, Azar MM, Bahr NC, Spec A, Relich RF, Hage C. Histoplasmosis. *Infect Dis Clin North Am* [Internet]. 2016;30(1):207-27. Disponible en: <https://doi.org/10.1016/j.idc.2015.10.009>
11. Parikh SA, Kapoor P, Letendre L, Kumar S, Wolanskyj AP. Prognostic factors and outcomes of adults with hemophagocytic lymphohistiocytosis. *Mayo Clin Proc* [Internet]. 2014;89(4):484-92. Disponible en: <https://doi.org/10.1016/j.mayocp.2013.12.012>