



ผู้ป่วยแพ้ยาลักษณะ Stevens-Johnson syndrome จาก tramadol

ปิยกานต์ ลิ้มธัญญกุล¹, ปิยกรณ์ พูลรัมย์¹, ฤทธิ สมิทธิ์ฤทธิ¹, มานะ ทวีวิศิษฐ์

¹ หน่วยโรคผิวหนัง ภาควิชาอายุรศาสตร์ คณะแพทยศาสตร์ มหาวิทยาลัยศรีนครินทรวิโรฒ

² ภาควิชาพยาธิวิทยา คณะแพทยศาสตร์ จุฬาลงกรณ์มหาวิทยาลัย

บทคัดย่อ

Stevens-Johnson syndrome และ Toxic epidermal necrolysis ปฏิกริยาภูมิแพ้อย่างเฉียบพลันและรุนแรง อุบัติการณ์ของภาวะนี้ในประเทศไทยอาจต่ำกว่าความเป็นจริงเนื่องจากไม่ค่อยมีการรายงาน ภาวะ Stevens-Johnson syndrome และ Toxic epidermal necrolysis เกิดได้จากหลายสาเหตุ ไม่เพียงแต่กลุ่มยาที่ทราบกันดีอยู่แล้ว เช่น กลุ่มยาปฏิชีวนะ กลุ่มยากันชัก และยาต้านการอักเสบที่ไม่ใช่สเตียรอยด์เท่านั้น ยาอื่นๆ สามารถเป็นสาเหตุของภาวะนี้ได้เช่นกัน การศึกษานี้เป็นรายงานผู้ป่วยชายไทยอายุ 20 ปีมาพบแพทย์ด้วยไข้สูงร่วมกับผื่นผิวหนังและเยื่อぶลอกเป็นบริเวณกว้างมา 3 วัน ก่อนหน้านั้นผู้ป่วยได้รับประทานยา tramadol ผลการตรวจชิ้นเนื้อเข้าได้กับภาวะ Stevens-Johnson syndrome ผลการตรวจเลือดพบว่ามีภูมิคุ้มกันชนิดอิมมูโนโกลบูลิน G ต่อเชื้อเต็งกี โดยสรุปผู้ป่วยรายนี้เกิด Stevens-Johnson syndrome จากการแพ้ยา tramadol

คำสำคัญ: Stevens-Johnson syndrome, Toxic epidermal necrolysis, Tramadol

ผู้พิมพ์ประสานงาน:

ปิยกานต์ ลิ้มธัญญกุล

หน่วยโรคผิวหนัง ภาควิชาอายุรศาสตร์, คณะแพทยศาสตร์ มหาวิทยาลัยศรีนครินทรวิโรฒ

62 หมู่ 7 อำเภอบางกร่าง จังหวัดนครนายก 26120

อีเมลล์: piyakan_limtanyakul@yahoo.com

Tramadol-induced Stevens-Johnson syndrome

Piyakan Limtanyakul¹, Piyakorn Poonyam¹, Rithee Smithrithee¹, Mana Taweewisit²

¹ Division of Dermatology, Department of Medicine, Faculty of Medicine, Srinakharinwirot University

² Department of Pathology, Faculty of Medicine, Chulalongkorn University

Abstract

Stevens-Johnson syndrome and toxic epidermal necrolysis are acute and severe life-threatening allergic reactions. Their incidences in Thailand may be underestimated due to a lacking of reports. The etiologies of Stevens-Johnson syndrome/toxic epidermal necrolysis are numerous; drugs are the most important causes. Not only well-known drugs, e.g. antibiotics, antiepileptics and NSAIDs, but also any drugs can be the cause of Stevens-Johnson syndrome/toxic epidermal necrolysis. Hereby we report a 20 years old Thai male presenting with high-grade fever with extensive detachment of epidermis and erosion of mucocutaneous membrane for 3 days. The patient had taken tramadol. The dermatopathology was compatible with Stevens-Johnson syndrome. The serology revealed positive dengue Immunoglobulin G. The final diagnosis was dengue fever with Stevens-Johnson syndrome. We report a case of Stevens-Johnson syndrome from tramadol.

Keywords: Stevens-Johnson syndrome, Toxic epidermal necrolysis, Tramadol

Corresponding author:

Piyakan Limtanyakul

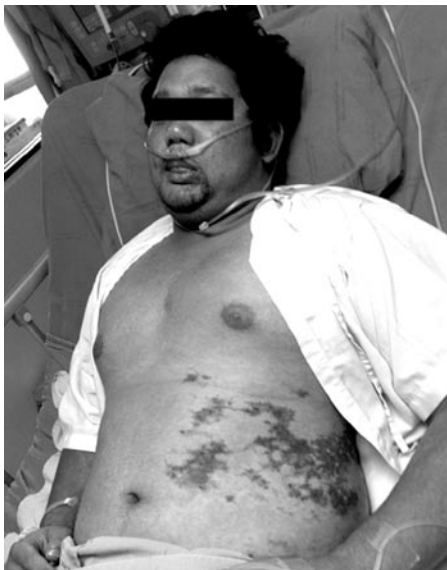Division of Dermatology, Department of Medicine,

Faculty of Medicine, Srinakharinwirot University

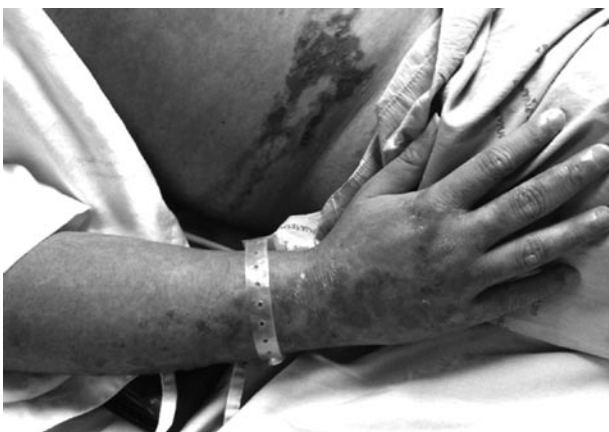62 Moo7 Ongkharak, District Nakhon-Nayok Province 26120.

E-mail: piyakan_limtanyakul@yahoo.com

ผู้ป่วยชายไทยอายุ 20 ปี มาด้วยผื่นปวดแสบ ปวด ร้อน และตุ่มน้ำ บริเวณมือและลำตัวมา 3 ชั่วโมง ก่อนหน้านี ้ 3 วัน มีไข้ ปวดเมื่อยตัว จึงได้รับประทานยา acetaminophen และ tramadol ก่อนหน้านี ้ผู้ป่วยแข็งแรงดี ไม่มีโรคประจำตัว ใดๆ มีประวัติแพ้ amoxicillin มาก่อน ตรวจร่างกายพบมีไข้สูง 40 องศาเซลเซียส มีตุ่มน้ำใสบริเวณผิวหนังที่แดงคล้ำ (blisters on erythematous macules with central dusky red) ตำแหน่งบริเวณแขนและลำตัว (ดังรูปที่ 1 และ 2) คิดเป็น body surface area involvement 5% บริเวณเยื่อต่างๆ ดวงตา ปกติ, พบ erythema, erosive patches and crusts ใน ช่องปากและอวัยวะเพศ การตรวจ Nikolsky's sign: positive



รูปที่ 1

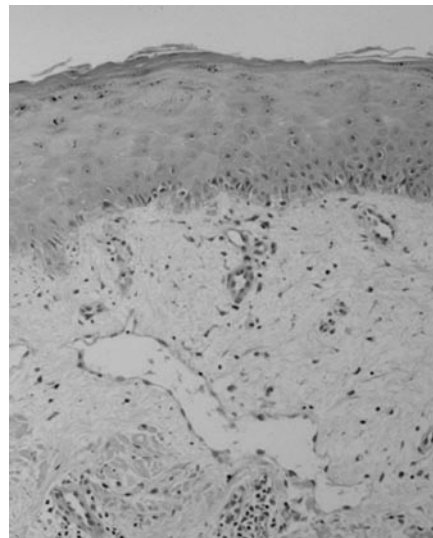


รูปที่ 2

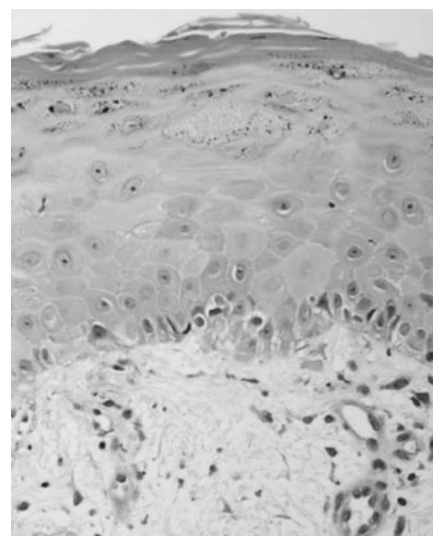
รูปที่ 1 และ 2 แสดงถึงลักษณะ flaccid blisters, erythematous macules with central dusky red, epidermal detachment บริเวณลำตัว และแขน

ผลการตรวจทางห้องปฏิบัติการ ผลการทำงานของ ตับ (Liver function test) พบมี transaminitis (AST 305 U/L, ALT 192 U/L) ผลตรวจเลือด ได้แก่ จำนวนเม็ดเลือด (CBC), การทำงานของไต (BUN, Cr) ปกติ ผื่นในผู้ป่วยนี้ ึ่งถึงสาเหตุ จากการแพ้ยามากที่สุด คือ Stevens-Johnson syndrome (SJS) จึงทำการตัดชิ้นเนื้อบริเวณผื่นไปตรวจทางพยาธิวิทยา ผลตรวจชิ้นเนื้อผิวหนังทางพยาธิวิทยาเป็นดังรูปที่ 3 ผลการ ย้อม direct immunofluorescence: non-specific

รูปที่ 3 ลักษณะทางพยาธิวิทยาของผิวหนัง พบ vacuolar degeneration ที่ชั้น basal cell และพบ necrotic keratinocytes



รูปที่ 3 a ภาพกำลังขยายต่ำ (กำลังขยาย 10 เท่า)



รูปที่ 3 b ภาพกำลังขยายสูง (กำลังขยาย 40 เท่า)

ผู้ป่วยรายนี้ได้รับการวินิจฉัยว่าเป็น SJS ยาที่เป็นสาเหตุ คือ tramadol ผู้ป่วยได้หยุดยาที่สงสัยทันที และได้รับการดูแลรักษาอย่างใกล้ชิด SCORTEN ในวันแรกเท่ากับ 0 เมื่อติดตามผลการตรวจเลือด พบว่าผู้ป่วยมีเกร็ดเลือดลดลงเรื่อยๆ (platelets 216,000/mm³ ลดลงถึง 20,000/mm³) มีไข้สูงจากลักษณะอาการเข้าได้กับ Dengue fever ผู้ป่วยได้รับการตรวจ Dengue Immunoglobulin G ผล weakly positive, Dengue Immunoglobulin M ผล negative ผู้ป่วยได้รับการวินิจฉัยว่าเป็น Dengue fever ร่วมด้วย จึงให้การรักษาแบบประคับประคอง ร่วมกับการให้สารน้ำเข้าทางหลอดเลือดดำ อาการต่างๆ ดีขึ้นตามลำดับ ไข้ลดลง เกร็ดเลือดเพิ่มขึ้นจนเข้าสู่ระดับปกติภาวะ transaminitis ลดลงจนเป็นปกติผลการเพาะเชื้อในกระแสเลือดไม่พบการติดเชื้อในกระแสเลือด

อาการทางคลินิกของผู้ป่วยรายนี้ได้รับการวินิจฉัย Stevens-Johnson syndrome จากยา tramadol และมีการติดเชื้อใช้เด็งก็ร่วมด้วย

■ อภิปรายผู้ป่วย

Stevens-Johnson syndrome (SJS) และ Toxic epidermal necrolysis (TEN) เป็นการแพ้ยาที่รุนแรง และมีความเสี่ยงต่อการเสียชีวิตได้ ภาวะนี้พบได้น้อยมาก SJS พบ 1-6 คน ต่อประชากร 1 ล้านคน และ TEN พบ 0.4-1.2 คน ต่อประชากร 1 ล้านคน โดย^{1,2} มีลักษณะผื่นผิวหนังที่หลุดลอกออกมาเป็นบริเวณกว้าง และมีแผลตามเยื่อต่างๆ (extensive detachment of epidermis and erosions of mucocutaneous membranes)^{3,4} ปัจจุบันนี้พบว่าทั้งสองโรคนี้เป็นโรคกลุ่มเดียวกัน มีสาเหตุและกลไกการเกิดเดียวกัน⁵ ต่างกันที่ความรุนแรงของโรค⁶ ดังตารางที่ 1

ตารางที่ 1 ความรุนแรงของการแพ้ยา (ดัดแปลงจากเอกสารอ้างอิงหมายเลข 6)

	SJS	SJS/TEN overlap	TEN
Primary lesions	Dusky red lesions, flat atypical targets	Dusky red lesions, flat atypical targets	Poorly delineated erythematous plaques, epidermal detachment, dusky red lesions, flat atypical targets
Distribution	Isolated lesions, confluence(+) on face and trunk	Isolated lesions, confluence(++) on face and trunk	Isolated lesions (rare), confluence(+++) on face and trunk and elsewhere
Mucosal involvement	Yes	Yes	Yes
Systemic symptoms	Usually	Always	Always
Detachment (% body surface area)	<10	10-30	>30

BSA= Body surface area, SJS: Stevens-Johnson syndrome, TEN: Toxic epidermal necrolysis

กลไกการเกิด คือ มีการตายของเซลล์ keratinocyte อย่างมากมาย ผ่านกระบวนการ apoptosis จากการจับกันของ death receptor Fas และ Fas ligand ร่วมกับกระบวนการ perforin/granzyme⁷ สาเหตุส่วนใหญ่เกิดจากยา โดยมักมีอาการไข้ เจ็บตา กลืนลำบากนำมาก่อนมีผื่นได้ 1-3 วัน ผื่นมักพบบริเวณลำตัวก่อน แล้วกระจายไปยัง คอ ใบหน้า ต้นแขน ต้นขา พบรอยแดง (erythema) หรือ แผล (erosions) เจ็บตามบริเวณเยื่อในช่องปาก ตา และอวัยวะเพศได้ ผื่นหนังบริเวณผื่นมักเจ็บ ลักษณะผื่นสีแดง (erythema) สีแดงคล้ำ (dusky red) หรือเป็นผื่นแดงที่มีลักษณะซ้ำจากเลือดออก (purpuric macules) มีขนาดและรูปร่างไม่แน่นอน มีแนวโน้มที่ผื่นจะมารวมตัวกัน (coalesce) การตรวจ Nikolsky's sign ได้ผลบวก เมื่อผิวหนังชั้น epidermis มีการตาย จะมีการหลุดออกมาจากชั้น dermis จึงเป็นตุ่มน้ำขึ้นมา ซึ่งตุ่มน้ำเหล่านี้แตกง่าย ถ้าตุ่มน้ำแตกจะเผยให้เห็นผิวหนังชั้นล่างที่แดงและมีเลือดออกจากการศึกษา SCAR-study⁸ พบว่ากลุ่มยาที่มีความเสี่ยงสูงในการเกิด SJS/TEN ได้แก่ sulfonamides โดยเฉพาะ cotrimoxazole, carbamazepine, phenytoin, phenobarbital, non steroidal anti-inflammatory drugs (NSAIDs) of the oxicam type, allopurinol, chlormezanone, aminopenicillins, cephalosporins, quinolones และ cycline antibiotics ต่อมามีการศึกษา EuroSCAR-study⁹ พบว่ากลุ่มยาที่มีความเสี่ยงสูงในการแพ้เพิ่มขึ้นคือ nevirapine และ lamotrigine ส่วนยาอื่นไม่ต่างกัน สำหรับ tramadol อยู่ในกลุ่มที่มีความเสี่ยงน้อยจากการสืบค้นทางวารสารทางการแพทย์ พบว่าปัจจุบันยา tramadol ยังไม่เคยมีรายงานผู้ป่วยที่เกิดการแพ้ยาแบบ SJS/TEN มาก่อน ส่วนยา acetaminophen ขณะนอนรักษาตัวใน ร.พ. ผู้ป่วยยังได้รับอยู่เพื่อลดไข้ ซึ่งไม่ได้เกิดผื่นเพิ่มขึ้น จึง

ไม่คิดถึงว่าเป็นจาก acetaminophen ดังนั้นผู้ป่วยรายนี้จึงเป็น รายงานในผู้ป่วยเพศชาย อายุน้อย ไม่มีประวัติไข้ยาใดร่วม ด้วย มาด้วยการแพ้ยา tramadol ที่เป็นลักษณะ SJS ร่วมกับ มีการติดเชื้อไวรัสเด็งกี (Dengue fever) และการที่ผู้ป่วยมี การติดเชื้อเด็งกีอาจเป็นปัจจัยหนึ่งในการกระตุ้นให้เกิด การแพ้ยาได้ เนื่องจากพบว่าการติดเชื้อ เช่น Mycoplasma pneumoniae^{10, 11} หรือไวรัส เป็นสาเหตุที่ทำให้เกิดการแพ้ยา ลักษณะนี้ได้แต่ยังไม่พบรายงานว่าไวรัสเด็งกีเป็นสาเหตุการ แพ้ยาเช่นกัน

■ สรุป

รายงานผู้ป่วยรายนี้ เป็นผู้ป่วยชาย สุขภาพแข็งแรง ดี ได้รับยา tramadol เพื่อรักษาอาการปวดเมื่อยกล้ามเนื้อ ต่อมาเกิดการแพ้ยาแบบ Stevens-Johnson syndrome จากยานี้ และพบการติดเชื้อไวรัสเด็งกีร่วมด้วย (Dengue fever) ผู้ป่วยได้หยุดยาทันที ร่วมกับการดูแลรักษาประคับประคองอย่าง ใกล้ชิด จนอาการดีขึ้นและสามารถกลับบ้านได้

เอกสารอ้างอิง

1. Roujeau JC, Guillaume JC, Fabre JP, et al. Toxic epidermal necrolysis (Lyell syndrome). Incidence and drug etiology in France 1981-1985. Arch Dermatol 1990;126:37-42.
2. Naldi L, Locati F, Marchesi L, et al. Incidence of toxic epidermal necrolysis in Italy. Arch Dermatol 1990;126:1103-4.
3. Roujeau JC, Stern RS. Severe cutaneous adverse reactions to drugs. N Engl J Med 1994;331:1272-85.
4. Becker DS. Toxic epidermal necrolysis. Lancet 1998;351:1417-20.
5. Bastuji-Garin S, Rzany B, Stern RS, et al. Clinical classification of cases of toxic epidermal necrolysis, Stevens-Johnson syndrome, and erythema multiforme. Arch Dermatol 1993;129:92-6.
6. Mockenhaupt M. The current understanding of Stevens-Johnson syndrome and toxic epidermal necrolysis. Expert Rev Clin Immunol 2011;7:803-13.
7. French LE. Toxic epidermal necrolysis and Stevens-Johnson syndrome: our current understanding. Allergol Int 2006; 55:9-16.
8. Roujeau JC, Kelly JP, Naldi L, et al. Medication use and the risk of Stevens-Johnson syndrome or toxic epidermal necrolysis. N Engl J Med 1995;333:1600-7.
9. Mockenhaupt M, Viboud C, Dunant A, et al. Stevens-Johnson syndrome and toxic epidermal necrolysis: assessment of medication risks with emphasis on recent marketed drugs. The EuroSCAR-study. J Invest Dermatol 2008;128:35-44.
10. Fournier S, Bastuji-Garin S, Mentec H, et al. Toxic epidermal necrolysis associated with Mycoplasma pneumoniae infection. Eur J Clin Microbiol Infect 1995;14:558-9.
11. Adunsky A, Steiner ZP, Eframian A, et al. Stevens-Johnson syndrome associated with Mycoplasma pneumoniae infection. Cutis 1987;40:123-4.