

CONFECÇÃO DE PEÇA ANATÔMICA DE CRÂNIO HUMANO SECO¹

Devis de Campos²
Manoel Brandes Nazer³
Michele Raquel Morsch⁴
Leda Maria Bartholdy⁵

RESUMO

O Laboratório de Anatomia Humana da Universidade de Santa Cruz do Sul, desenvolve trabalho visando auxiliar e facilitar o aprendizado e o desempenho dos acadêmicos, dos cursos da área da saúde. O crânio humano é complexo e formado por diversos ossos, em sua maioria de forma irregular, além de terem inúmeros acidentes. A identificação dos ossos que o compõe e suas características são de grande valia para compreender a anatomia do mesmo. Foram desenvolvidos trabalhos em peças anatômicas secas que possibilitaram melhor visualização de suas estruturas. Utilizou-se crânios humanos, secos em bom estado de conservação, e a técnica adotada foi a de colorir, conforme Kapit e Elson (2002). As cores utilizadas, inicialmente para pintar os ossos foram escolhidos de forma aleatória, e o padrão inicial foi respeitado na seqüência de todas as peças. Na primeira etapa do projeto as características anatômicas da superfície dos crânios foram identificadas com setas, numeradas e relacionadas em fichas. As fichas foram coloridas com as respectivas cores utilizadas na pintura dos ossos do crânio. Já na segunda etapa, foi observado o trabalho desenvolvido em sala de aula, ou seja, a produção do conhecimento dos acadêmicos, quando comparam o estudo em peças não coloridas com as coloridas. Os crânios pintados irão integrar o material didático, de anatomia humana, permanecendo disponíveis para estudo em salas de aula e também para estudo em horário “extra-aula”, juntamente com as demais peças anatômicas, no Ossário do Laboratório de Anatomia Humana (UNISC).

Palavras-Chave: Crânio humano. Pintura. Confecção.

¹ Projeto de Extensão realizado no Laboratório de Anatomia Humana, UNISC, Santa Cruz do Sul, RS.

² Professor do Departamento de Biologia e Farmácia da UNISC, e-mail: devisdecampos@yahoo.com.br.

³ Professor do Departamento de Biologia e Farmácia da UNISC, e-mail: manoel@unisc.br;

⁴ Licenciada em Ciências Biológicas pela UNISC; e-mail: michelemorsch@yahoo.com.br;

ABSTRACT

The Laboratory of Human Anatomy of the University of Santa Cruz do Sul, southern Brazil, develops work seeking auxiliary and to facilitate the learning and the academics acting, of the courses of the health area. The human skull is complex and formed by several bones, in its majority in an irregular way, besides they have countless accidents. The identification of the bones that composes it and its characteristics are of big importance to understand the anatomy of the same. Works were developed in pieces anatomical droughts that made possible better visualization of its structures. It was used human craniums, dry in good shape, and the adopted technique was the one of coloring parts. The used colors, initially to paint the bones were chosen in an aleatory way, and the initial pattern was respected in the sequence of all the pieces. In the first stage of the project the anatomical characteristics of the surface of the craniums were identified with arrows, numbered and related in records. The records were colored with the respective colors used in the painting of the bones of the skull. Already in the second stage, the work was observed developed in class room, in other words, the production of the academics' knowledge, when they compare the study in pieces non colored with the colored ones. The painted craniums will integrate the didactic material, of human anatomy, staying available for study in class and also for study in schedule "extra-class", together with the other anatomical pieces, in the bone collection of the Laboratory of Human Anatomy (UNISC).

Keywords: Human Skull. Painting. Making.

INTRODUÇÃO

O Laboratório de Anatomia Humana da UNISC, desenvolve projetos de extensão que visam facilitar o processo ensino-aprendizagem dos acadêmicos da área da saúde. O projeto Confecção de Peças Anatômicas de Crânio Humano Seco tem como objetivo possibilitar maior facilidade na identificação dos ossos do crânio, pois o mesmo possui características anatômicas distintas, e muitas vezes de difícil visualização. Para proporcionar aos acadêmicos, mais facilidade no aprendizado e tornar os conteúdos mais acessíveis, fez-se a pintura dos crânios e confecção das fichas coloridas e numeradas. A cabeça, considerada do ponto de vista ósseo, apresenta duas regiões definidas: crânio e face, ou neurocrânio e viscerocrânio, respectivamente. Em termos gerais, conforme Figun e Garino (1994), “o esqueleto da cabeça aloja o encéfalo e as meninges, ligadas ao canal vertebral através do forame magno, assim como os órgãos dos sentidos e as partes iniciais das vias respiratórias e digestórias”.

O crânio possui oito ossos: dois parietais e dois temporais, e quatro ímpares: occipital, esfenóide, etmóide e frontal. O crânio tem forma ovóide com extremidade superior livre, denominada calvária, recoberta pela gálea aponeurótica e pelo couro cabeludo. O segmento inferior, base do crânio, articula-se anteriormente com os ossos da face e, no centro, com a primeira vértebra cervical, o atlas, e em sua parte posterior fixam-se os músculos da nuca (FIGUN e GARINO, 1994).

As faces, interna e externa, dos ossos do crânio são duas lâminas de tecido compacto, denominadas respectivamente tábuas interna e externa, entre as quais existe uma camada de tecido esponjoso ocupada pela medula óssea e por uma extensa rede de condutos muito ramificados, ocupados por um sistema venoso avalvular que constitui a via de comunicação entre as circulações intracraniana e extracraniana. Os giros, fissuras e sulcos do cérebro, com os vasos meníngeos, imprimem na face interna numerosas impressões, foveolas e sulcos, estes últimos dispostos em arborizações divergentes.

Ainda citando Figun e Garino (1994), a face é constituída por catorze ossos, treze fixos e um móvel. Os fixos são: dois maxilares, dois palatinos, dois zigomáticos, dois lacrimais, dois nasais, duas conchas nasais inferiores e um vômer, que formam um bloco sólido e articulam-se como terço anterior da base do crânio. O único osso móvel da face é a mandíbula, movimentando-se através da articulação temporomandibular. Segundo Keith e Moore (2007), “exceto pela mandíbula e pelos ossículos da audição do ouvido médio, os ossos do crânio do adulto são unidos por suturas rígidas”.

MATERIAL E MÉTODOS

Na primeira etapa da pesquisa, foram utilizados dez crânios humanos secos, de ambos os gêneros e origem desconhecida, pertencentes ao ossário do Laboratório de Anatomia Humana da Universidade de Santa Cruz do Sul, e três modelos anatômicos de crânio humano artificial, pertencentes ao curso de Odontologia e acondicionados na Ossaria do Laboratório, totalizando-se amostra de treze crânios, conforme a tabela 01:

Tabela 1 - Listagem de crânios selecionados para a realização do trabalho.

CRÂNIO	QUANTIDADE
Crânio humano seco (com calvária)	05
Crânio humano seco (sem calvária)	05
Modelo sintético de crânio humano	03
TOTAL	13

Para a seleção dos crânios humanos secos, foi observado o estado de conservação dos mesmos, considerando principalmente as suas características particulares, como, protuberâncias, processos, fossas, entre outras.

Após a seleção dos crânios foi realizada a identificação dos ossos que constituem o crânio e a face, utilizando-se um lápis para delimitar as diversas suturas, responsáveis pela união dos mesmos.

Após a delimitação, foram pintados com tinta acrílica, conforme a técnica utilizada por Kapit e Elson (2002), sendo que, cada osso recebeu uma cor específica, escolhida de forma aleatória, sendo que esta foi mantida para todas as peças, ou seja, foi obedecido um padrão para todos os ossos do crânio.

As estruturas ósseas pertencentes aos ossos do crânio e da face, descritas na fundamentação teórica, foram identificadas utilizando-se setas, feitas com uma caneta Artline 0.1 para estruturas de pequenas dimensões ou com uma caneta Pilot, para estruturas maiores. Em cada estrutura identificada existe um número que foi catalogado em fichas coloridas. Estas fichas apresentam uma lista das estruturas tais como: suturas, forames, saliências, identificadas por ordem crescente de numeração, permanecendo

disponíveis para consulta no Laboratório de Anatomia Humana para os professores ou acadêmicos, em aulas práticas ou durante os horários destinados aos estudos.

Na segunda etapa da pesquisa, os acadêmicos da área da saúde e professores das disciplinas de Anatomia Humana, Anatomia Humana I e Anatomia Odontológica responderam a questionários, que serviram, para verificar se os objetivos do projeto foram ou não alcançados. Para melhor demonstrar os resultados obtidos foram utilizadas planilhas do Microsoft Office Excel[®].

RESULTADOS E DISCUSSÕES

Conforme Rosemberg (1976), existe apenas uma forma correta de abordar a análise de levantamento de dados, sendo errôneas quaisquer outras formas de proceder. O pesquisador deve agir de maneira flexível ao processar a análise, a fim de elevar ao máximo a eficácia teórica do procedimento e permitir conclusões mais dignas de crédito. Desta forma, aplicou-se um questionário contendo perguntas objetivas, evitando-se assim de respostas diversas, que dificultariam a interpretação dos resultados e, permitindo-se conclusões mais específicas, dignas de crédito.

Após a análise dos dados coletados pelos questionários direcionados aos acadêmicos, obtiveram-se os seguintes resultados:

Comparando-se o crânio humano seco colorido com o não colorido, 92% dos acadêmicos acreditam que o projeto facilitou a visualização dos ossos que compõem o crânio, conforme demonstra a Figura 1.

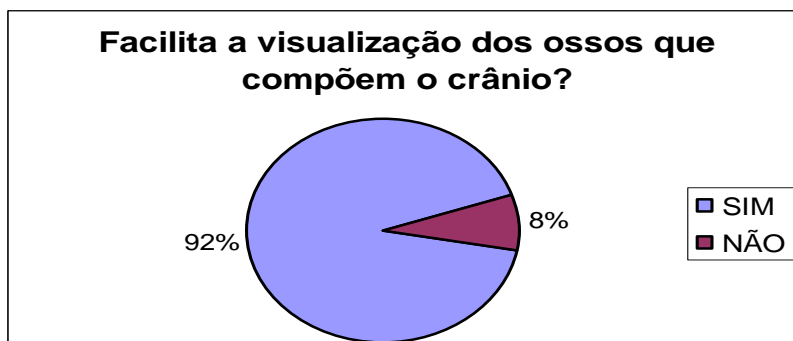

Figura 1: Facilidade de visualização dos ossos componentes do crânio.

Com relação ao projeto ter facilitado a memória visual, 92% dos acadêmicos admitiram tal facilidade, conforme ilustra a figura 2.

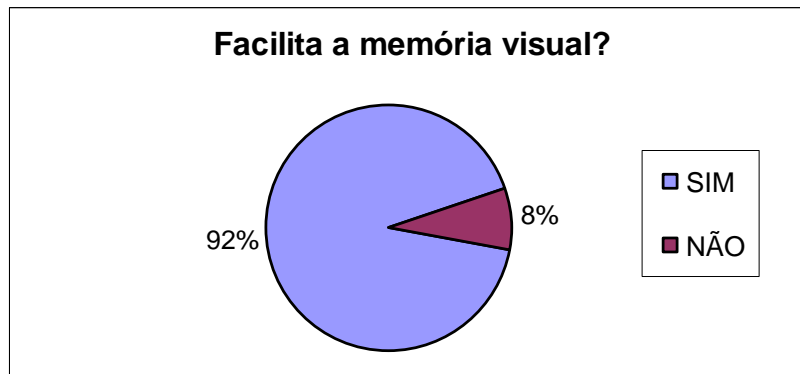


Figura 2: Facilitação da memória visual.

Relacionando-se os nomes das estruturas com as cores dos ossos dos crânios, sendo que, 92% dos acadêmicos opinaram a favor, constatando melhoria na memorização dos ossos e estruturas dos crânios, conforme Figura 3.

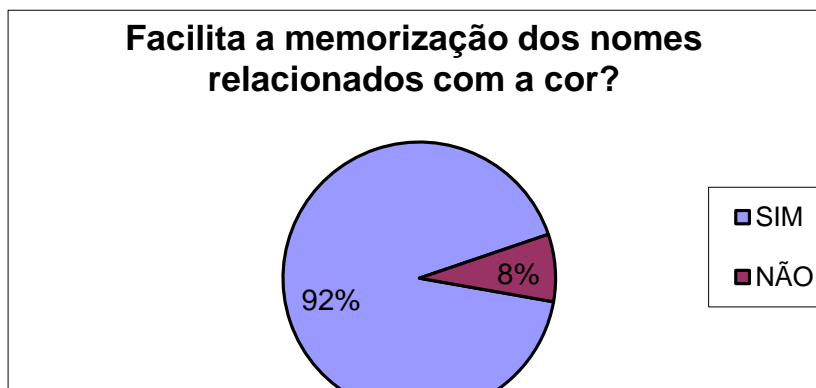

Figura 3: Relação entre nomes e cor.

Quanto ao interesse dos acadêmicos em estudar nos crânios coloridos, 94% deles afirmam ter aumentado seu interesse de estudar nos mesmos, conforme ilustra a figura 4.

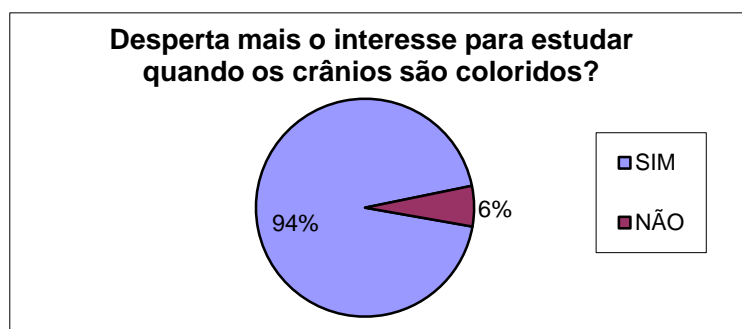


Figura 4: Aumento do interesse pelo estudo.

Com base na análise dos dados coletados, dos questionários direcionados aos professores, obteve-se os seguintes resultados:

Para 85,7 % dos professores, os acadêmicos encontrariam dificuldades sem os crânios humanos coloridos, dispostos no Laboratório de Anatomia Humana, utilizados em aulas práticas e horários de estudos, conforme figura 5.

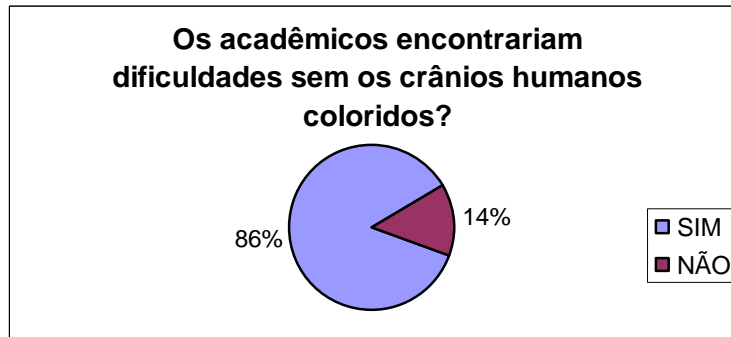


Figura 5: Relação entre facilidade e dificuldade de estudo entre crânios coloridos e não coloridos.

CONCLUSÃO

Com base nos resultados obtidos após a análise dos dados coletados, acredita-se que o projeto de extensão “Confecção de Peças Anatômicas Crânio Humano Seco” atingiu aos objetivos propostos, produzindo peças anatômicas coloridas de crânios humanos secos para o enriquecimento do acervo de materiais didáticos do Laboratório de Anatomia Humana, oportunizando aos acadêmicos dos cursos da área da saúde uma visualização específica dos ossos e estruturas integrantes do crânio humano seco; além de facilitar o trabalho dos professores em aulas teóricas e práticas, bem como o aprendizado dos acadêmicos, tanto em aulas teóricas e práticas como nos horários de estudos no Laboratório de Anatomia Humana.

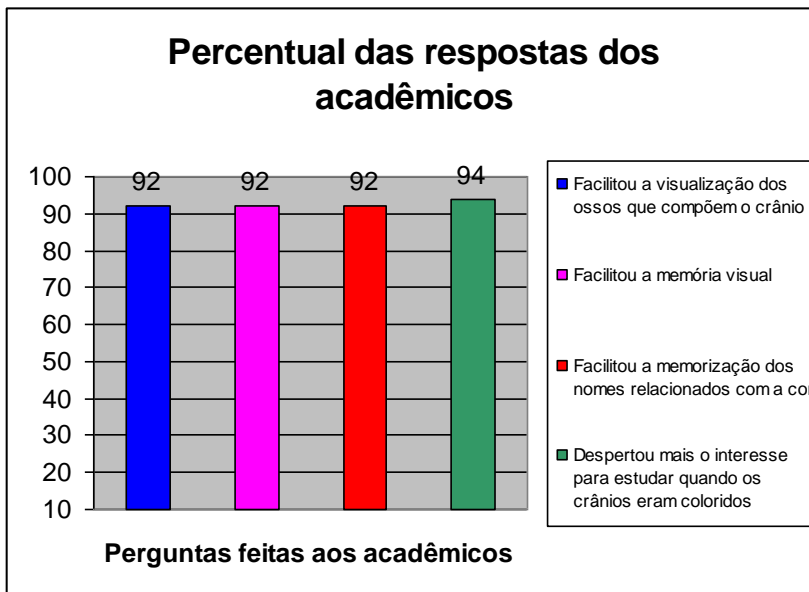


Figura 6: Percentual das respostas dos acadêmicos.

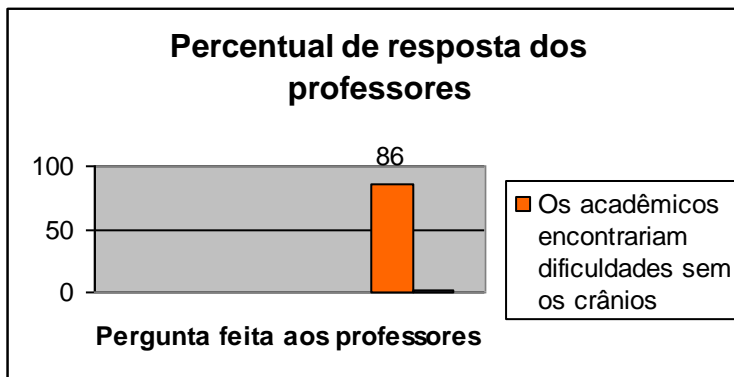


Figura 7: Percentual de respostas dos professores.

REFERÊNCIAS BIBLIOGRÁFICAS

- BENTO R. F. et al. *Manual de Dissecção do Osso Temporal*. 2ª ed. São Paulo: Bios Comunicação e Editora Ltda, 1997.
- FIGÚN M. E.; GARINO R. R. *Anatomia Odontológica Funcional e Aplicada*. 3ª ed. São Paulo: Editora Medica Panamericana, 1994.
- KAPIT W.; ELSON. L. M. *Anatomia: Manual para Colorir*. 2 ed. São Paulo: Roca, 2002.
- MOORE, K. L. *Anatomia orientada para a clínica*. 5ª ed. Rio de Janeiro: Guanabara Koogan, 2007.
- SICHER, H.; DuBRUL, E. L. *Anatomia Oral*. 8ª ed. São Paulo: Artes Medicas, 1991.
- TORTORA, G. J. *Corpo Humano: fundamentos de anatomia e fisiologia*. 4ª ed. Porto Alegre: Artes Médicas Sul, 2000.
- ROSEMBERG, M. *A Lógica da Análise do Levantamento de Dados*. São Paulo: Cultrix, Ed. da Universidade de São Paulo, 1976.
- FARRIOR J. B. *Stapedectomy for the home temporal bone dissection laboratory*. Otolaryngol. Head Neck Surg, vol. 94, n. 4, p. 521 – 525, 1986.
- GEURKINK N. A. *Surgical anatomy of the temporal bone posterior to the internal auditory canal: na operative approach*. Laryngoscope, vol. 87, n. 6, p. 975 – 986, 1977.
- KARLAN M. S., ENOCH J. M. *Virtual image of the incus from a saline lens: na aid to safe dissection of the mastoid antru*. Otolaryngol. Head Neck Surg, vol. 87, n. 6, p. 904 – 910, 1979.
- LAINE T., HOHNSSON L. G., PALVA T. *Surgical anatomy of the internal auditory canal. A temporal bone dissection study*. Acta Otolaryngol., vol. 110, n. 1 e 2, p. 78 – 84, 1990 Jul-Aug;110(1-2):78-84.
- SCHOENBERG M. V. *An avoidable occupational hazard during mastoid surgery*. J. Laryngol. Otol, vol. 103, n. 6, p. 566, 1989.
- McMINN, R. M. H.; HUTCHINGS, R. T. *Atlas colorido de Anatomia Humana*. São Paulo: Manole, 1989.
- NATARAJAN B., BAXTER A. *Preparation of temporal bone exhibit*. J. Laryngol. Otol, vol. 108, n. 1, p. 9 – 12, 1994.
- NETTER, F. H. *Atlas de Anatomia Humana*. Porto Alegre: Artes Médicas, 1997.

PAIT T. G. et al. *Microsurgical anatomy and dissection of the temporal bone*. Surg. Neurol., vol. 8, n. 5, p. 363 – 391, 1977.

ROLAND P.S. et al. *Anatomic considerations in the posterior approach to the internal auditory canal*. Skull base surgery, vol. 3, n. 1, p. 16 – 21, 1993.

RUTKA J., NEDZELSKI J. *Translabyrinthine identification fo the cochlear aqueduct: a helpful landmark during inferomedial temporal bone dissection*. J, Otolaryngol., vol. 20, n. 3, p. 184 – 187, 1991.

SOBOTTA, J. *Atlas de Anatomia Humana*. 20^a ed., vol. 1. Rio de Janeiro: Guanabara Koogan, 1995.

TAKAHASHI, H., SANDO I. *Three-diminsional computer-aided reconstruction and measurement of the temporal bone for singular neurectomy*. Eur. Arch. Otorhinolaryngol., vol. 249, n. 2, p. 74 – 78, 1992.

TURGUST S.; TOS M. *Correlation between temporal bone pneumatization, location of lateral sinus and length of the mastoid process*. *J. Laryngol. Otol.*, vol. 106, n. 6, p. 485 – 489, 1992.