

ОРИГИНАЛЬНЫЕ СТАТЬИ

УДК 616-027.7

Авторы заявили об отсутствии конфликта интересов

DOI: <http://dx.doi.org/10.22328/2079-5343-2019-10-2-50-58>**МР-МОРФОМЕТРИЯ СУБПОЛЕЙ И СУБРЕГИОНОВ
ГИППОКАМПА В НОРМЕ И ПРИ РЯДЕ ПСИХИЧЕСКИХ
ЗАБОЛЕВАНИЙ**

^{1,2}Н. И. Ананьева, ¹Е. В. Андреев, ¹Т. А. Саломатина, ¹Л. Р. Ахмерова, ¹Р. В. Ежова,
¹Н. Г. Незнанов, ¹Н. М. Залуцкая

¹Национальный медицинский исследовательский центр неврологии и психиатрии им. В. М. Бехтерева,
Санкт-Петербург, Россия

²Научно-клинический и образовательный центр «Лучевая диагностика и ядерная
медицина» Института высоких медицинских технологий Санкт-Петербургского государственного
университета, Санкт-Петербург, Россия

© Коллектив авторов, 2019 г.

Исследования гиппокампа имеют большое прикладное значение, так как нарушением функционирования этой структуры сопровождаются многие психические заболевания. Целью работы являлось уточнение изменения объемов гиппокампа, его субрегионов и субполей на примере БА на ранней стадии, сосудистой деменции, депрессии в сравнении с нормальным возрастным старением. Обследовано четыре группы по 10 пациентов. В 1-ю группу (основную) вошли пожилые люди (мужчины и женщины) в возрасте от 55 лет, страдающие БА (10 человек). Всем испытуемым контрольной группы был поставлен диагноз БА на стадии ранней деменции. Во 2-ю группу (контрольную) включены условно-здоровые добровольцы в возрасте от 55 лет (10 человек) без неврологической и психопатологической симптоматики. 3-ю группу составили пациенты с СД (10 человек), диагноз у которых был выставлен в соответствии с критериями МКБ-10 и NINDS-ADRDA. В 4-ю группу вошли пациенты с депрессией (10 человек), диагноз которым был выставлен в соответствии с клинико-психиатрическими и нейропсихологическими шкалами. В работе проанализированы данные МРТ морфометрии субрегионов и субполей гиппокампа у здоровых добровольцев, пациентов с болезнью Альцгеймера (БА) на ранней стадии, сосудистой деменцией (СД), депрессией. Определен способ выявления и измерения объемов различных субполей гиппокампа. Выявлены различия в объемах субполей и субрегионов гиппокампов у пациентов на ранней стадии БА в САЗ поле Бродмана, молекулярных слоях гиппокампа и зубчатой фасции, для группы пациентов с СД — в объемах хвоста гиппокампа, молекулярного слоя зубчатой фасции и САЗ поля, для группы пациентов с депрессией — в молекулярном слое зубчатой фасции, САЗ поле Бродмана и фимбрии. Это указывает на то, что уже на ранней стадии заболеваний страдают те субполя гиппокампа, которые ответственны за координацию его деятельности и распределение потоков информации, поступающих от других структур головного мозга.

Ключевые слова: болезнь Альцгеймера, гиппокамп, депрессия, МРТ, поле Бродмана, сегментация, сосудистая деменция

**MR MORPHOMETRY OF THE HIPPOCAMPUS IN NORMAL
VOLUNTEERS AND PATIENTS WITH PSYCHOTIC DISORDERS
DISEASE**

^{1,2}N. I. Ananyeva, ¹E. V. Andreev, ¹T. A. Salomatina, ¹L. R. Akhmerova, ¹R. V. Ezhova,
¹N. G. Neznanov, ¹N. N. Zalutskaya

¹V. M. Bekhterev National Research Medical Center of Psychiatry and Neurology, St. Petersburg, Russia

²Scientific and clinical educational centre «Medical Radiology and Nuclear medicine» St. Petersburg
State University, St. Petersburg, Russia

Role of limbic system, first of all, hippocampal formation, is carefully analyzed in literature because of its involvement in different psychiatric diseases. Results are contradictory, may be because of insufficient data of normal volumes of structures involving in cognitive and affective functioning of the brain. Hippocampus is very complex organized structure consisting of different subfields and subregions which probably differently changes in different psychiatric diseases. Aim of our study was to analyzed

changes in volumes of the whole hippocampus, its subregions and subfields in different psychiatric diseases. In our study we have analyzed MRI morphometry of hippocampal formation in healthy volunteers, patients with Alzheimer disease (AD) in early stage, vascular dementia (VD), depression based on medical literature and our experience. Patients were divided on 4 groups: 10 patients with early Alzheimer disease, 10 normal volunteers, 10 patients with vascular dementia and 10 patients with depression. We have determined method of definition and volume evaluation of different hippocampal subfields. We find difference in the volumes of CA3, molecular stratum and fascia dentata in early stage of AD; in the volume of hippocampal tail, molecular stratum of fascia dentata and CA3 in patients with VD; in molecular stratum of fascia dentata, fimbria and CA3 in patients with depression because of role of these fields in coordination of hippocampal activity.

Key words: Brodman area, depression, hippocampus, MRI, segmentation, vascular dementia.

Для цитирования: Ананьева Н.И., Андреев Е.В., Саломатина Т.А., Ахмерова Л.Р., Ежова Р.В., Незнанов Н.Г., Залуцкая Н.М. МР-морфометрия субполей и субрегионов гиппокампа в норме и при ряде психических заболеваний // *Лучевая диагностика и терапия*. 2019. № 2. С. 50–58, DOI: <http://dx.doi.org/10.22328/2079-5343-2019-10-2-50-58>.

Введение. Бурное развитие нейронаук требует более детальных нейроморфологических данных об анатомии внутримозговых структур с учетом их индивидуальной вариабельности. Одним из современных и наиболее перспективных методов изучения анатомии головного мозга является магнитно-резонансная томография (МРТ), которая позволяет получать прижизненную морфометрическую характеристику головного мозга и его структур [1–3]. Однако, несмотря на уже 25-летний опыт использования МРТ, многие вопросы морфометрии и вариантов строения различных отделов головного мозга при психических заболеваниях до настоящего времени носят противоречивый характер и остаются до конца невыясненными. Это касается и лимбической системы, в первую очередь гиппокампа.

Вероятнее всего конфликтность результатов связана с неоднородностью как обследованных пациентов, так и здоровых добровольцев по полу и возрасту, сопутствующей патологии [4, 5]. Кроме того, нельзя исключить, что на результаты нейровизуализационных исследований могут значимо влиять факторы, связанные с течением заболевания (длительность заболевания, терапевтическая доступность и использование специфической терапии) [6, 7]. Именно поэтому количественные данные о размерах структур головного мозга в норме и при психических заболеваниях чрезвычайно актуальны не только для понимания вариантов нормы, но и для уточнения патологических изменений, особенно на ранних стадиях заболеваний головного мозга [1, 8–10].

В связи с этим исследования, проведенные методами нейровизуализации, позволяющие получать такие данные, столь важны для неврологии, психиатрии, медицинской психологии [1, 2, 4–6, 11, 12]. В большинстве источников литературы по МРТ представлен качественный [2, 11–13] и, в меньшей степени, количественный анализ структур головного мозга [5, 14, 15]. Такие данные востребованы, прежде всего, как основа оценки изменений структур головного мозга при различной его патологии.

В настоящее время в мировой литературе широко обсуждается вопрос о заинтересованности структур

лимбической системы, в том числе гиппокампа, в реализации различных патологических состояний головного мозга [6, 7, 12, 15]. Однако получаемые результаты противоречивы. В том числе это может быть связано с недостаточной разработанностью нормы объемных и линейных размеров структур головного мозга, ответственных за функционирование когнитивной и эмоциональной сферы человека, в том числе в разные возрастные периоды [2, 4, 15]. Кроме того, гиппокампальная формация является сложно организованной структурой, состоящей из нескольких отделов — субрегионов (головка, тело, хвост) и субполей (CA1-CA4, subiculum, presubiculum, fasciamentatus), вероятно, по-разному меняющихся в зависимости от тех или иных психических нарушений.

В связи с этим в данной работе мы попытались уточнить изменения объемов гиппокампа, его субрегионов и субполей, на примере БА на ранней стадии, СД, депрессии в сравнении с нормальным возрастным старением.

Материалы и методы. Проведено обследование 150 человек, проходивших психолого-психиатрическое обследование на геронтологическом отделении ФГБУЗ НМИЦ НП им. В. М. Бехтерева. Все пациенты без выраженной неврологической и психопатологической симптоматики, а также без сахарного диабета, выраженных повышений артериального давления, атеросклероза и нейроинфекций в возрасте от 55 до 75 лет.

В тесте MMSE пациенты набрали от 23 до 27 баллов (среднее значение — 25 баллов), в тесте «Рисование часов» — от 2 до 10 баллов (среднее значение — 7 баллов), в тесте «Батарея лобной дисфункции» — от 10 до 17 баллов (среднее значение — 13 баллов).

Из этого числа пациентов было выделено четыре группы по 10 пациентов. В 1-ю группу (основную) вошли пожилые люди (мужчины и женщины) в возрасте от 55 лет, страдающие БА (10 человек). Всем испытуемым контрольной группы был поставлен диагноз БА на стадии ранней деменции. Во 2-ю группу (контрольную) включены условно-здоровые добровольцы в возрасте от 55 лет (10 человек) без

неврологической и психопатологической симптоматики. 3-ю группу составили пациенты с СД (10 человек), диагноз у которых был выставлен в соответствии с критериями МКБ-10 и NINDS-ADRDA. В 4-ю группу вошли пациенты с депрессией (10 человек), диагноз которым был выставлен в соответствии с клинико-психиатрическими и нейропсихологическими шкалами.

Общий статистический анализ результатов исследований выполнялся с использованием пакетов статистических программ «Statistica 6.0 for Windows» и «Microsoft Excel 2003».

Сканирование проводилось на МРТ-сканере Atlas Exelart Vantage XGV (Toshiba, Япония) с индукцией магнитного поля 1,5 Т. Стандартный протокол МРТ головного мозга включал в себя импульсные последовательности быстрого спинного эха (FSE) для получения T1-взвешенных изображений (T1-ВИ) и T2-ВИ, а также T2-Flair-ВИ.

На следующем этапе выполнялась 3D-MPRAGE-ИП по следующему протоколу: TR=12, TE=5, FOV=25,6, MTX=256, ST=2,0, FA=20. Для определения объемов структур головного мозга выполнялись последующая постобработка и воксельная морфометрия в автоматическом режиме (программные среды Freesurfer). В программной среде Freesurfer 6.0 отдельно проводилась сегментация гиппокампа по субполям и субрегионам. Freesurfer — программ-

и функциональных структур (Freesurfer/Massachusetts General Hospital¹).

Изменения объема гиппокампа имеются при многих заболеваниях головного мозга, однако близость этих структур делает их трудноотделимыми друг от друга на МР-томограммах, в результате чего при проведении полуавтоматической морфометрии есть вероятность исключения некоторых срезов из анализа, либо, напротив, совместного анализа амигдалогиппокампа комплекса [8, 10]. В последние годы появилось возможность автоматической сегментации гиппокампа в программе Freesurfer 6.0, которая дает возможность получать данные об объемах как гиппокампа в целом, так и отдельно полей СА1–4, субикулума, пре- и парасубикулума, зубчатой фасции, фимбрии, молекулярного слоя гиппокампа и зубчатой фасции [8–10].

Результаты и их обсуждение. Проведено сопоставление данных воксельбазированной морфометрии после выделения по результатам психиатрического и психологического обследования четырех групп пациентов: ранняя стадия болезни Альцгеймера, возрастная норма, сосудистая деменция, депрессия.

В результате проведения сравнительного анализа полных отсегментированных объемов гиппокампа в целом и отдельных его субполей получены статистически значимые различия, представленные в табл. 1–3 и на рис. 1–6.

Таблица 1

Объемы субрегионов и субполей гиппокампа по данным МР-морфометрии у здоровых добровольцев и пациентов на ранней стадии БА

Название структуры	Пациенты с ранней стадией болезни Альцгеймера		Условно-здоровые добровольцы		Уровень значимости
	левая гемисфера	правая гемисфера	левая гемисфера	правая гемисфера	
Гиппокамп в целом	2799,399093	2683,796436	3445,861117	3414,173636	p≤0,01
Хвост гиппокампа	427,1867558	447,1439666	541,5249371	527,6189509	p≤0,001
Субикулюм	347,5968633	307,1123568	435,7437506	415,3908504	p≤0,01
СА1	526,9026083	520,1523616	621,8925157	627,5692734	p≤0,05
Борозда гиппокампа	169,7623182	171,8908454	213,692648	211,3207803	
Пресубикулюм	283,7844637	235,5906532	330,956494	301,8749004	p≤0,01
Парасубикулюм	68,0958173	62,3774332	68,42057929	55,22181486	
Молекулярный слой гиппокампа	452,8983707	430,0827013	562,1268349	559,7053719	p≤0,01
Молекулярный слой зубчатой фасции	237,2206008	229,4058588	303,3211026	312,4577006	p≤0,001
СА3	161,9978932	162,9031309	209,4775464	221,8378734	p≤0,01
СА4	205,5401381	200,9866502	261,986464	267,5831651	p≤0,01
Фимбрия	38,1266914	36,5683016	54,18618571	65,40572986	p≤0,01
НАТА	50,0488899	51,4730216	56,22470671	59,50800443	

ный пакет, который изначально разрабатывался для сегментации лишь кортикальных структур головного мозга, а позже эволюционировал до полноценного инструмента сегментации и визуализации структурных

При сопоставлении всех четырех групп между собой были выявлены следующие различия.

Наибольшие различия в объемах субполей и субрегионов гиппокампов у пациентов на ранней стадии

¹ Freesurfer/ MassachusettsGeneralHospital. <http://surfer.nmr.harvard.edu>

Таблица 2

Объемы субрегионов и субполей гиппокампа по данным МР-морфометрии у здоровых добровольцев и пациентов с СД

Название структуры	Пациенты с сосудистой деменцией		Условно-здоровые добровольцы		Уровень значимости
	левая гемисфера	правая гемисфера	левая гемисфера	правая гемисфера	
Гиппокамп в целом	2786,076382	2969,328224	3445,861117	3414,173636	p≤0,01
Хвост гиппокампа	424,2027327	475,1132796	541,5249371	527,6189509	p≤0,001
Субикулум	343,6521648	356,4008243	435,7437506	415,3908504	p≤0,01
СА1	528,421032	565,7940514	621,8925157	627,5692734	p≤0,05
Борозда гиппокампа	206,0938957	219,8932563	213,692648	211,3207803	
Пресубикулум	278,4969917	270,179823	330,956494	301,8749004	p≤0,01
Парасубикулум	63,2070963	61,3349803	68,42057929	55,22181486	
Молекулярный слой гиппокампа	450,539742	479,0173282	562,1268349	559,7053719	p≤0,01
Молекулярный слой зубчатой фасции	237,3064272	255,203112	303,3211026	312,4577006	p≤0,001
СА3	165,483549	187,1519546	209,4775464	221,8378734	p≤0,01
СА4	206,3250816	225,5657295	261,986464	267,5831651	p≤0,01
Фимбрия	38,0349274	40,9230315	54,18618571	65,40572986	p≤0,01
НАТА	50,4066373	52,6441094	56,22470671	59,50800443	

Таблица 3

Объемы субрегионов и субполей гиппокампа по данным МР-морфометрии у здоровых добровольцев и пациентов с депрессией

Название структуры	Пациенты с депрессией		Условно-здоровые добровольцы		Уровень значимости
	левая гемисфера	правая гемисфера	левая гемисфера	правая гемисфера	
Гиппокамп в целом	3283,949410	3326,550229	3445,861117	3414,173636	
Хвост гиппокампа	518,3435228	535,3995862	541,5249371	527,6189509	
Субикулум	405,5067102	409,8759545	435,7437506	415,3908504	
СА1	613,0652868	619,9289225	621,8925157	627,5692734	
Борозда гиппокампа	207,0355973	212,6559834	213,692648	211,3207803	
Пресубикулум	308,4838264	296,6146574	330,956494	301,8749004	
Парасубикулум	63,6006872	57,46462	68,42057929	55,22181486	
Молекулярный слой гиппокампа	537,5164395	541,76411	562,1268349	559,7053719	
Молекулярный слой зубчатой фасции	287,284778	292,5620881	303,3211026	312,4577006	p≤0,05
СА3	196,8995817	207,065471	209,4775464	221,8378734	p≤0,05
СА4	248,8057712	252,234834	261,986464	267,5831651	
Фимбрия	44,6041472	55,06581833333333	54,18618571	65,40572986	p≤0,05
НАТА	59,8386598	58,574165	56,22470671	59,50800443	

болезни Альцгеймера были выявлены в СА3 поле Бродмана, молекулярных слоях гиппокампа и зубча-

той фасции (табл. 1). Для группы пациентов с сосудистой деменцией отличия наиболее выражены в объе-

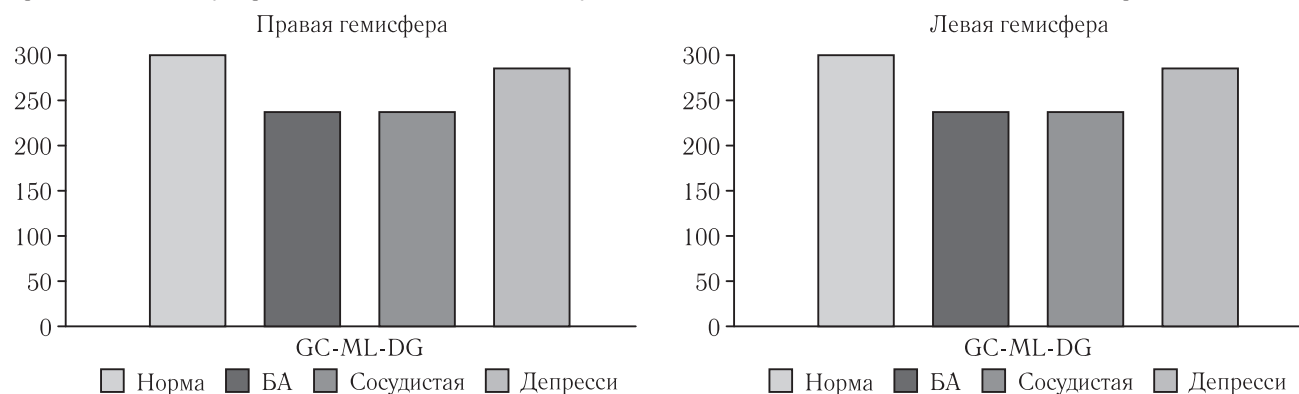


Рис. 1. Объемы молекулярного слоя правой и левой зубчатой фасции гиппокампальной формации в программе Freesurfer

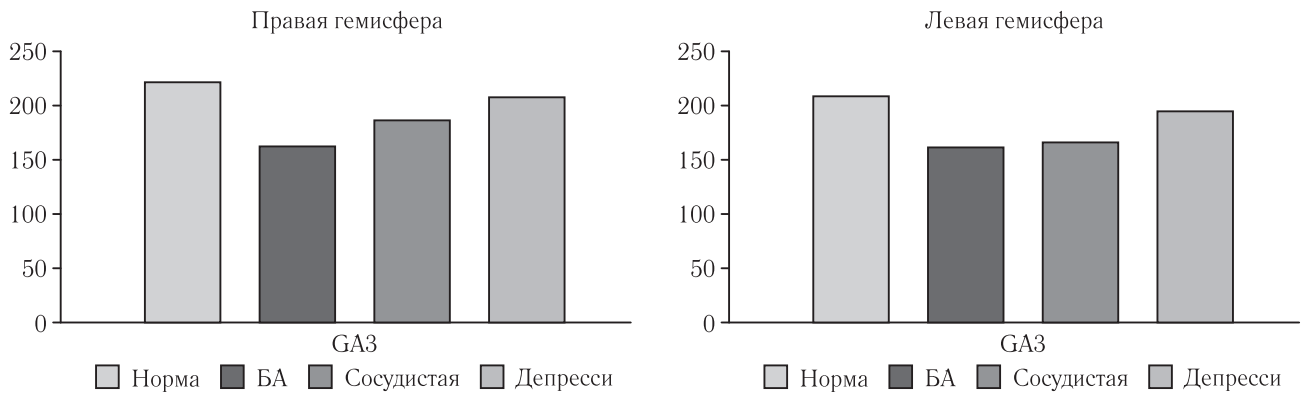


Рис. 2. Объемы СА3 правого и левого гиппокампа в программе Freesurfer

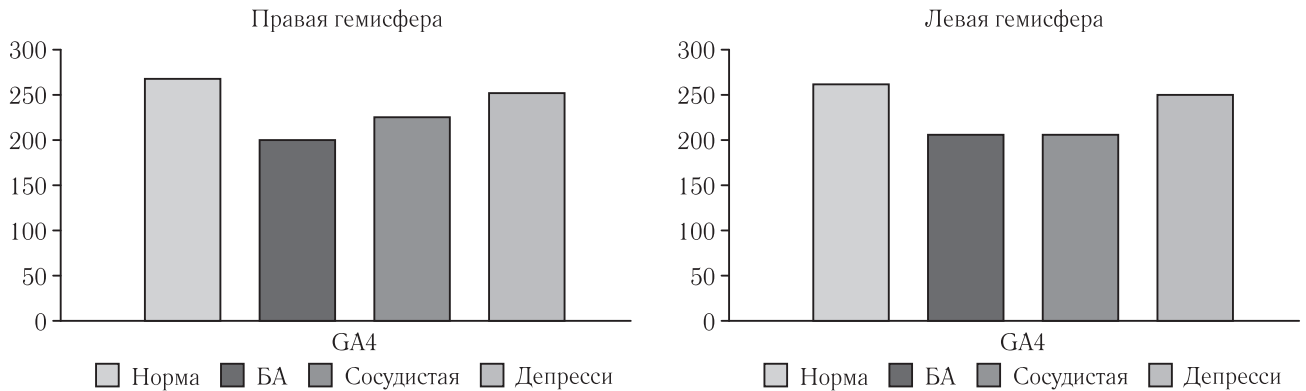


Рис. 3. Объемы СА4 правого и левого гиппокампа в программе Freesurfer

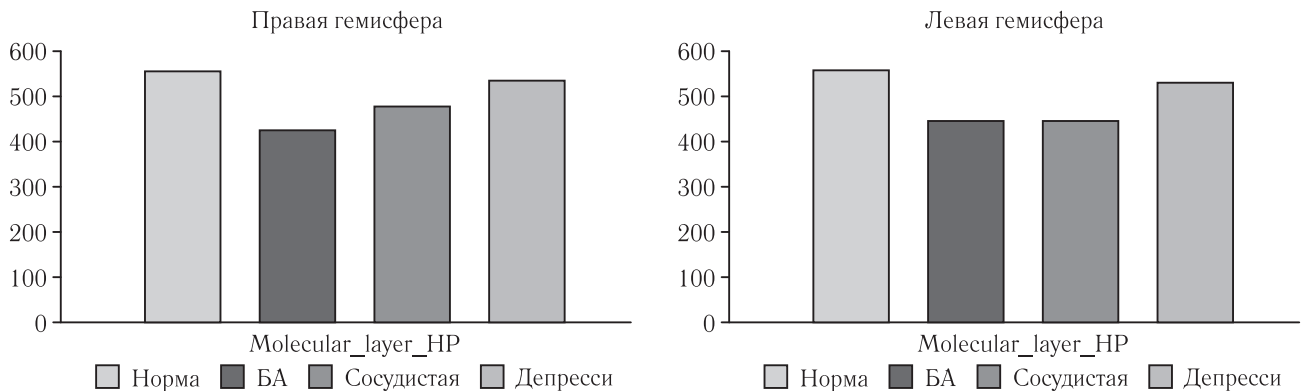


Рис. 4. Объемы молекулярного слоя правого и левого гиппокампа в программе Freesurfer

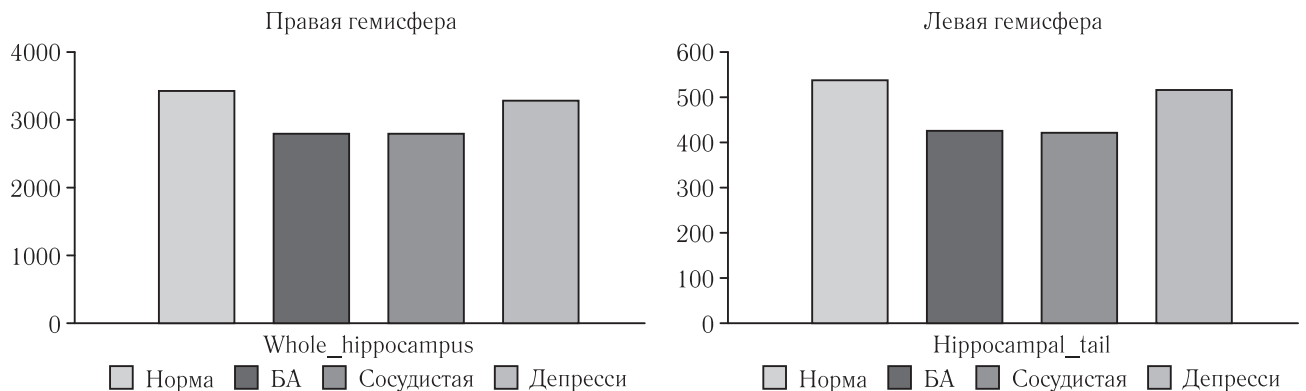


Рис. 5. Объем левого гиппокампа в целом и объем хвоста левого гиппокампа

мах хвоста гиппокампа, молекулярного слоя зубчатой фации и СА3 поля (табл. 2). Для группы пациентов с депрессией наибольшие отличия в молекулярном слое зубчатой фации, СА3 поле и фимбрии (табл. 3).

Детальное сравнение групп между собой показало, что у пациентов на ранней стадии БА по сравнению со здоровыми добровольцами были выявлены достоверно значимые различия по объемам гиппо-

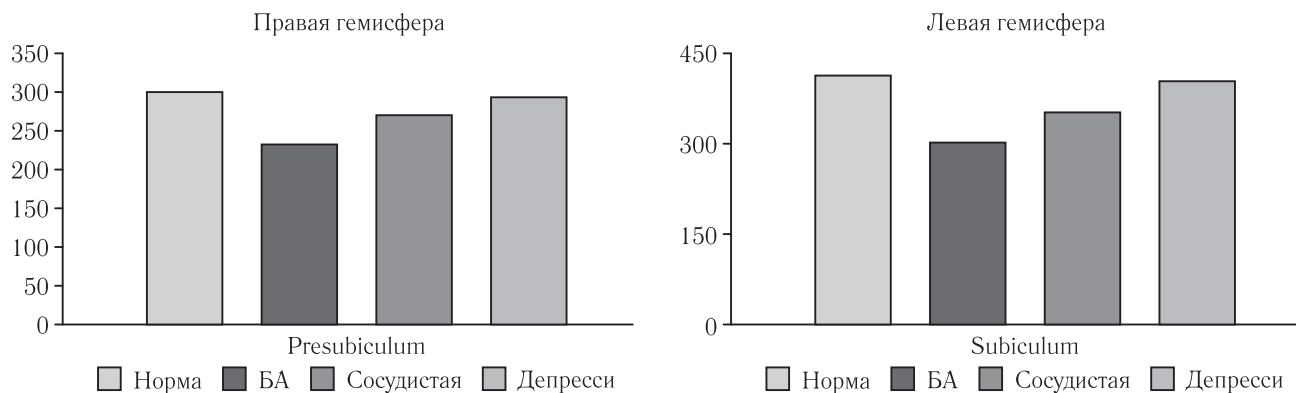


Рис. 6. Объемы *presubiculum* и *subiculum* правого гиппокампа в программе Freesurfer

кампов в целом (21%), молекулярному слою гиппокампов (22%), молекулярному слою зубчатой фации (22%) и САЗ полю (24%). В отличие от пациентов с сосудистой деменцией и депрессией, у пациентов на ранней стадии БА снижен объем щели гиппокампа в среднем на 17%.

Для группы пациентов с сосудистой деменцией по сравнению со здоровыми добровольцами различия наиболее выражены в объемах левого хвоста гиппокампа (21%), молекулярного слоя зубчатой фации (19%) и САЗ поля (17%). Различия наиболее выражены в левом гиппокампе. Объем правого субикулума меньше, чем у пациентов с депрессией, на 10%, но больше, чем у пациентов с ранней стадией БА, на 12%. Объем правого пресубикулума меньше, чем у пациентов с депрессией на 9%, но больше, чем у пациентов с ранней стадией БА, на 11%. Объем молекулярного слоя правого гиппокампа меньше на 11%, чем у пациентов с депрессией, и больше на 11%, чем у пациентов с БА. Объем САЗ справа меньше на 9%, чем у пациентов с депрессией, и больше на 10%, чем у пациентов с БА.

Для группы пациентов с депрессией имеются различия в молекулярном слое зубчатой фации (7%), САЗ поле (6%) и фимбрии (16%). У пациентов с депрессией достоверные различия более выражены в правом гиппокампе. Объем левого пресубикулума больше на 8%, чем в группах пациентов с СД и ранней стадией БА. Объем молекулярного слоя левого гиппокампа больше на 15%, чем в группах пациентов с СД и БА. Объем САЗ и СА4 поля больше на 16%, чем в группах пациентов с СД и ранней стадией БА.

Гиппокамп (*hippocampus*) — часть переднего мозга, давно привлекающая внимание исследователей в связи с важной ролью, которую она играет в контроле различных форм поведения. Морфологически гиппокамп представлен стереотипно повторяющимися модулями, связанными между собой и с другими структурами [8, 9]. Неоспорима роль гиппокампа в механизмах памяти, в частности, пространственной памяти, и контроле пространственного обучения. Исследования гиппокампа имеют большое прикладное значение, так как нарушением функционирования этой структуры

сопровождаются такие заболевания, как височная эпилепсия, болезнь Альцгеймера, шизофрения и т.д. [3, 8–10, 16, 17, 20].

Несмотря на длительный период изучения, особенности функционирования гиппокампа постоянно уточняются, и их трактовка часто является предметом дискуссии. Особенно это касается специфических особенностей ее полей и субрегионов. В настоящее время имеются многочисленные доказательства функциональной гетерогенности, модульного строения гиппокампа вдоль его оси, от септального по темпорального полюса [8–10, 16, 20]. Многочисленные связи гиппокампа со структурами как лимбической системы, так и других отделов мозга определяют его многофункциональность [10, 17].

Гиппокамп входит в гиппокампальную формацию, включающую также зубчатую фацию, субикулум, пресубикулум и энторинальную кору, и является ключевой структурой лимбической системы мозга. Собственно гиппокамп (или аммонов рог) представляет собой плотную ленту клеток, тянущуюся в переднезаднем направлении вдоль медиальной стенки нижнего рога бокового желудочка мозга (рис. 7). Основные нервные клетки гиппокампа представлены пирамидными нейронами и полиморфными клетками. Являясь древней корой, гиппокамп состоит из трех основных слоев: полиморфного слоя (*stratumoriens*), слоя пирамидных нейронов (*stratumpyramidale*) и молекулярного слоя (*stratumradiatum* и *stratumlacunosum-moleculare*) (рис. 8).

Слой, лежащий на вентрикулярной поверхности гиппокампа (*alveus*), состоит в основном из идущих в горизонтальном направлении миелинизированных аксонов пирамидных нейронов гиппокампа. Базальные дендриты и начальные сегменты аксонов находятся в полиморфном слое. Далее следует слой пирамидных нейронов, а затем *stratumradiatum*, содержащий стволы апикальных дендритов и *stratumlacunosum-moleculare*, где располагаются претерминальные и терминальные ветвления апикальных дендритов. Четкая организация цитоархитектоники гиппокампа сохраняется на всем его фронтально-каудальном протяжении, что позволяет говорить о его ламинарной организации [15] (рис. 8).

Медиальный отдел
гиппокампа

Латеральный отдел
гиппокампа

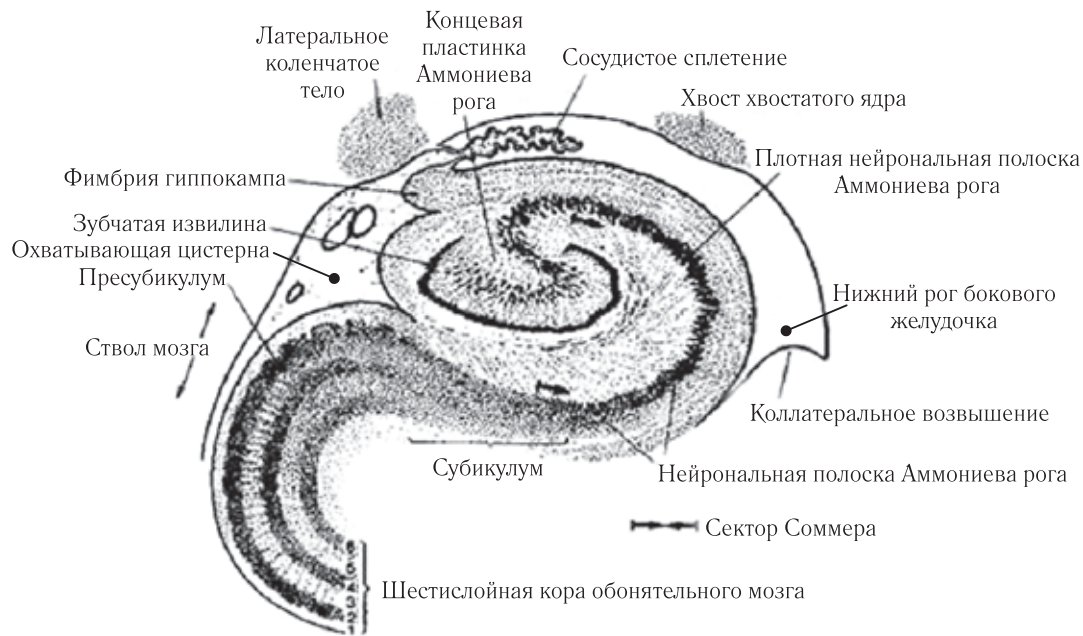

Рис. 7. Схема строения гиппокампа

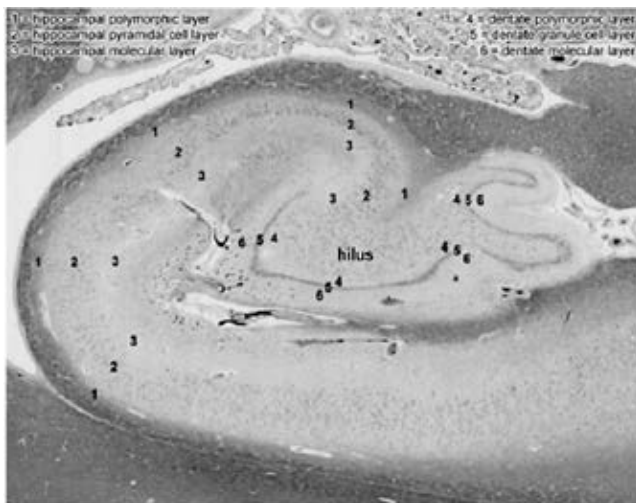

Рис. 8. Морфологический разрез гиппокампа (цит. по: Гистология, эмбриология, цитология: учебник / Ю. И. Афанасьев, Н. А. Юрина, Е. Ф. Котовский и др. 6-е изд., перераб. и доп. М.: ГЭОТАР-Медиа, 2012. 800 с.: ил.)

Особенности цитоархитектоники пирамидного слоя гиппокампа послужили основанием для его деления на четыре основных поля, ориентированных в медиолатеральном направлении и обозначаемых как СА1–СА4. Основными полями собственно гиппокампа считаются поля СА1 и СА3. Поле СА1 отличается небольшими, плотно расположенными в два слоя пирамидными нейронами, клетки этого слоя в СА3 области имеют очень крупные размеры, расположены не так плотно. Аксоны пирамидных нейронов СА3 дают так называемые коллатерали Шаффера, контактирующие с апикальными дендритами пирамид СА1. Эти связи являются двумя основными ассоциативными путями гиппокампа, соединяющими воедино его основные элементы. Гиппокамп можно пред-

ставить как набор последовательных морфофункциональных сегментов, которые могут функционировать относительно независимо. Таким образом, СА3 поле Бродмана является точкой конвергенции потоков информации от ассоциативной коры и филогенетически древних образований ствола мозга.

В нашем исследовании было выявлено достоверное уменьшение объема молекулярного слоя гиппокампа и молекулярного слоя дентальной фасции гиппокампальной формации, а также СА3 поля Бродмана у пациентов на ранней стадии болезни Альцгеймера, сосудистой деменции и депрессии в сравнении со здоровыми добровольцами, что указывает на то, что уже на ранней стадии заболевания в основном страдают субполя гиппокампа, ответственные за координацию его деятельности и распределение потоков информации, поступающих от других структур головного мозга. При этом более выраженные изменения этих субполей выявлялись в правом гиппокампе при депрессии и в левом — при СД в сравнении со здоровыми добровольцами и ранней стадией БА.

Закключение. Методы нейровизуализации находятся в состоянии постоянного развития и совершенствования. Это позволяет надеяться на то, что уже в недалеком будущем именно с помощью этих методов будут достигнуты успехи в диагностике и понимании генеза многих заболеваний головного мозга. Исследования гиппокампа имеют большое прикладное значение, так как нарушением функционирования этой структуры сопровождаются такие заболевания, как височная эпилепсия, болезнь Альцгеймера, шизофрения.

Однако, несмотря на огромные достижения в области инструментальных методов прижизненно-

го исследования мозга и их несомненные достоинства, многие вопросы морфологических особенностей медиобазального отдела височной доли, вариантов его строения, до сих пор остаются неясными. Вероятно, функциональные нарушения, приводя-

щие к клинической симптоматике, опережают структурные (атрофические) изменения головного мозга на ранней стадии деменции.

ЛИТЕРАТУРА/REFERENCES

1. *Психиатрия: Национальное руководство*. 2-е изд., перераб. и доп. М.: ГЭОТАР-Медиа, 2018. 1008 с. [*Psychiatry: National Leaders*. The 2nd ed. processed and added. Moscow: Izdatel'stvo GEOTAR-Media, 2018, 1008 p. (In Russ.)].
2. Boutet C. et al. Detection of volume loss in hippocampal layers in Alzheimer's disease using 7 TMRI: A feasible study // *Neuroimage Clin*. 2014. Vol. 5. P. 341–348.
3. Bogdanov A., Degtyarev A., Guschanskiy D., Lysov K., Ananyeva N., Zalutskaya N., Neznanov N. Analog-digital approach in human brain modeling // *2017 17th IEEE/ACM International Symposium on Cluster, Cloud and Grid Computing, CCGRID 2017. Bk: Proceedings*. 2017. Vol. 17. P. 807–812.
4. Ананьева Н.И., Ежова Р.В., Гальсман И.Е., Давлетханова М.А., Ростовцева Т.М., Стулов И.К., Вассерман Л.И., Шмелева Л.М., Чуйкова А.В., Сорокина А.В., Иванов М.В. Гиппокамп: Лучевая анатомия, варианты строения // *Лучевая диагностика и терапия*. 2015. № 1. С. 39–44. [Ananyeva N.I., Ezhova R.V., Galsman I.E., Davletkhanova M.A., Rostovtseva T.M., Stulov I.K., Wasserman L.I., Shmelyova L.M., Chuykova A.V., Sorokina A.V., Ivanov M.V. Hippocampus: Beam anatomy, building options. *Radiodiagnosis and therapy*, 2015, No. 1, pp. 39–44 (In Russ.)].
5. Ананьева Н.И., Ежова Р.В., Ганзенко М.А. Исследование гендерных и возрастных особенностей анатомии гиппокампа при депрессивных расстройствах методом магнитно-резонансной морфометрии // *Психическое здоровье*. 2016. Т. 14, № 9 (124). С. 18–25. [Ananyeva N.I., Ezhova R.V., Ganzenko M.A. A research of gender and age features of anatomy of a hippocampus at depressive frustration by method of a magnetic and resonant morphometry // *Mental health*, 2016, Vol. 14, No. 9 (124), pp. 18–25 (In Russ.)].
6. Гайкова О.Н., Ананьева Н.И., Забродская Ю.М. *Морфологические проявления общепатологических процессов в нервной системе*. СПб., 2015. [Gaykova O.N., Ananyeva N.I., Zabrodskaya Yu.M. *Morphological manifestations of all-pathological processes in nervous system*. Saint Petersburg, 2015 (In Russ.)].
7. Ежова Р.В., Шмелева Л.М., Ананьева Н.И., Киссин М.Я., Давлетханова М.А., Гальсман И.Е. Применение воксельной морфометрии для диагностики поражения лимбических структур при височной эпилепсии с аффективными расстройствами // *Обзор психиатрии и медицинской психологии им. В. М. Бехтерева*. 2013. № 2. С. 23. [Ezhova R.V., Shmelyova L.M., Ananyeva N.I., Kissin M.Ya., Davletkhanova M.A., Galsman I.E. Application of a voxelwise morphometry for diagnostics of defeat of limbic structures at temporal epilepsy with affective disorders. *The Review of psychiatry and medical psychology of V.M. Bekhterev*, 2013, No. 2, pp. 23. (In Russ.)].
8. Malykhin N. et al. Three-dimensional volumetric analysis and reconstruction of amygdala and hippocampal head, body and tail // *Psychiatry Research: Neuroimaging*. 2007. Vol. 2. P. 155–165.
9. McLean J. The investigation of hippocampal and hippocampal subfield volumetry, morphology and metabolites using 3T MRI // *Thesis for the degree of Ph.D.* University Glasgow. 2012. P. 354.
10. Shen L. et al. Comparison of Manual and Automated Determination of Hippocampal Volumes in MCI and Early AD // *Brain Imaging and Behavior*. 2010. Vol. 4. P. 86–95.
11. Вассерман Л.И., Ананьева Н.И., Горелик А.Л., Ежова Р.В. и др. Аффективно-когнитивные расстройства: методология исследования структурно-функциональных соотношений на модели височной эпилепсии // *Вестник Южно-Уральского государственного университета. Серия: Психология*. 2013. Т. 6, № 1. С. 67–71. [Wasserman L.I., Ananyeva N.I., Gorelik A.L., Ezhova R.V., etc. Affective and cognitive frustration: methodology of a research structurally functional a ratio on model of temporal epilepsy. *The Bulletin of the Southern Ural State University. Series: Psychology*, 2013, Vol. 6, No. 1, pp. 67–71. (In Russ.)].
12. *Лучевая диагностика и терапия заболеваний головы и шеи. Национальное руководство*. Сер. Национальные руководства по лучевой диагностике и терапии. М., 2013. [*Radiodiagnosis and therapy of diseases of the head and neck. National leaders*. It is gray. National leaders on radiodiagnosis and therapy. Moscow, 2013 (In Russ.)].
13. Киссин М.Я., Ананьева Н.И., Шмелева Л.М. и др. Особенности нейроморфологии тревожных и депрессивных расстройств при височной эпилепсии // *Обзор психиатрии и медицинской психологии*. 2012. № 2. С. 11–17. [Kissin M.Ya., Ananyeva N.I., Shmelyova L.M., etc. Features of neuromorphology of disturbing and depressive frustration at temporal epilepsy. *The Review of psychiatry and medical psychology*, 2012, No. 2, pp. 11–17. (In Russ.)].
14. Вассерман Л.И., Ананьева Н.И., Иванов М.В., Сорокина А.В., Ершов Б.Б., Ежова Р.В., Янушко М.Г., Чередникова Т.В., Крижановский А.С., Чуйкова А.В. Комплексная диагностика эндогенных депрессий с использованием нейровизуализационных и когнитивных показателей // *Обзор психиатрии и медицинской психологии им. В. М. Бехтерева*. 2014. № 2. С. 39–44. [Wasserman L.I., Ananyeva N.I., Ivanov M.V., Sorokina A.V., Yershov B.B., Ezhova R.V., Yanushko M.G., Cherednikova T.V., Krizhanovsky A.S., Chuykova A.V. Complex diagnosis of endogenous depressions with use of neurovisualization and cognitive indicators. *The Review of psychiatry and medical psychology of V. M. Bekhterev*, 2014, No. 2, pp. 39–44. (In Russ.)].
15. Трофимова Т.Н., Медведев Ю.А., Ананьева Н.И. и др. Использование посмертной магнитно-резонансной томографии головного мозга при патологоанатомическом исследовании // *Архив патологии*. 2008. Т. 70, № 3. С. 23–28. [Trofimova T.N., Medvedev Yu.A., Ananyeva N.I., etc. Use of posthumous magnetic resonance imaging of a brain at a pathoanatomical research. *Arkhiv patologiya*, 2008, Vol. 70, No. 3, pp. 23–28. (In Russ.)].
16. Chupin M. et al. Segmenting the subregions of the human hippocampus at 7 Tesla // *NeuroImage*. 2009. Vol. 47. P. 122.
17. Harper L., Barkhof F. et al. An algorithmic approach to structural imaging in dementia // *Neurology Neurosurgery Psychiatry*. 2014. Vol. 85. P. 692–698.

18. Балун О.А., Ананьева Н.И., Лукина Л.В. Сравнительные данные МРТ головного мозга у пациентов с дисциркуляторной и с посттравматической энцефалопатией // *Журнал неврологии и психиатрии им. С.С. Корсакова*. 2005. Т. 105, № 6. С. 39–44. [Balunov O.A., Ananyeva N.I., Lukina L.V. Comparative data of MRT of a brain at patients with distsirkulyatorny and with post-traumatic encephalopathy. *The Magazine of neurology and psychiatry of S.S. Korsakova*, 2005, Vol. 105, No. 6, pp. 39–44. (In Russ.)].
19. Богданов А.В., Гушанский Д.Е., Дегтярев А.Б., Лысов К.А., Ананьева Н.И., Незнанов Н.Г., Залуцкая Н.М. Гибридные подходы и моделирование активности человеческого мозга // *Обзор психиатрии и медицинской психологии им. В. М. Бехтерева*. 2017. № 1. С. 19–25. [Bogdanov A.V., Gushchansky D.E., Degtyarev A.B., Lysov K.A., Ananyeva N.I., Neznanov N.G., Zalutskaya N.M. Hybrid approaches and modeling of activity of a human brain. *Review of psychiatry and medical psychology of V. M. Bekhterev*, 2017, No. 1, pp. 19–25 (In Russ.)].
20. Незнанов Н.Г., Ананьева Н.И., Залуцкая Н.М., Стулов И.К., Гальсман И.Е., Бельцева Ю.А. Визуальная шкальная МРТ оценка атрофических изменений головного мозга в диагностике ранней стадии болезни Альцгеймера (1 этап исследования) // *Обзор психиатрии и медицинской психологии имени В. М. Бехтерева*. 2016. № 4. С. 61–66. [Neznanov N.G., Ananyeva N.I., Zalutskaya N.M., Stulov I.K., Galsman I.E., Beltseva Yu.A. Visual school MRT assessment of atrophic changes of a brain in diagnostics of an early stage of Alzheimer's disease (1 investigation phase) // *The Review of psychiatry and medical psychology of V. M. Bekhterev*, 2016, No. 4, pp. 61–66. (In Russ.)].

Поступила в редакцию / Received by the Editor: 22.04.2019 г.

Контакт: Ананьева Наталья Исаевна, ananieva_n@mail.ru

Сведения об авторах:

Ананьева Наталья Исаевна — доктор медицинских наук, профессор, главный научный сотрудник, руководитель отделения клинической диагностики ФГБУ «Национальный медицинский исследовательский центр психиатрии и неврологии им. В. М. Бехтерева» МЗ РФ; 192019, Санкт-Петербург, ул. Бехтерева, д. 3; профессор Института высоких медицинских технологий ФГБОУ ВПО «Санкт-Петербургский государственный университет» и образовательного центра «Лучевая диагностика и ядерная медицина»; e-mail: ananieva_n@mail.ru;

Андреев Евгений Валерьевич — младший научный сотрудник отделения клинико-диагностических исследований, нейрофизиологии и нейровизуализации ФГБУ «Национальный медицинский исследовательский центр психиатрии и неврологии им. В. М. Бехтерева» МЗ РФ; 192019, Санкт-Петербург, ул. Бехтерева, д. 3; e-mail: ev.andreev94@gmail.com;

Саломатина Татьяна Александровна — младший научный сотрудник ФГБУ «Национальный медицинский исследовательский центр психиатрии и неврологии им. В. М. Бехтерева» МЗ РФ; 192019, Санкт-Петербург, ул. Бехтерева, д. 3; e-mail: tani.salomatina@gmail.com;

Ахмерова Линара Ринатовна — младший научный сотрудник ФГБУ «Национальный медицинский исследовательский центр психиатрии и неврологии им. В. М. Бехтерева» МЗ РФ; 192019, Санкт-Петербург, ул. Бехтерева, д. 3; e-mail: akhmerovalinaris94@gmail.com;

Ежова Руслана Владимировна — врач-рентгенолог рентгеновского отделения ФГБУ «Национальный медицинский исследовательский центр психиатрии и неврологии им. В. М. Бехтерева» МЗ РФ; 192019, Санкт-Петербург, ул. Бехтерева, д. 3; e-mail: ruslana411@gmail.com;

Незнанов Николай Григорьевич — доктор медицинских наук, профессор, директор Национального медицинского исследовательского центра психиатрии и неврологии им. В. М. Бехтерева, научный руководитель отделения гериатрической психиатрии ФГБУ «Национальный медицинский исследовательский центр психиатрии и неврологии им. В. М. Бехтерева» МЗ РФ; 192019, Санкт-Петербург, ул. Бехтерева, д. 3; e-mail: spbinstb@bekhterev.ru;

Залуцкая Наталья Михайловна — кандидат медицинских наук, доцент, ведущий научный сотрудник отделения гериатрической психиатрии ФГБУ «Национальный медицинский исследовательский центр психиатрии и неврологии им. В. М. Бехтерева» МЗ РФ; 192019, Санкт-Петербург, ул. Бехтерева, д. 3; e-mail: nzalutskaya@yandex.ru.

Открыта подписка на 2-е полугодие 2019 года.

Подписные индексы:

Агентство «Роспечать» 57991

ООО «Агентство „Книга-Сервис”» 42177